

EVOLUCION ALEJADA DE 50 CASOS DE URETEROCISTONEOSTOMIA

Dr. Vicchi, Mario F. - Dr. Rimoldi, Horacio B. - Dr. Martín, Víctor F.
Dr. Kiernan, Edgardo A. - Dr. Arcucci, Lorenzo A.

Conclusiones

Presentamos la evolución alejada de 50 casos de ureterocistoneostomía en adultos.

Causa etiológica:

- a) *Lesiones ureterales por intervenciones ginecológicas:*
unilaterales, 17 casos;
bilaterales, 5 casos.
- b) *Estrechez de uréter terminal:*
unilaterales, 16 casos;
bilaterales, 1 caso.
- c) *Tumor de uréter terminal: 1 caso.*
- d) *Divertículo de uréter: 1 caso.*
- e) *Parasitosis vesical - Schistosomiasis vesical con lesión bilateral de ureteres: 1 caso.*
- f) *C. A. de vejiga con lesión en uréter: 9 casos.*

Los controles:

- Más de 10 años: 2 casos.*
- Más de 5 años: 2 casos.*
- Entre 1 y 5 años: 20 casos.*
- Menos de 1 año: 20 casos.*
- Sin control: 6 casos.*

Complicaciones. *A todos los enfermos se les controló con urograma I.V. y urograma retrógrado, para estudio reflujo. Hemos observado las siguientes complicaciones:*

- estrechez que se reoperó (técnica de Stöckel);*
- reflujo O;*
- absceso retroperitoneal, 1 caso (técnica de Stöckel).*

Fístula: una con técnica de Boari, una con técnica de Stöckel.

En los casos de cistectomía parcial y reimplante hemos usado la técnica de Politano-Leadbetter o la de Dodson.

En la casi totalidad de los casos de lesiones ureterales por intervenciones ginecológicas, empleamos la técnica de Stöckel modificada que describimos en detalle.

La primera ureterocistoneostomía fue realizada por Paolo Bussachi en 1888; desde entonces se han multiplicado las técnicas para la realización de esta operación, como lo demuestran los ya conocidos esquemas de Paquin con los dos grandes grupos de técnicas, unas con anastomosis simple y otras tratando de crear un sistema valvular que evite el reflujo; con estas últimas el autor refiere un 75 % de éxitos en 261 casos; 10,7 % tuvieron reflujo, 9 % obstrucciones ureterales y 5 % de fracasos no especificados. Muchas otras técnicas han sido preconizadas; nosotros, de preferencia, usamos la técnica de Stöckel modificada que describimos en detalle. Cuando la lesión es alta se han empleado las técnicas de colgajos vesicales (Boari, Ockrblans, Floks, Warden, Barnes, Vaugn, Ishiro Tsughi, etc.). Dolf moviliza la vejiga y la lleva hacia el uréter, otros autores han descrito también técnicas para esta operación (Payne, Hess, Valk, Puigvert, Gregoire, Bischoff, Hutch, Mathisen, Grey, Belt, etc.). Como vemos, la gran variedad de técnicas existentes demuestran que todas tienen fallas y los dos inconvenientes fundamentales que contribuyen al fracaso de esta operación son la estrechez del neomeato ureteral y el reflujo. En cuanto al reflujo, aún no se conocen todos los mecanismos del mismo, aunque generalmente se acepta que los más impor-

tantes son la longitud intramural del uréter, la forma oblicua en la cual penetra en la vejiga, la contracción del detrusor y la buena dinámica ureteral son los pilares fundamentales que evitan el reflujo.

No haremos mayores consideraciones teóricas sobre las complicaciones, diversas técnicas empleadas, sintomatología diagnóstica, etc., por ya haberlo hecho en trabajos anteriormente publicados.

El objetivo de esta comunicación es comentar la evolución alejada seguida por 50 casos de nuestro servicio en adultos; en niños tenemos menos experiencia, y además creemos que en estos casos no sólo existe obstáculo en el uréter inferior, como los que encontramos en los adultos, sino que además hay otras alteraciones en el árbol urinario superior que hacen más difícil la evaluación del resultado obtenido con esta operación. Hemos empleado diversas técnicas, Politano-Leadbetter, Dodson, Boari, pero de preferencia usamos la técnica de Stöckel modificada. En la documentación fotográfica pueden verse los detalles de la misma. En general los resultados han sido satisfactorios, no hemos observado reflujo, pero sí otras complicaciones, como exponemos en nuestras conclusiones.

Si Ud. receta diazepam
se lo debe a

Valium

único y plural

- ▶ ansiolítico
- ▶ antineurótico
- ▶ psicosedativo
- ▶ miorrelajador
- ▶ estriado y uterino
- ▶ potencializador de analgésicos y anestésicos



Comprimidos: 2 mg, 5 mg, 10 mg

Ampollas: 10 mg

Jarabe: 2 mg (= 5 ml)

...y a



Tiberal 'Roche'

ORNIDAZOL
TRICOMONICIDA



Tratamiento general + local
en un solo día
con un solo envase (3 + 1)



Tratamiento en un solo día
con un solo envase (3)



Esquemas de la técnica que empleamos de preferencia: "Stöckel modificada"




Figura 1. Investigación del uréter por vía transperitoneal, donde cruza los vasos ilíacos.




Figura 2. En el ángulo superior se ve el cuerno que forma la vejiga empujada por el Bénéiqué perforado y la salida del mismo por la cavidad abdominal. Abajo, ambos ureteres seccionados y cateterizados.

PRODUCTOS ROCHE S. A. Q. e I. comunica al distinguido cuerpo médico que acaba de introducir en el mercado farmacéutico argentino los siguientes productos:

- BACTRIM ampollas × 5
Ahora solamente por vía intramuscular
- REDOXON A gotas - Frasco × 15 ml + blister-pack
con 1 cápsula de vitamina A
Acción antiinfecciosa
+
Acción antiinfecciosa
- TEMETEX C - Crema × 10 y 30 g
Corticosteroide tópico + antibacteriano-antimicótico

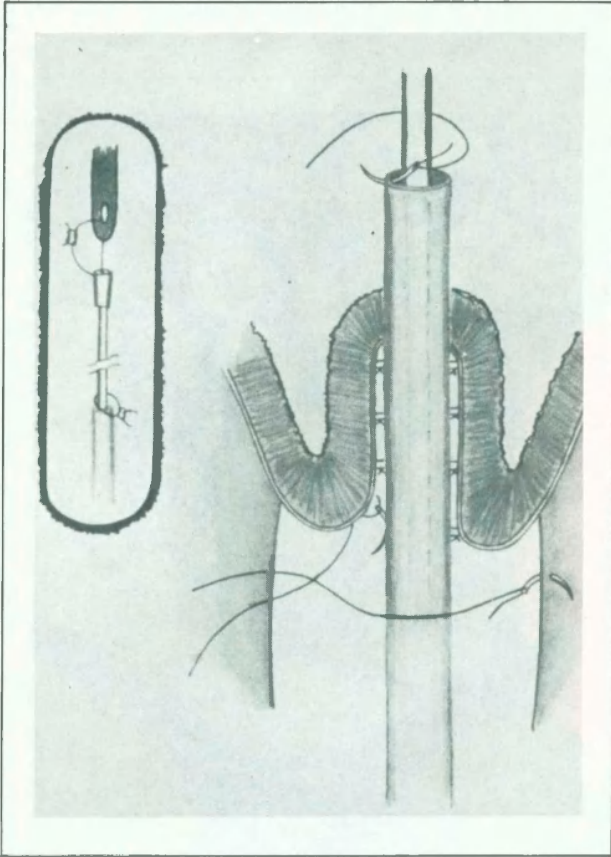


Figura 3. A la izquierda se ve el punto de catgut que une el uréter a la K 30. En el otro extremo de la atadura del pabellón de la K 30, al Béniqué perforado, que servirá para remolcar la sonda al exterior y el uréter en la cavidad vesical.

A la derecha se observa el manguito que se hace con la vejiga alrededor del uréter.

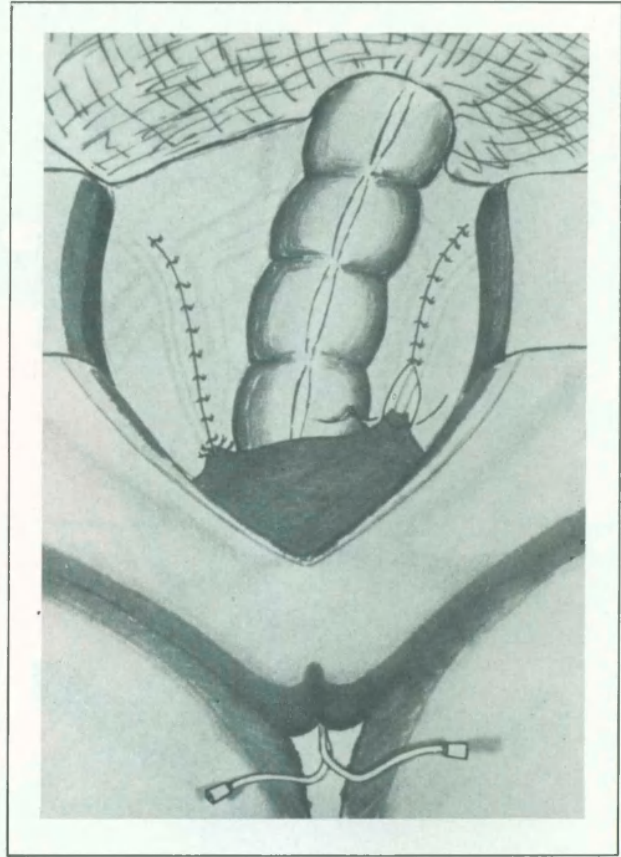


Figura 4. Cierre del peritoneo posterior dejando el uréter en el retroperitoneo. Anclaje del cuerpo vesical al mismo para evitar tironeamientos sobre el uréter.

Reproducción fotográfica de los tiempos operatorios (acto quirúrgico)

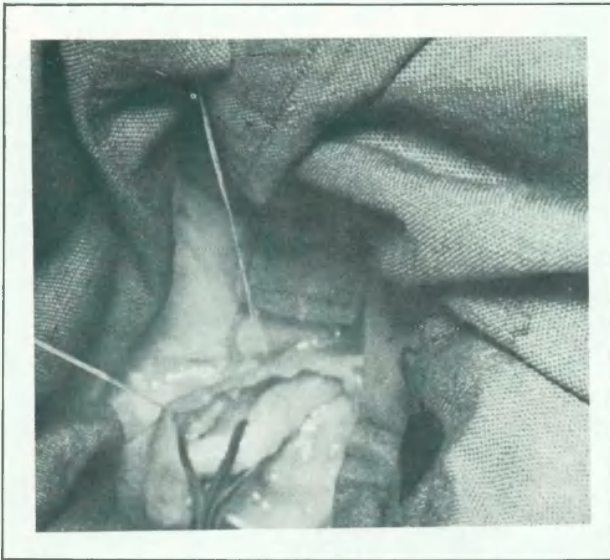


Figura 5. Aislamiento del uréter en el entrecruzamiento con los vasos ilíacos.

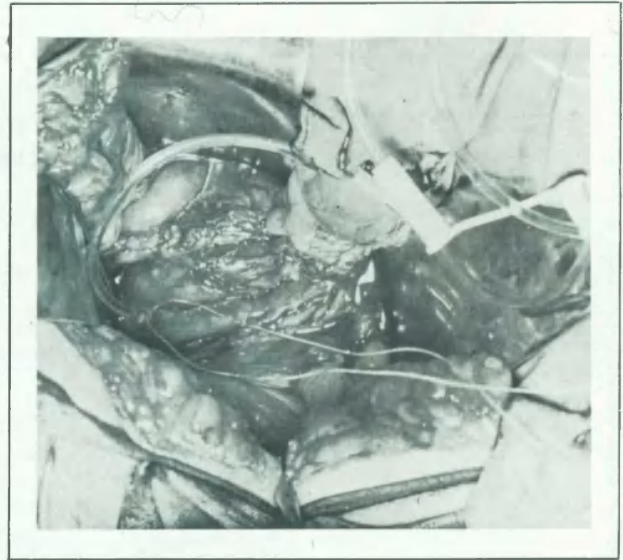

Figura 6. Sección del uréter. Colocación de sonda K 30. Sutura con catgut 00 del uréter a la sonda.

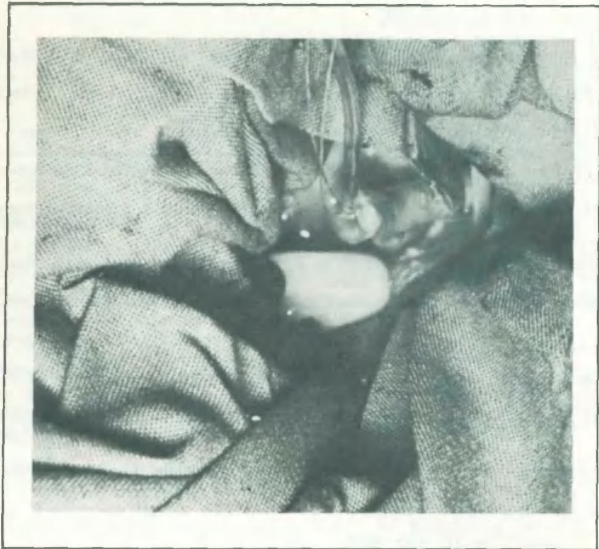


Figura 7. El Béniqué puesto en vejiga empuja la pared de la misma formando un cuerno, lo cual permite ganar varios centímetros, y así el uréter llega a la vejiga sin tensión.

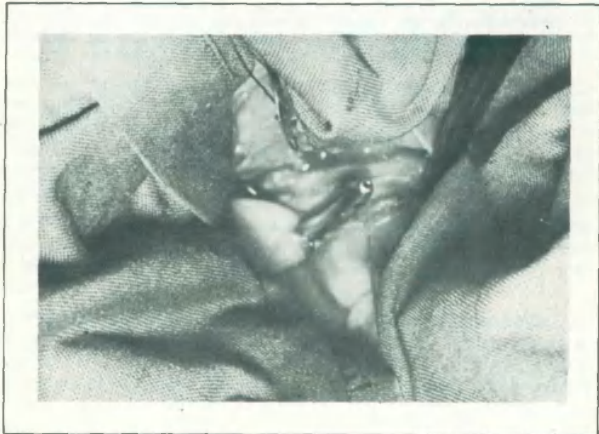

Figura 8. Pequeño orificio vesical por el cual asoma el Béniqué fenestrado que servirá para remolcar la sonda K 30 y el uréter.

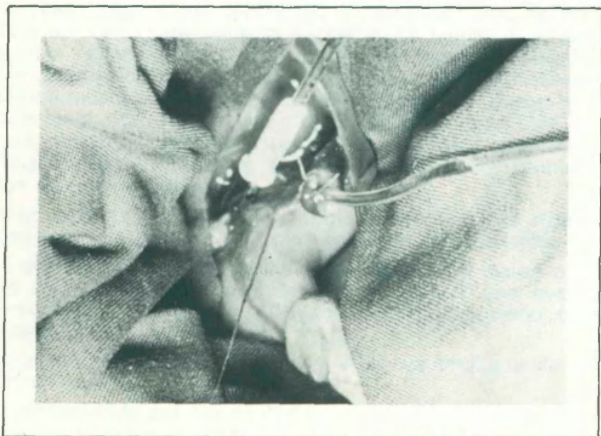


Figura 9. Punto que une la sonda K 30 al Béniqué para iniciar el remolque.

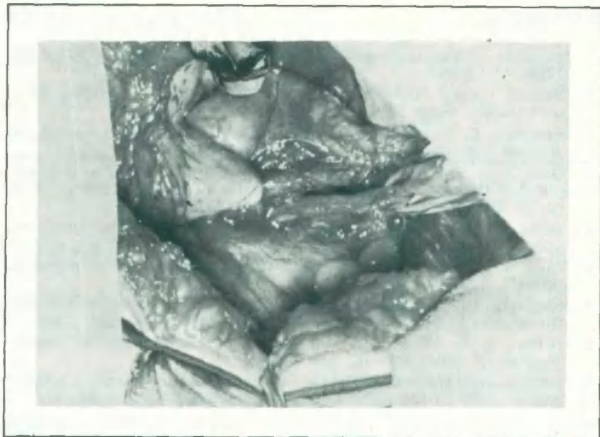

Figura 10. El uréter ya ha sido introducido en la vejiga. Se ve el cuerno vesical que envuelve al mismo formando un manguito que lo recubre.

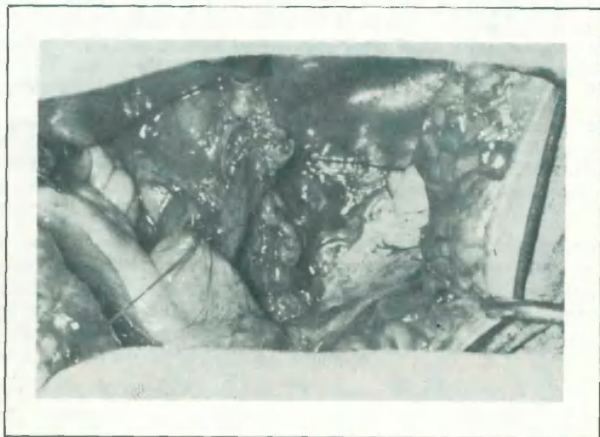

Figura 11. Sutura del cuerno vesical al peritoneo posterior, para evitar la tracción sobre el uréter.

Bibliografía

1. Ataubits: "Management of uretral injuries". JAMA, 171:1295-1300, nov. 1959.
2. Backer y col.: "Inhibitory effect of Cortisone on structures of urol tract". Surg. Gyn. and Obst., 95:446-454, 1952.
3. Benson, C. R.: "Urinary tract injuries in Obstetric". American Journal Cat. Gynec., 70:467-485, set. 1955.
4. Dale, R. L., y col.: "Ureteral reimplantation: a study of the simple Pull-Through Technique in normal and dilated ureters". Journal of Urol., vol. 106, 198-203, agosto 1971.
5. Dotta, J. S.: "Patología del uréter terminal". Soc. Urol., VII Congreso de Urología, octubre 1962.
6. Duff, F.; Trish, J. M., y col.: "Ileal replacement of damaged ureter", 320-324, 1956.
7. Hinman, F. Benson: "Urinary tract. Injuries in Obstetric and Gynecology". Am. J. Obst. and Gynec., 70:467-485, set. 1955.
8. Hutch, J. A.: "Theory of naturation of the intravesical ureter". Journal of Urol., vol. 86, nov. 1961.
9. Jacobs, A.: "Review of long-term results of ureterocolics anastomosis". Brit. Journal of Urology, 39:670-675, dic. 1967.
10. Kholer, F. P., y col.: "Experimental evolution of plastic mechanical ureteral valve". Journal of Urol., 84:293-296, agosto 1960.
11. Kholer, F. P.: "Mechanical ureteral valve". Sug., Ginec. y Obst., 109:703-708, dic. 1969.
12. Kusunoki, T., y col.: "Use of intestinal tract as substitute ureter (Urétero-entero-vesicotomía)". Urol. Internat., 2:85-97, 1956. Year Book of Urol., 1956-57.
13. Landau, S.: "Ureteroneocystostomy. A review of 72 cases with a comparison of two techniques". Journal of Urol., vol. 87, Nº 3, marzo 1962.
14. Mac Kay, H., y col.: "Management of ureteral injuries". JAMA, 154:202-205, enero 1954.
15. Mónaco, H., y col.: "Fístulas ureterovaginales post Wertheim tratadas".
16. Moore, V., y col.: "Isolated ileal loops for ureteral repair". Surg. Gin. and Obst., 102: 87-97, enero 1966.
17. Morrison, J. R.: "Ureter and hysterectomy including effects of certain ginecológic conditions of urinary tract". Jour. Obst. and Ginec.
18. Newman, H., y col.: "Ureteral injuries in pelvic surgery". An. J. Surg., 94:421-430, set. 1957.
19. O'Connor, V. J.: "Immediate management of injured ureter". JAMA, 162:1201-1203, nov. 24, 1956.
20. Paquin, A. J., Jr.: "Uretero vesical anastomosis: a comparison of two principles". Journal of Urol., vol. 87, Nº 6, junio 1962.
21. Paquin, A. J., Jr.: "Ureterovesical anastomosis: a description and evaluation of technique". Journal of Urol., 82:574-583, nov. 1953.
22. Pырsh, L. N.: "Some uses of ileum in urology". Brit. Med. Journal, 1:135-139, enero 1956.
23. Scott, B. P.: "Submucosal bladder flap ureteroplasty. Experimental studied". Journal of Urol., vol. 88, julio 1962.
24. Schein, C. J., y col.: "Experimental reconstruction of ureters: substitution of autoneous pedicle pallopien tube graft".
25. Spence, H. M., y col.: "Surgical injuries to ureter". JAMA, 176: 1070-1076, julio 1961.
26. Vicchi, M. F.: "Traumatismo bilateral ureteral por intervención ginecológica". El Médico. Edición Colombia-Ecuador, octubre 1960.
27. Vicchi, M. F.: "El uso de Triamcinolona en Urología". Rev. Arg. de Urol., vol. 24, Nº 1-8, enero-agosto 1960.
28. Vicchi, M. F.: "Lesiones ureterales como complicación de la cirugía ginecológica". Rev. Ecuat. de Ginec. y Obst., vol. 6, Nos. 17 y 18, set. 1963.
29. Vicchi, M. F.: "Lesiones ureterales iatrogénicas por intervenciones ginecológicas". Jornadas Quirúrgicas. Santiago del Estero, 1969.
30. Wawro, W., y col.: "Long term follow up (7/15 years) of neocystectomy in survivors following multivisceral pelvic surgery". 20: 1832-1836, nov. 1967.
31. Vicchi, M. F.; Rimoldi, H.; Rodríguez, O.; Kierman, E.: "Ureterocistoneostomía, 28 casos", presentados en: XIII Congreso Argentino de Urología y VII Jornadas Rioplatenses de Urología, Buenos Aires. 1973.