




---

acuerdo con los antibiogramas el tiempo suficiente con éxito. La segunda observación corresponde a un paciente que llega al trasplante como consecuencia de un reflujo vesicoureteral que le condiciona una pielonefritis crónica severa. Luego de injertado sufre una perforación ureteral que obliga a practicársele un Boari-Casatti. Los estudios posteriores demuestran que hay evidencia de reflujo y bacteriuria. Controlado el paciente a lo largo de varios meses, sin evidencias de deterioro alguno de la función renal, ni de infección urinaria clínica, se suspende el tratamiento con antibióticos, siendo hasta la fecha muy buena su evolución.

Para terminar diremos que la tercera observación que nos interesa destacar es la de un paciente pielonefrítico con reflujo vesicoureteral a quien se injerta sin cirugía correctora previa. El enfermo cursa su posoperatorio con evidencias de infección urinaria. Se le practica entonces la nefroureterectomía desapareciendo a continuación toda evidencia infectiva. Resumiendo, entonces, se trataría de un caso de infección urinaria tratada médicamente, de un segundo caso que a pesar de su bacteriuria nos permitió tener una actitud contemplativa dada su buena evolución y finalmente de un paciente que postrasplante corrige su infección urinaria quirúrgicamente.



Proyecciones somáticas  
de la ansiedad

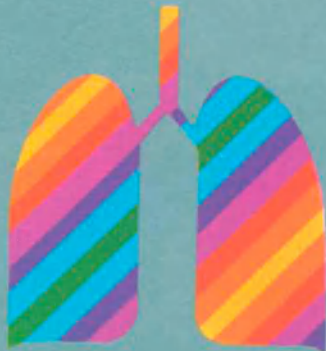**LEXOTANIL 3**  
**LEXOTANIL 6**  
**LEXOTANIL 12**

Óptimo equilibrio psíquico  
por su notable  
efecto ansiolítico



CIENCIA Y  
CONCIENCIA  
DE INVESTIGACION

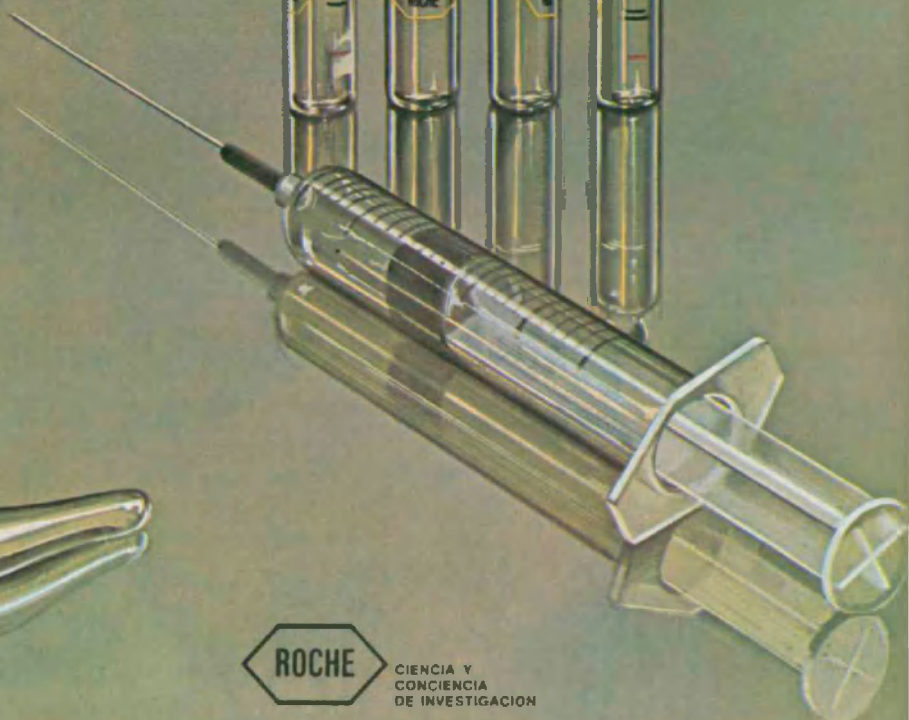
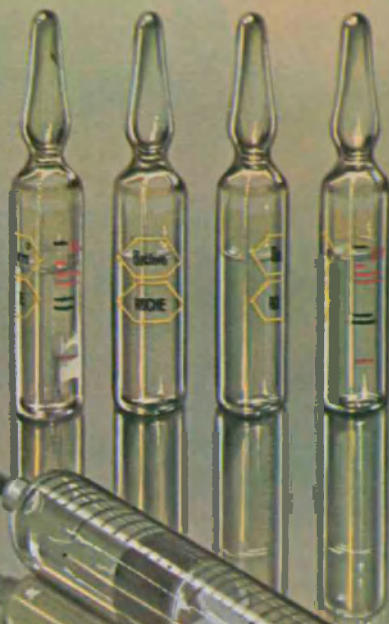# BACTRIM



**Quimioterapico  
antiinfeccioso bactericida  
de amplio espectro.**

**Ampollas  
ahora solamente  
por vía intramuscular.**

**Ampollas (3 ml)    Cajas con 5  
Comprimidos    Frascos con 12 y 20  
Jarabe            Frascos con 60 y 100 ml**



CIENCIA Y  
CONCIENCIA  
DE INVESTIGACION