

## NEFRECTOMIA BILATERAL SIMULTANEA PRETRASPLANTE RENAL POR VIA POSTERIOR

Dr. Damia, Oscar - Dr. Vento, Roberto - Dr. Schiappapietra, Jorge

### Resumen y conclusiones

*Si bien la experiencia es reducida para evaluar resultados consideramos que la tolerancia observada ha sido superior a la registrada con otras vías de abordaje, teniendo en cuenta la reducción del tiempo operatorio y del riesgo quirúrgico existente en esta población. Coincidimos con otros autores en que la aplicación de la nefrectomía lumbar posterior simultánea bilateral ha permitido mejorar las perspectivas de las exéresis renales como paso previo al trasplante renal, y entre sus ventajas destacamos:*

- 1) Acceso directo al hilio renal con mínimo traumatismo y sección muscular al incidir sólo planos aponeuróticos.
- 2) Cierre parietal firme con nula incidencia de debilidad muscular y eventración posoperatoria.
- 3) Mínimo sangrado en pacientes de alto riesgo sometidos a diálisis.
- 4) Reducido tiempo quirúrgico.
- 5) Deambulación precoz con considerable reducción del dolor poscirugía.
- 6) Evita sepsis por apertura de la cavidad abdominal.

*Por otra parte los inconvenientes hallados en este abordaje son:*

- 1) Limitación del campo quirúrgico, impidiendo por tal motivo la exéresis de masas renales de gran tamaño (ejemplo, riñones poliquisticos).
- 2) Imposibilidad de extirpar los uréteres en su totalidad en el mismo acto quirúrgico, restringiéndose por tal motivo la aplicación en los casos de reflujo vesicoureteral masivo.

Vía lumbar posterior: Simon, 1871; Gil Vernet, 1965; Lurz, 1969.

Abordaje lumbar posterior: Young, 1937, y Freed, 1970.

*Indicaciones: hipertensión arterial incontrolable, infección renal activa, anomalías del tracto urinario, proteinuria masiva y enfermedades inmunológicas.*

*Inconvenientes del acceso posterior: campo quirúrgico limitado e imposibilidad de la extirpación ureteral.*

*Ventajas del acceso posterior: acceso directo al hilio renal, mínimo traumatismo y sección muscular, cierre parietal firme, incidencia nula de eventración, mínimo sangrado en pacientes sometidos a diálisis, reducido tiempo quirúrgico, deambulación precoz, menor dolor poscirugía, y evita sepsis por apertura de cavidad abdominal.*

La vía lumbar posterior fue descrita por Gustavo Simon en 1871, quien realizó con ella la primera nefrectomía electiva. Variantes de esta técnica fueron luego popularizadas por Gil Vernet, en 1965, y Lurz, en 1969.

El abordaje lumbar posterior bilateral simultáneo fue utilizado por Young en 1937, para la adrenalectomía bilateral en el carcinoma avanzado de mama. Posteriormente esta vía fue adoptada para la nefrectomía bilateral, y en 1970, Freed la recomienda como el mejor método en los receptores de trasplante renal.

La nefrectomía bilateral fue realizada en un principio en forma rutinaria en los pacientes con IRC en plan de trasplante renal, ya sea como procedimiento preoperatorio o en el mismo acto quirúrgico; pero dado el aumento de riesgo que ello implicaba y las numerosas complicaciones referidas, tales como hemorragia, anemia, infección, eventración poscirugía, así como un aumento en los casos de hepatitis se redujo esta intervención a indicaciones específicas: 1) hipertensión arterial incontrolable por métodos clínicos; 2) infección renal activa (pielonefritis, litiasis renal infectada); 3) anomalías del tracto urinario (reflujo vesicoureteral activo, riñón poliquistico de gran tamaño, hidronefrosis), algunos grupos de trabajo incluyen, además de las anteriores, ciertos tipos de proteinuria masiva, algunas enfermedades inmunológicas y casos de caquexia y ascitis.

### Técnica

Realizamos previamente una tomografía lineal de abdomen para localizar ambas siluetas renales y determinar su posición y tamaño. En los casos de riñones no visualizables se puede recurrir a la ecografía, TAC o simplemente a una pielografía ascendente para establecer la presencia y morfología renal.

La operación se realiza con anestesia general y es conveniente que la preanestesia y la intubación se realicen en una camilla accesoria para luego colocar al paciente en posición de decúbito prono con dos almohadillas que soporten ambos flancos abdominales, desplazando de este modo a las masas renales posteriormente; esta situación deja libre el centro del abdomen y el esternón, lo que facilita la excursión diafragmática y la compresión de vísceras intraabdominales. Es necesario quebrar la mesa quirúrgica formando un ángulo de 40 grados con respecto a la horizontal, mejorando de esta manera la exposición del área operatoria.

Se procede a abordar al paciente en forma simultánea con dos equipos, efectuándose dos incisiones paralelas a la columna lumbar a 5 cm de distancia de la misma, que nacen del borde inferior de la duodécima costilla o por encima de la misma y finalizan con una suave curva hacia afuera sobre la cresta ilíaca de ambos lados. Una vez incidida piel y tejido celular subcutáneo se secciona la fascia sacrolumbar y en algunas oportunidades las fibras inferiores del músculo dorsal ancho; separándose ambos bordes se exponen por dentro los músculos de la masa lumbar. El paso siguiente consiste en retraer hacia la línea media dicha masa lumbar (compuesta por los músculos sacroespinales y cuadrado lumbar), quedando así expuesta la fascia transversalis y en el extremo superior la duodécima costilla con el ligamento lumbocostal de Henle y los vasos subcostales. Sección de la fascia transversalis en la misma dirección que la incisión cutánea, debiendo seccionarse en el extremo superior el ligamento de Henle para permitir la elevación de la duodécima costilla sin dificultad; si a pesar de esta maniobra el campo necesitara ser ampliado, se puede seccionar la misma, quedando así expuesta la fascia

de Gerota. Colocación de retractor autofijable tipo Finochieto o similar y apertura de la fascia de Gerota, localización del parénquima renal, liberación de cada uno de los riñones y disección de sus respectivos pedículos.

Con el fin de facilitar la disección quirúrgica es conveniente pasar una lazada alrededor del hilio renal o atravesar el polo inferior con un punto de anclaje, con el objeto de traccionar del mismo y poder así descender al riñón para mejorar su exposición.

Este tiempo quirúrgico se puede realizar con la participación de los dos equipos y realizar la exéresis renal en forma sucesiva. Los uréteres son seccionados a nivel del polo inferior renal para permitir su eventual utilización en el futuro trasplante. Cierre con suturas atraumáticas en dos planos. No dejamos drenaje.

## Material y métodos

Se han efectuado tres nefrectomías bilaterales simultáneas por vía posterior en pacientes incluidos en programa de diálisis durante el año 1983.

Los tres pacientes han sido trasplantados a la fecha. La indicación se debió a hipertensión arterial incontrolable por medios clínicos. Es de destacar que la tensión arterial se normalizó en dos pacientes dentro de las 48 horas posteriores al acto quirúrgico y el paciente restante se mantuvo normotenso, pero con cierta inestabilidad tensional durante los períodos de posdiálisis.

La mortalidad posoperatoria fue nula.

No tuvimos infecciones de la herida y la dosis de analgésicos fue inferior a la que se requiere normalmente en este tipo de cirugía.

Un solo caso presentó dolor de mediana intensidad con irradiación a flanco que cedió con infiltración local de anestésicos y el mismo se interpretó como debido a la elongación del nervio iliohipogástrico.

## Bibliografía

1. Chongwook, Lee, y col.: "Bilateral nephrectomy for hypertension in patients with chronic renal failure on a dialysis program". *J. Urol.*, 119:20, 1978.
2. Freed, S. Z., y col.: "Simultaneous bilateral posterior nephrectomy in transplant recipients". *Surgery*, 68:468, 1970.
3. Freed, S. Z.: "The present status of bilateral nephrectomy in transplant recipients". *J. Urol.*, 115:8, 1976.
4. Freilha, F., y col.: "Dorsal approach to upper urinary tract". *Urology*, 11:15, 1983.
5. Gii-Vernet, J.: "New surgical concepts in removing renal calculi". *J. Urol. Int.*, 20:255, 1965.

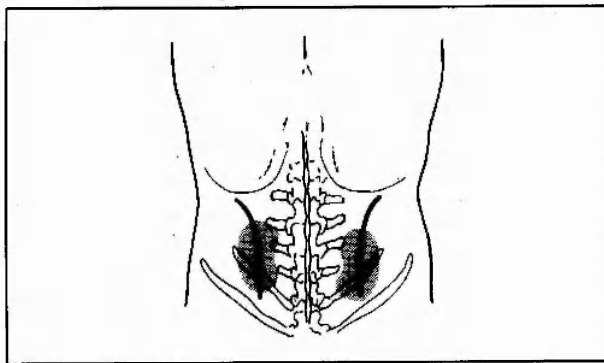


Figura 1

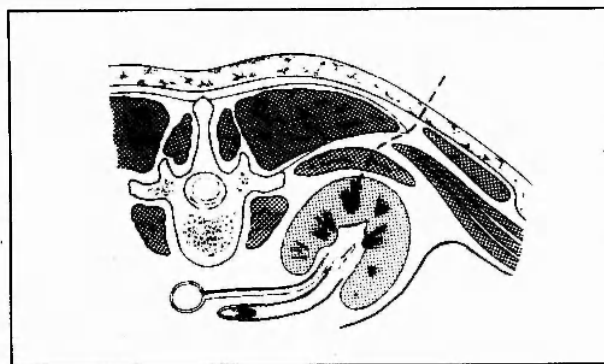


Figura 2

6. Kroop, K.: "Posterior approach to the kidney". *Surg. Clin. N. Amer.*, 51:251, 1971.
7. Stewart, B. H.: "Operative Urology". Williams y Wilkins Co., Baltimore, 1975.
8. Simon, G.: "Exterpation einer niere am menschen". *Dtsch. Klin.*, 22:137, 1870.
9. Schiff, M., y col.: "The role of bilateral nephrectomy in the treatment of hypertension of chronic renal failure". *J. Urol.*, 109:152, 1973.
10. Young, H. M.: "Best surgical approach to the kidney". *J. Urol.*, 37:42, 1937.
11. Gittes, R., y col.: "Posterior lumbotomy: surgery for upper tract calculi". *Urol. Clin. N. Amer.*, vol. 10, nº 4, noviembre, 1983.