

## HIPOPLASIA RENAL UNILATERAL. EXPERIENCIA PERSONAL

Dr. Coimbra Ferrari, Franz - Dr. Ghirlanda, Juan Manuel

### Resumen

De acuerdo como enunciamos en la introducción del presente trabajo, hemos analizado cada uno de los temas propuestos. Es así que con respecto a los aspectos clínicos, la infección y la hipertensión fueron los motivos de consulta más frecuentes. Los métodos de exploración semiológica (inspección, palpación, percusión) no aportaron datos de importancia para el diagnóstico de la hipoplasia.

Los estudios de laboratorio, orientados a la valoración de la suficiencia renal, no revelaron alteración de la misma al estar ésta mantenida por el riñón contralateral.

Del análisis de los datos obtenidos por los diferentes métodos de diagnóstico por imágenes surgió que la radiografía simple nos hizo sospechar la existencia de un riñón pequeño, presumiblemente hipoplásico en los casos en que la imagen renal se observó con nitidez cercana a la columna vertebral. El urograma excretor nos permitió comprobar el grado de funcionamiento renal, la frecuencia de cálices displásicos y la existencia de eventuales anomalías concomitantes. En dos se comprobó ausencia de función renal; la pielografía ascendente nos permitió orientar el diagnóstico. Con respecto a los datos aportados por el renograma radioisotópico y el centellograma renal, éstos nos permitieron estudiar la función y estructura del parénquima renal y poner en evidencia alteraciones en el mismo. Sin embargo no nos permitieron prejulgar sus causas. Indicamos la arteriografía renal sólo en los casos de hipertensión arterial. Ella nos permitió poner en evidencia alteraciones del calibre arterial y en un caso una anomalía vascular intraparenquimatosa asociada. La ecografía y la tomografía axial computarizada nos permitieron demostrar con precisión la disminución del tamaño renal, no así las causas de la misma.

Con respecto al diagnóstico diferencial se planteó con otros riñones pequeños unilaterales, ya que éstos representan varias entidades patológicas diferentes. El análisis de los datos aportados por los estudios anteriormente mencionados nos permitió efectuar el diagnóstico presuntivo de hipoplasia renal que fue confirmada por la anatomía patológica.

Con respecto al tratamiento de las hipoplasias, indicamos la nefrectomía en los casos complicados con infección recurrente o hipertensión arterial, habiendo adoptado conducta expectante en los asintomáticos. La supresión del parénquima renal alterado permitió la cura de la infección y la normalización de la tensión arterial.

### Introducción

El propósito de este estudio ha sido analizar los aspectos clínicos, diagnósticos diferenciales y tratamientos de la hipoplasia renal. Tradicionalmente, el diagnóstico de una hipoplasia renal requería que dicho riñón fuera apreciablemente más pequeño que uno normal. El examen de un número de riñones patológicamente pequeños interpretados como hipoplásicos, ha revelado que el parénquima puede encontrarse bien preservado y casi normalmente desarrollado, mientras que en otros se encuentra marcadamente reducido en forma irregular, evidenciando que el parénquima existente puede estar no uniformemente distribuido. El estudio de estos pequeños riñones incompletamente desarrollados ha llevado a la conclusión que la hipoplasia en forma frecuente es apreciablemente más marcada en ciertas porciones del órgano. En consecuencia, el criterio ampliamente aceptado de que el riñón hipoplásico debe ser apreciablemente menor que el normal, parece prudente no aplicarlo más. En riñones algo más grandes, frecuentemente puede estar involucrada sólo una porción del órgano; en estos casos la condición podría llamarse hipoplasia segmentaria o focal.

Los riñones de desarrollo incompleto han sido clasificados como aplásicos o hipoplásicos, aunque para la mayoría de los autores aplasia significa ausencia total del riñón. Parece justificarse por tal motivo que técnicamente se haga una distinción entre rudimento renal aplásico y un riñón hipoplásico. En la aplasia, las transformaciones estructurales en todo el parénquima renal son tan graves que la función secretoria está inhibida, está provisto de un uréter, por lo general atrésico, y el examen histológico no muestra prácticamente ningún elemento nefrogénico.

En la hipoplasia el parénquima, por lo menos en ciertos lugares, es normal, y el riñón es capaz de funcionar. En algunas zonas, sin embargo, el estudio del parénquima muestra alteraciones como para justificar su comparación con la aplasia. En otros casos la totalidad del parénquima, o gran parte del mismo, puede ser normal, aunque el riñón sea más pequeño que el usual.<sup>(46, 48, 52, 53, 58, 64)</sup>

La deformación de un grupo o de la mayoría de los cálices es un hallazgo característico en la hipoplasia.<sup>(38, 46, 52)</sup> En riñones muy chicos incompletamente desarrollados, se encuentran frecuen-

temente cálices mal formados. En caso de hipoplasia menos severa la mayoría de los cálices pueden tener aspecto normal, y sólo algunos de ellos ocasionalmente muestran deformaciones. Los aspectos clínicos de la hipoplasia renal han alcanzado gran interés. La principal implicancia clínica es que disminuye la resistencia del riñón a la infección, aumentando la tendencia a la hipertensión.<sup>(39, 50, 52, 53, 58, 64)</sup> La enfermedad del riñón opuesto puede llevar a la insuficiencia renal.

El presente estudio se ha basado en el aspecto radiológico de formas y grados diferentes de hipoplasia. Su propósito ha sido estudiar el significado clínico de las lesiones renales, su diagnóstico, diagnósticos diferenciales, las complicaciones concomitantes, el pronóstico y su tratamiento.

El punto fundamental es la diferenciación entre la hipoplasia y la atrofia renal, términos que erróneamente se encuentran empleados el uno por el otro al revisar la bibliografía.

Si la atrofia es para nosotros el estado de un riñón cuyo volumen ha quedado reducido bajo influencias varias: inflamaciones, lesiones vasculares, espontáneas o experimentales, la hipoplasia es al contrario: el riñón pequeño que se desarrolla al máximo de sus posibilidades, no pudiendo llegar jamás al volumen del riñón normal.

El interés que despierta el estudio de esta anomalía es muy comprensible, pues variadas circunstancias pueden llevarnos a practicar una nefrectomía del riñón opuesto con los resultados a imaginarse. Es necesario, como lo ha demostrado Albarrán,<sup>(26)</sup> saber que el riñón hipoplásico es incapaz de realizar su hipertrofia compensatoria en el caso de la nefrectomía del opuesto. Fleischman y Anderson, en julio de 1929, presentan una observación similar a la de Albarrán, en que la muerte sobreviene en una enferma en la cual, el riñón adelfo, luego de una nefrectomía, resultó ser hipoplásico congénito. La falta de hipertrofia compensatoria de éste hizo la depuración urinaria insuficiente, falleciendo la paciente.

Otro punto a considerar es el tratamiento quirúrgico, puesto que la táctica terapéutica no sólo depende de la sintomatología, sino del tipo de hipoplasia, del valor funcional restante y de la uni o bilateralidad de la afección.

La hipoplasia bilateral con insuficiencia renal, es sólo pasible de un tratamiento médico. En las formas unilaterales si el motivo de la consulta ha sido afección del riñón contralateral, y ésta tiene una solución quirúrgica, el criterio será de tipo conservador, puesto que el riñón hipoplásico, por lo general, es incapaz de mantener la homeostasis del paciente. Cuando la afección del riñón hipoplásico unilateral y su repercusión local o general justifiquen un tratamiento quirúrgico, la conducta, si el riñón contralateral es suficiente, será la nefrectomía.

### Reseña histórica

Los anatomistas y patólogos han estado familiarizados con la presencia de un riñón pequeño y otro generalmente agrandado. Sin embargo, el fenómeno de desarrollo completo primario fue reconocido por un largo tiempo, y el término de atrofia congénita, hipoplasia o riñón infantil, se ha usado por lo menos desde fines del siglo pasado.

Beumer, en 1878, y Ballowitzer<sup>(40)</sup> en 1895, fueron los primeros en descubrir esta afección.

Albarrán,<sup>(26)</sup> en 1904, en su libro sobre "Exploración de las funciones renales", presenta la observación de una enferma nefrectomizada del lado derecho, que tenía una buena eliminación de urea del lado opuesto. Después de la nefrectomía, la enferma muere por insuficiencia renal; la autopsia demostró que el riñón restante era hipoplásico sin hipertrofia compensadora. En 1910, Gastaldi, en su tesis "Desigualdad volumétrica de los riñones y atrofia congénita unilateral", menciona 66 observaciones.<sup>(56)</sup>

En 1914, Papin, en la "Encyclopédie Française d'Urologie", expone sobre la patología y la clínica de tales riñones.<sup>(76)</sup>

Keve, en 1927, cita una observación de riñón hipoplásico unilateral, con anomalía ureteral concomitante.

Hasta aquí existía una gran confusión en la bibliografía sobre este tema.

En 1933, Gutiérrez<sup>(58)</sup> hace una clasificación sobre riñones hipoplásicos, congénitamente pequeños, y lo distingue de la "atrofia" o "contracción" debida a causas adquiridas. Su clasificación sugería la inclusión de 3 grupos:

1. Hipoplasias congénitas.
2. Aplasia renal.
3. Agenesia renal.

A partir de esta clasificación, prácticamente todos los textos se basan en este trabajo.

A partir de 1933, con el advenimiento de nuevos métodos de diagnóstico y la confirmación patológica, como asimismo la labor efectuada por Rolnick en 1949, Baggenstoss,<sup>(38)</sup> 1951; Bell, 1951; Harrison, Ashley y Mostofi,<sup>(43)</sup> 1959, se logró el esclarecimiento total de la hipoplasia renal. Estos mismos autores observaron que, en las mismas, pueden aparecer anomalías asociadas, pero son menos comunes que en la aplasia y en la agenesia.

Con la esperanza de poder contribuir en algo a la clarificación de este confuso tema, dado la escasez de material sobre el mismo, en nuestro país, es que hemos realizado el presente estudio.

### Factores etiológicos

La etiología de la hipoplasia renal trata de explicarse a través de variadas hipótesis:

a) *Falla en el desarrollo del blastema metanéfrico:*

El que es responsable del desarrollo del parénquima renal.<sup>(28, 33, 47)</sup>

b) *Alteración evolutiva de la yema ureteral:*

Normalmente, las primeras 3-5 generaciones de brotes de la yema ureteral involucionan y dan lugar a la formación de los tubos colectores y cálices menores.

Se postula que en la hipoplasia habría una persistencia de estos brotes, los cuales llevarían a una alteración en la formación posterior de las siguientes generaciones, que normalmente inducen a la diferenciación del blastema metanéfrico.<sup>(79)</sup>

c) *Alteración vascular:*

Que llevaría a una falla en el suministro de sangre a los brotes ureterales y blastemas metanéfricos, impidiendo su desarrollo normal, por una falla nutricional.<sup>(31)</sup>

d) *Factores genéticos:*

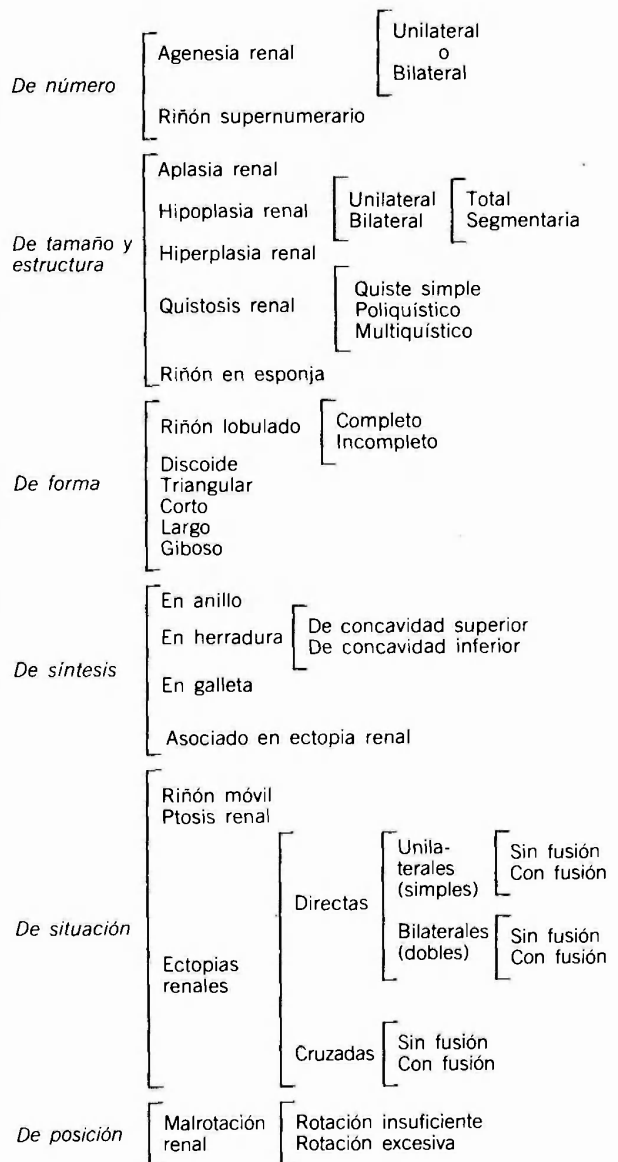
Parecería que los factores hereditarios juegan un papel muy pequeño en la hipoplasia renal.

Se ha hecho mención a pacientes con hipoplasia, que tenían familiares con diversas alteraciones renales.<sup>(52)</sup>

### Clasificación general de las anomalías renales

Las anomalías congénitas ocurren más frecuentemente en el riñón que en cualquier otro órgano. Algunas de ellas no producen alteraciones, pero otras (como, por ejemplo, la hipoplasia y los riñones poliústicos) pueden producir alteraciones de sus funciones.

Las anomalías renales son polimorfas. Su clasificación no deja de presentar problemas difíciles, pues ciertas anomalías se entremezclan, como en el caso de las de tamaño y de estructura o en las de posición (ectopias) y fusión (sinfis).<sup>(2, 54)</sup>



## Malformaciones de volumen y de estructura

### Displasias renales

#### Aplasia e hipoplasia

De acuerdo con Baggenstoss,<sup>(38)</sup> incluimos las aplasias y las hipoplasias renales en el término más amplio de displasias renales, criterio que está también de acuerdo con los conceptos de Ashley y Mostofi,<sup>(33)</sup> para quienes estas malformaciones constituyen verdaderas disgenesias renales.

Cuando las alteraciones son muy intensas y el desarrollo del órgano es prácticamente nulo, se habla de una aplasia renal Royer.<sup>(65)</sup> El riñón aplásico es de muy pequeño volumen; se halla confundido en la grasa lumbar y está provisto de un uréter por lo general atrésico. Su examen histológico no muestra prácticamente ningún elemento nefrogénico. Nulo desde el punto de vista funcional, debe considerarse en la práctica como una entidad similar a la agenesia.

En la hipoplasia el desarrollo es mayor. Se trata de un riñón más pequeño, de volumen y peso muy variables. En efecto, la hipoplasia renal se manifiesta con una amplia gama de desarrollo del órgano, habiéndose descrito diversas formas. Puede ser uni o bilateral y afectar a todo el riñón (hipoplasia total) o una parte del mismo (hipoplasia parcial).

#### I. Hipoplasias renales unilaterales

Estas malformaciones se dividen en cuatro tipos:<sup>(38, 45, 46, 48, 64)</sup>

##### a) Hipoplasia armoniosa organoide o total

###### Anatomía patológica:

Macroscópicamente se observa una reducción global del tamaño del riñón y de las vías excretoras. Uno y otro conservan una forma normal, y el conjunto es armonioso, se trata de un riñón en miniatura con un sistema vascular y parénquima normales.

Histológicamente, en lugar de estar constituido por 12 a 15 lóbulos, el riñón no contiene más que 3 ó 6, pero su disposición es perfectamente organoide con diferenciación total de la zona piramidal y cortical. En cada una de ellas, el parénquima es normal.

###### Etiopatogenia:

Como toda hipoplasia renal, se trata de una embriofetopatía congénita y no de una afección hereditaria (Royer). En la hipoplasia total armónica se puede admitir que ciertas unidades anatómicas lobulares, es decir ciertos conjuntos corticomedulares, no se constituyeron ni se esbozaron, ya que no se encuentran rastros de blastema nefrogénico.

###### Clinica:

Este tipo de hipoplasia no se acompaña de ningún signo y/o síntoma particular y será descubierto al azar en edades distintas, con motivo de la realización de un urograma de excreción efectuado en ocasiones por motivos ajenos a esta patología y en otras oportunidades por patologías condicionadas por la misma.

##### b) Hipoplasia renal segmentaria

Es poco frecuente, el riñón es pequeño, pero las lesiones predominan sobre uno o varios segmentos. Es una afección casi siempre unilateral. En las zonas hipoplásicas, la medular y la cortical se hallan muy disminuidas.

Clinicamente, se acompaña con mucha frecuencia de una hipertensión arterial grave. Conformar el tipo de pequeño riñón unilateral con hipertensión arterial.<sup>(34, 50)</sup>

##### c) Hipoplasia con displasia

Cuando existen elementos histológicos displásicos en pleno tejido renal, la hipoplasia se denomina displásica.<sup>(33, 64)</sup> Los cortes histológicos muestran zonas con cartilago, glomérulos y/o túbulos primitivos y quistes pequeños. Este tipo de hipoplasia se acompaña a menudo de malformaciones de la vía excretora y clínicamente se manifiesta por una piuria crónica. En los raros casos bilaterales evoluciona hacia una insuficiencia renal crónica progresiva.

##### d) Hipoplasia multiquística

No existe una estructura macroscópicamente identificable. El uréter está generalmente reducido a un cordón impermeable. Histológicamente existen formaciones quísticas voluminosas.<sup>(46, 75)</sup>

## II. Hipoplasias bilaterales

### a) La hipoplasia simple bilateral

El órgano en general tiene un peso algo superior a la mitad del peso normal, el número de renículos se halla reducido, y no es mayor de 6 a 7 (normal, 12 a 18), con una superficie algo irregular y más pálida que lo normal. No es habitual que se acompañe de una malformación excretora. Esta forma de hipoplasia, aun siendo bilateral, no tiene traducción clínica. Se trata simplemente de un riñón enano.

### b) La hipoplasia bilateral con oligonefronia (Royer y col.)

Es, según los autores que la han descrito, de fácil individualización frente a las hipoplasias simples y a las asociadas con displasia. Se caracteriza anatómicamente por riñones macroscópicamente reducidos de volumen e histológicamente por una reducción en el número de nefrones. Lo característico es la hipertrofia glomerular y tubular, y en períodos evolutivos más tardíos, la hialinización de los glomérulos y la esclerosis intersticial, con dilatación tubular y atrofia del epitelio. Se trata, entonces, en ese momento, de riñones pequeños retraídos, pálidos, sin límite claro entre la cortical y la medular, de difícil diferenciación con el riñón retraído pielonefrítico. Son raras las anomalías de las vías excretoras.

## Material de estudio

### Selección de casos

El material utilizado para este estudio consta de 26 casos (tabla I), que fueron seleccionados previamente de un grupo de 66, del que se excluyeron los casos de riñones pequeños unilaterales debidos a causas no congénitas:

a) El criterio seguido para seleccionar el material de la tabla I fue definitivo: la hipoplasia renal es una alteración congénita. Por lo tanto, todos aquellos riñones pequeños secundarios a una patología definida y comprobable por sintomatología, análisis radiológico y/o laboratorio o comprobación anatomopatológica, fueron descartados.

b) Es así que excluimos todos aquellos casos en que la causa de la atrofia era evidente o en los que existían condiciones patológicas asociadas. Así eliminamos casos de uropatías obstructivas con pieloeftasia asociada, litiasis renales y ureterales, hipoplasia parcial, riñones chicos bilaterales atróficos isquémicos y pacientes con enfermedades "médicas" conocidas, tales como glomerulonefritis y nefrosclerosis, generalmente bilateral.

c) Este material fue estudiado en el Hospital de Clínicas José de San Martín, Primera Cátedra de Urología (Prof. Dr. Raúl J. Borzone), en el período comprendido entre enero de 1973 y julio de 1982.

Las historias clínicas y el material analítico y de diagnóstico se encuentran en los archivos centrales del Hospital.

TABLA I  
Material primario

Sujetos excluidos	Numero de casos	Hombres	Mujeres
Nefrolitiasis renal y ureteral . . . .	10	4	6
Hidronefrosis . . . . .	8	4	4
Pielonefritis atrófica . . . . .	10	3	7
Hipoplasia bilateral . . . . .	2	0	2
Glomerulonefritis . . . . .	3	1	2
Atrofia isquémica renal . . . . .	5	3	2
Hipoplasia asistomática unilateral . . . . .	2	1	1
TOTAL . . . . .	40	16	24

### Material en estudio

Hipoplasia congénita . . . . .	26	5	21
TOTAL MATERIAL PRIMARIO . . . . .	66	21	45

### La edad

La hipoplasia es una afección cuyo diagnóstico se efectúa en todas las edades de la vida. (En nuestros estudios los pacientes fueron sometidos a exámenes radiográficos iniciales. Hecho el diagnóstico de interés, nos da indicaciones, tal como la edad del paciente cuando se manifestaron los primeros síntomas del tracto urinario.) En el presente estudio no fueron incluidos los

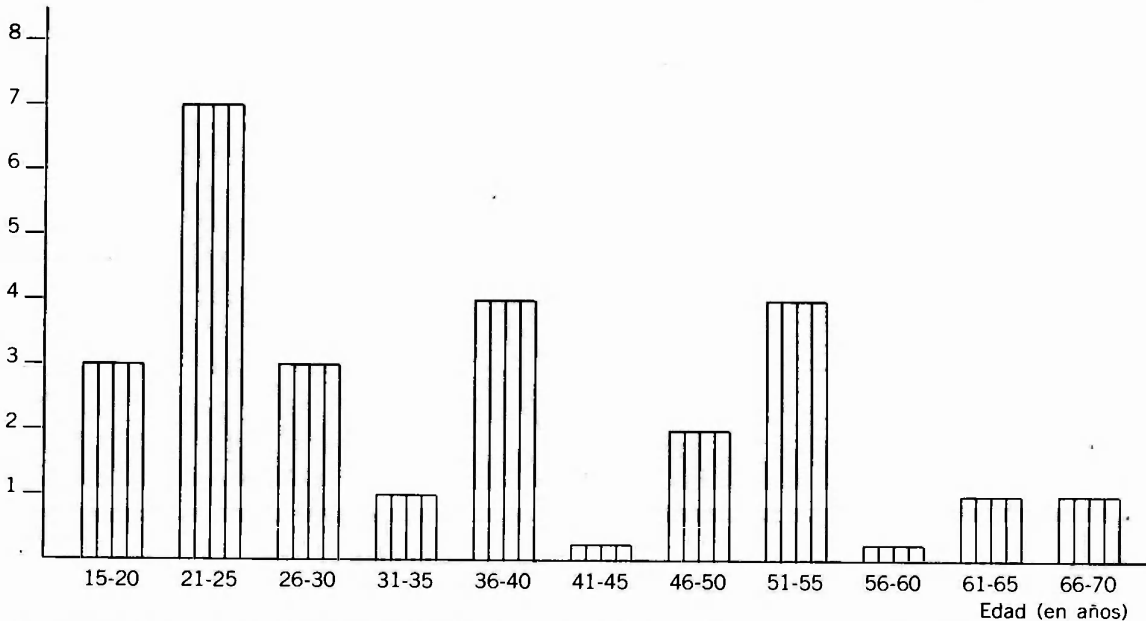
pacientes de la sección de Pediatría (menores de 15 años de edad).

Del análisis de nuestra casuística surge un aumento de la frecuencia, entre los 15 y 30 años. Fueron diagnosticados en ese lapso 13 de los 26 casos (50 %).

El 50 % restante se distribuyó en forma homogénea entre los 30 a 70 años con un pequeño aumento entre los 36 a 40 (4 casos), y entre los 51 a 55 (4 casos), gráfico I.

GRAFICO I  
Frecuencia de casos con respecto a la edad

Nº de casos



### El sexo

De los 26 pacientes, 81 % (21 casos) perteneció al sexo femenino, mientras que el restante 19 % (5 casos) correspondió al sexo masculino. El predominio de los casos femeninos fue marcado, no habiéndose encontrado explicación. Es importante mencionar que este predominio del sexo femenino en la presente serie no es consecuencia de un predominio similar de mujeres en el número total de pacientes examinados urográficamente (gráfico II).

### El lado

La literatura clásica contiene poca información con respecto a qué riñón presenta con más frecuencia esta alteración. Papin, en 1914,<sup>(143)</sup> informó que la condición era más común del lado derecho, mientras que Bell<sup>(48)</sup> piensa que la situación más común es a la inversa. En nuestros estudios pudimos observar una amplia mayoría en el lado derecho (gráfico III).

GRAFICO II  
Distribución comparativa del material por sexo

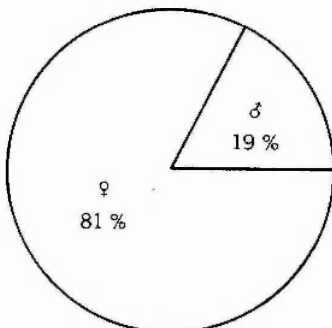
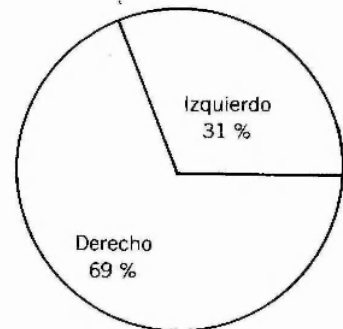


GRAFICO III  
Incidencia con respecto al lado del riñón hipoplásico



### El tamaño

En presencia de una hipoplasia general unilateral, el tamaño del riñón está por lo general disminuido apreciablemente. El término hipoplasia es utilizado por la mayoría de los autores para denominar un grado de desarrollo incompleto tan severo que el riñón sea incapaz de mantener la función renal completa.

En el presente estudio desarrollamos una clasificación que intenta ordenar los diferentes grados en que los riñones incompletamente desarrollados pueden presentarse.

En los casos no quirúrgicos se efectuó sobre la base de la Urografía. Es así que se incluyeron los riñones en estudio que eran menores a los  $\frac{3}{4}$  de su opuesto.

En los casos quirúrgicos tomamos como parámetros el peso y el tamaño, realizando minuciosos estudios sobre ambos factores y correlacionándolos en la frecuencia en que se presentaban.

El factor tamaño fue estudiado en forma individual tanto para la altura, ancho y espesor.

Se hizo una previa clasificación utilizando métodos bioestadísticos. Usamos intervalos de clase estandarizados en centímetros para resumir la información tanto de los números de casos y sus frecuencias relativas, y así sacar conclusiones a través de comparaciones entre los tres parámetros. De esta manera pudimos observar que la altura es un factor altamente significativo (tabla II).

TABLA II  
Clasificación general de los riñones hipoplásicos

Grupo	Altura (cm)	Ancho (cm)	Espesor (cm)	Volumen (cm <sup>3</sup> )	Peso (g)	Casos
Grupo I	7-10	4-6	2-6	60-150	40-100	5
Grupo II	5-7	3-5	2-5	30-140	10-60	19,23 % 14 53,84 %
Grupo III	Hasta los 5	Hasta los 4	Hasta los 3	Hasta los 2-40	Hasta los 20	Hasta los 7 26,81 %

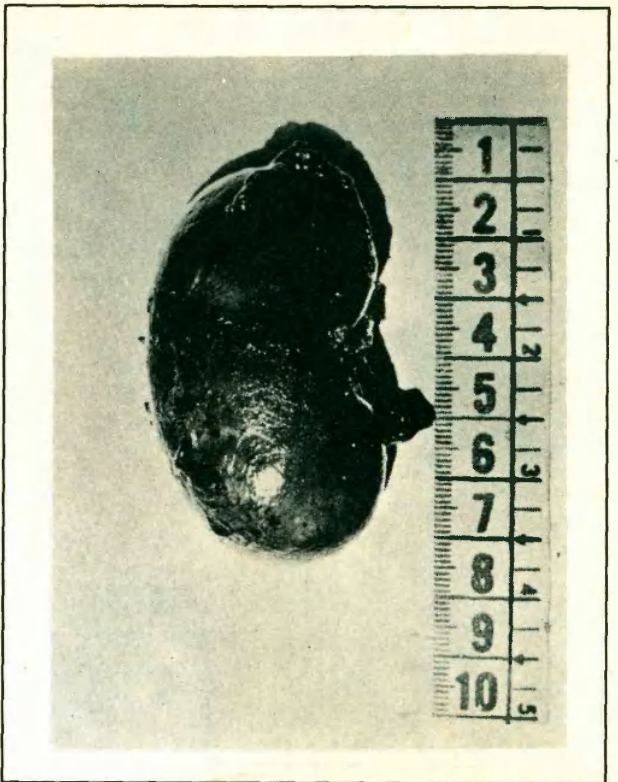


Foto 2. Pieza quirúrgica de riñón hipoplásico de grado II, cuya altura es de 5 a 7 cm con un ancho de 3-5 cm y un espesor de 2 a 5 cm.

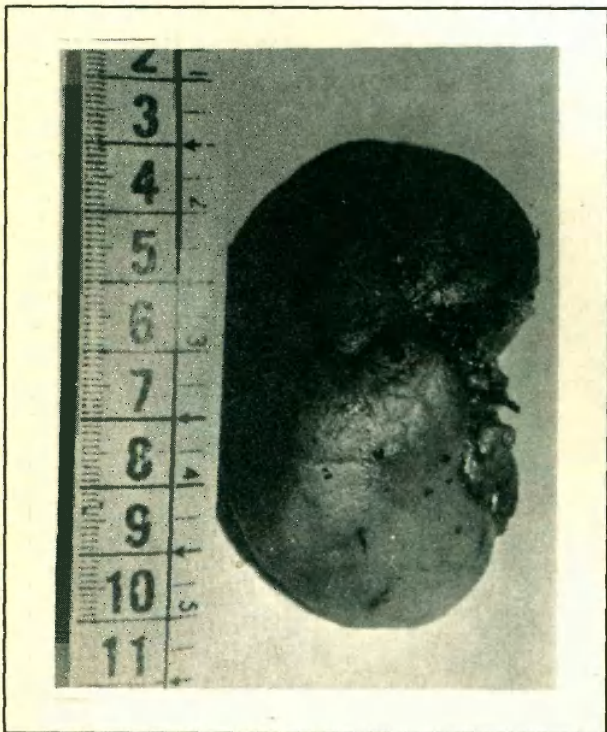

Foto 1. Análisis macroscópico para su clasificación en grados en base a su tamaño. En este caso vemos un riñón hipoplásico de grado I, cuya altura es de 7 cm con un ancho de 4 a 6 cm y un espesor de 2 a 6 cm.

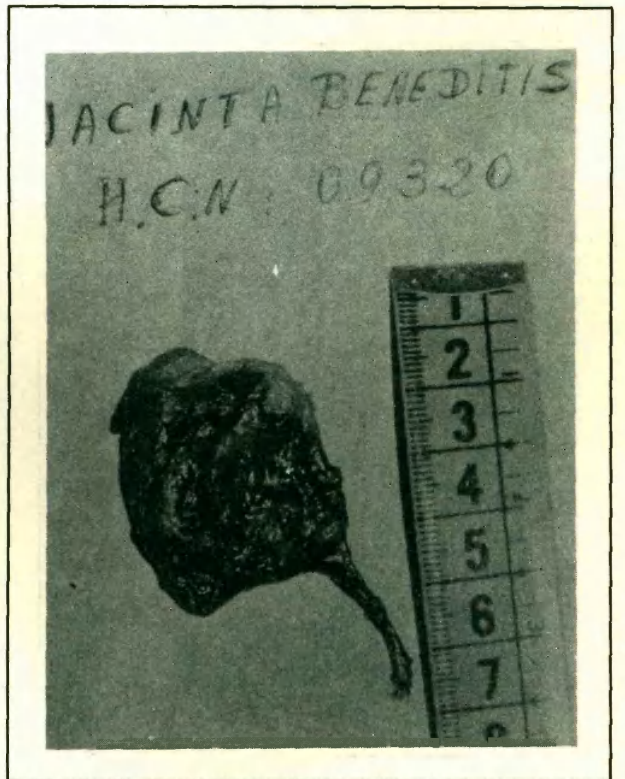


Foto 3. Pieza quirúrgica de riñón hipoplásico de grado III con una altura que no excede los 5 cm, un ancho hasta los 4 cm y un espesor hasta los 3 cm.

## Tamaño del riñón opuesto

De acuerdo con la bibliografía clásica, el tamaño del riñón contralateral presenta un agrandamiento compensatorio. En nuestra serie encontramos que salvo en algunos casos esta característica, por lo general, se presentó. En los de grado I, sobre 7 pacientes se encontraron 2 con riñones opuestos normales, y 5 con hipertrofia, lo que significó 71 %.

En los de grado II, sobre 14 pacientes se encontraron 13 pacientes con hipertrofia contralateral y 1 de tamaño normal, lo que significó 87 %.

En los de grado III, sobre 5 pacientes 100 % tenían hipertrofia contralateral.

Es de hacer notar que existe una relación directa entre la hipertrofia del riñón contralateral y el riñón hipoplásico (tabla III).

**TABLA III**  
**Incidencia del riñón contralateral hipertrofiado**

	Nº de casos	Nº de casos de riñón contralateral hipertrofiado	Normal	Porcentaje de hipertrofias
Grado I . . . . .	7	5	2	71
Grado II . . . . .	14	13	1	87
Grado III . . . . .	5	5	—	100

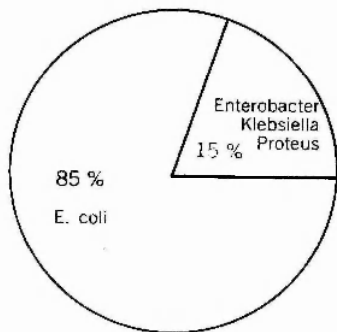
**TABLA IV**  
**Incidencia de infección en base a grados**

	Número total de casos infectados	Porcentaje del número total de casos infectados	Número total de casos (infectados más no infectados)	Porcentaje del número total de casos infectados más no infectados
Grado I . . . . .	2	10,5	5	40
Grado II . . . . .	11	63	14	78
Grado III . . . . .	6	31,5	7	85,5
<b>TOTAL:</b>	<b>19 casos</b>		<b>26 casos</b>	

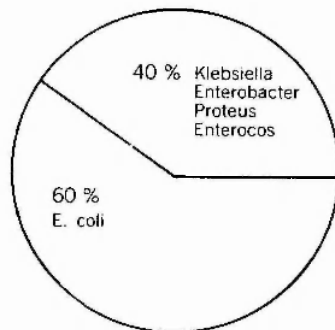
### Causas de infección

Puede ser atribuida a la presencia de cálices displásicos, que llevan a una pielonefritis recurrente. A su vez, la pielonefritis puede producir deformación de los cálices y contracción del parénquima con reducción de su espesor.

**GRAFICO IV**  
**Gémenes encontrados en la primoinfección urinaria**



**GRAFICO V**  
**Gémenes encontrados en infecciones urinarias postratamiento médico**



## Metodología de estudio

- Examen clínico básico.
- Exámenes complementarios seriados de sangre y orina.
- Radiografía simple del árbol urinario.
- Urograma excretor.
- Pielografía ascendente.
- Estudios radioisotópicos:
  - Radiorrenograma.
  - Centellograma.
- Arteriografía:
  - Aortografía.
  - Arteriografía renal selectiva.
- Ultrasonografía.
- Tomografía Axial Computada (T.A.C.).

## Infección urinaria

### a) Incidencia y causa de infección:

Los signos y síntomas de infección del tracto urinario son los más frecuentes en la hipoplasia.<sup>(38, 51, 52, 53)</sup>

Esta complicación nos llevó a realizar los exámenes urológicos correspondientes.

La infección estuvo presente en la mayoría de los casos: 19 de 26 casos (73 %). De ellos, 85 % eran mujeres.

La infección parece tener cierta relación con el grado de hipoplasia; es así que encontramos mayor incidencia en los grados II y III. Sin embargo consideramos que estadísticamente este dato no es significativo, ya que la mayoría de los pacientes presentaron riñones hipoplásicos de grado II y III (tabla IV).

En estos casos, sin embargo, los cuellos caliculares se presentan estenosados, por lo que la excreción se encuentra disminuida. En nuestra serie no hay razón para suponer que la pielonefritis haya sido la causa primaria de la deformación calicular.

Asimismo, los riñones hipoplásicos con cálices normales (grado I) presentaron menor tendencia a la infección.

## Bacteriología

En los 19 pacientes con infección urinaria el germen encontrado en el primer estudio bacteriológico en 85 % correspondió a *Escherichia coli* y 15 % a *Enterobacter*, *Klebsiella*, *Proteus* (ver gráfico IV).

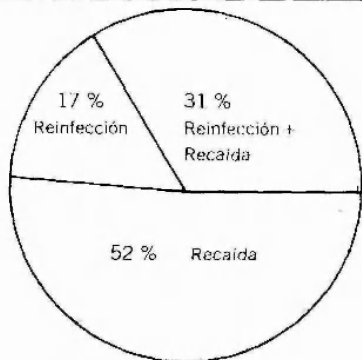
Los 19 pacientes presentaron episodios sintomáticos a repetición con bacteriuria recurrente, con periodos asintomáticos.

Los gérmenes encontrados postratamiento médico, fueron: en 60 % *Escherichia coli*, y 40 %, *Klebsiella*, *Enterobacter* y *Proteus* (ver gráfico V).

Con respecto a la recurrencia, también pudimos observar que 52 % presenta recaída, y sólo 48 % reinfección (ver gráfico VI).

La recurrencia de la infección nos hizo efectuar la nefrectomía con excelentes resultados (ver gráfico VI).

GRAFICO VI  
Recurrencia



## Hipertensión arterial

*Incidencia, edad, tiempo de evolución, tratamiento y resultado de la hipertensión en nuestros estudios*

Se detectó hipertensión en 7 de 26 casos, lo que representó 27 %. De ellos, 2 eran hombres y 5 mujeres.

La edad en la cual se detectó la hipertensión cuando fue manifiesta (figura en la tabla V).

Lamentablemente esto no nos indica el comienzo de la hipertensión, ya que si bien se pudo determinar en cierto grado el momento en el cual se puso de manifiesto, se desconoce el momento en el cual se inició.

Es interesante demostrar que se encontraron valores sistólicos superiores a 200 mm Hg en los pacientes más jóvenes (entre 20 y 30 años). A medida que la edad aumentaba, pudimos observar que los valores sistólicos superiores disminuyeron, presentando valores que oscilaban entre 160-190 mm Hg.

A todos estos pacientes se les realizó una nefrectomía con la cual obtuvimos excelentes resultados.

Cabe mencionar que la disminución de la presión fue marcada, a excepción de 2 casos en los cuales los pacientes sufrieron ligeros aumentos al cuarto día de la intervención, pero la misma cedió con la administración de clordiazepóxidos, disminuyendo y estabilizándose en valores normales.

La caída de la presión sanguínea observada luego de la nefrectomía, corroboraría en cierta forma la existencia de una conexión entre hipertensión e hipoplasia renal.

Con respecto a los grados de hipoplasia pudimos observar que hubo una mayor incidencia de hipertensión en el grado I, mientras que en los grados II y III hubo una notable disminución de la misma. A la inversa de lo que ocurrió en los casos con infección (tabla VI).

TABLA V  
Cuadro de control de presión arterial pre-posoperatorio y sus resultados  
Control

Edad	Sexo	Inicio* presuntivo (tiempo de evaluación)	Presión sanguínea		Operación	Resultado
			Preoperatorio	Posoperatorio		
20	F	1 año	250/150	130/90	Nefrectomía	Excelente
23	F	2 años	230/150	120/80	Nefrectomía	Excelente
28	F	3 meses	200/120	120/80	Nefrectomía	Excelente
32	M	5 años	190/110	120/90	Nefrectomía	Excelente
39	F	7 meses	160/111	110/80	Nefrectomía	Excelente
50	M	5 meses	190/110	120/90	Nefrectomía	Excelente
57	F	4 años c/picos durante embarazo	190/120	140/100	Nefrectomía	Excelente

\* Es presuntivo, debido a que nos basamos en el relato que el paciente dice haber empezado los síntomas (cefaleas, mareos y vómitos).

TABLA VI  
Comparativa de la incidencia de hipertensión e infección de acuerdo con los grados

	Nº de casos infectados	Incidencia de infección	Nº de casos c/ hipertensión	Incidencia de hipertensión	Nº total de casos
Grado I	2	40 %	3	60 %	5
Grado II	11	78 %	3	28 %	14
Grado III	6	85,5 %	1	14,5 %	7
					26

## Radiografía simple del árbol urinario y urograma excretor

En la radiografía directa, la sombra renal es difícil de ver, por lo tanto la utilizamos para obtener un indicio de la existencia de una hipoplasia.<sup>(1, 63)</sup> En nuestros estudios, reveló indicios de

hipoplasia en los grados II y III, mientras que en los de grado I, la imagen de la sombra renal fue más apreciable.

En el urograma excretor debemos considerar 3 aspectos:<sup>(6, 4)</sup>

1) *Función*. Puede haber ausencia, escasa o buena eliminación del material de contraste. Hemos efectuado 26 urogramas; en

24 de los 26 casos, la urografía indicó un retardo en el tiempo de aparición del material de contraste en la excreción, y una notable disminución de su concentración, especialmente en los grados II y III. Los otros dos casos, no presentaron presencia de material de contraste, por lo que deducimos una anulación funcional.

2) **Morfología:** El nefrograma nos mostró un riñón pequeño, situado cerca de la columna vertebral, otra característica es la de la pelvis pequeña,<sup>(53, 63, 64, 89)</sup> la cual se presentó en 100 % de nuestra serie, y la presencia de cálices displásicos,<sup>(51, 52, 53)</sup> los cuales se pueden presentar en algunos sectores o en todo el riñón. Sin embargo, existen riñones hipoplásicos con cálices de aspecto normal (no displásicos) y con parénquima que los rodea aproximadamente proporcional al tamaño del riñón. Pudimos observar que 76 % de los casos presentaron cálices displásicos, sobre todo en grados extremos de hipoplasia.

**Frecuencia de cálices displásicos en riñones hipoplásicos**

	Nº de casos	Nº de casos con displasia	Porcentaje de casos displásicos
Grado I .....	7	5	71
Grado II .....	14	10	71
Grado III .....	5	5	100
<b>TOTAL .....</b>	<b>26</b>	<b>20</b>	<b>76</b>

Las características de los cálices displásicos fueron las siguientes (foto 4):

- a) Prolongación del cáliz superior en línea recta con el uréter.
- b) Cálices menores que salen directamente de la pelvis sin cálices intermedios.
- c) Cálices cortos y diminutos en forma de clavos.

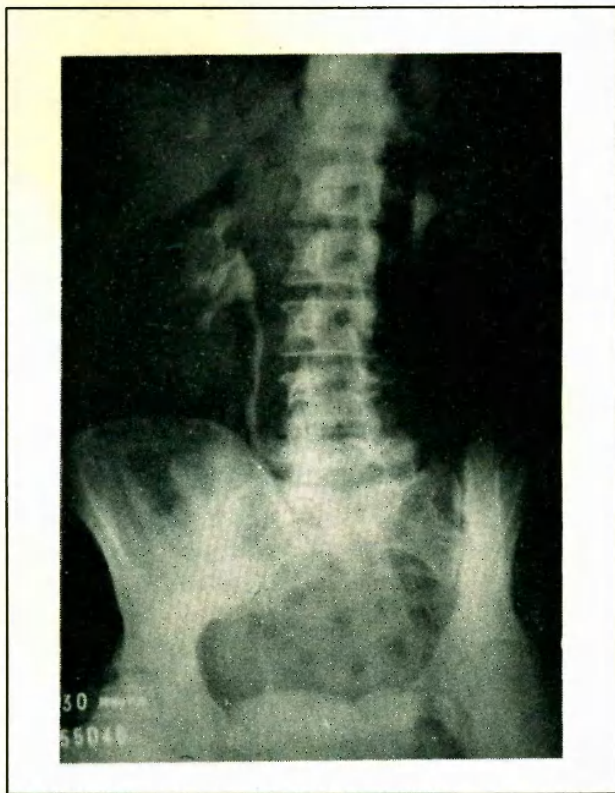

Foto 4. El urograma excretor muestra riñón izquierdo disminuido de tamaño muy cercano a la columna vertebral, con pelvis pequeña y cáliz superior prolongado en línea recta con el uréter. Cálices menores que salen directamente de la pelvis sin cálices mayores intermedios.

3) **Estado funcional y anatómico del riñón contralateral:** Es de mucha importancia para la aplicación de una medida terapéutica, ya que la sobrevida con un riñón hipoplásico único es prácticamente imposible.

**Pielografía ascendente**

Este estudio consiste en la visualización por vía retrógrada del sistema excretor urinario;<sup>(89)</sup> hemos efectuado dos pielografías ascendentes de los 26 casos (presentaban riñón silencioso en la urografía excretora).

**Estudios radioisotópicos**

Los métodos radioisotópicos permiten estudiar la estructura y función de órganos sin alterar sus procesos fisiológicos.<sup>(12)</sup> El radiorenograma sirve para la valoración dinámica funcional de la actuación renal, en cierto grado individual.<sup>(12, 13, 72, 74)</sup> En nuestros estudios el patrón renográfico más frecuente es el de compromiso de la segunda y tercera fase, configurando curvas planas, con alteración grave de la función, esta característica se presentó en todos nuestros pacientes, y en los diferentes grados de hipoplasia (foto 5).

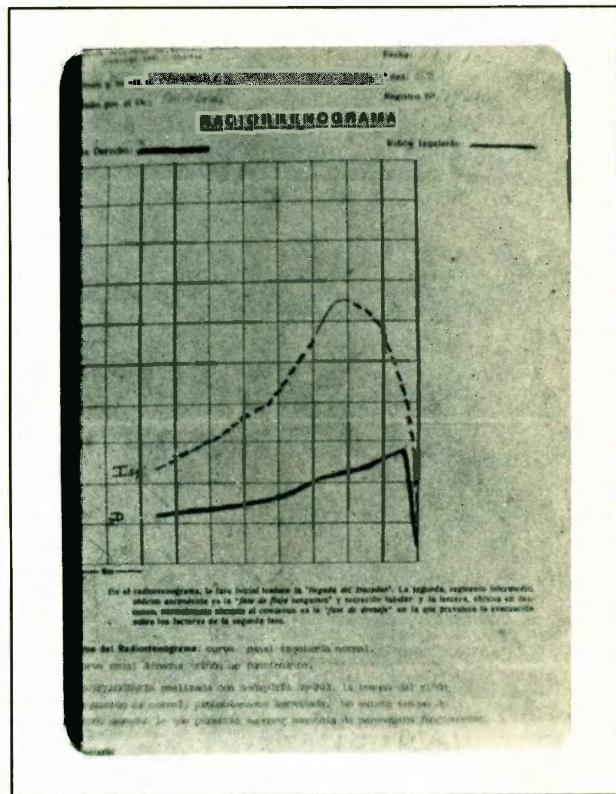


Foto 5. Radiograma. Curva renal izquierda normal. Curva renal derecha con severo aplanamiento de la segunda y tercera fase.

En caso de efectuar una cuantificación objetivamos que el riñón hipoplásico aportó sólo 20 % o menos de la función renal global en 100 % de nuestros casos

**Centellograma**

El centellograma consiste en la detección planimétrica de la radiación gamma emitida por un radioisótopo fijado en el parénquima renal.<sup>(11, 12)</sup>

Se efectuaron 26 centellogramas, todos demostraron disminución de tamaño.

En los grados I y II de hipoplasia, se observó una hipofijación del compuesto, aunque la forma no se presentó alterada (foto 6).



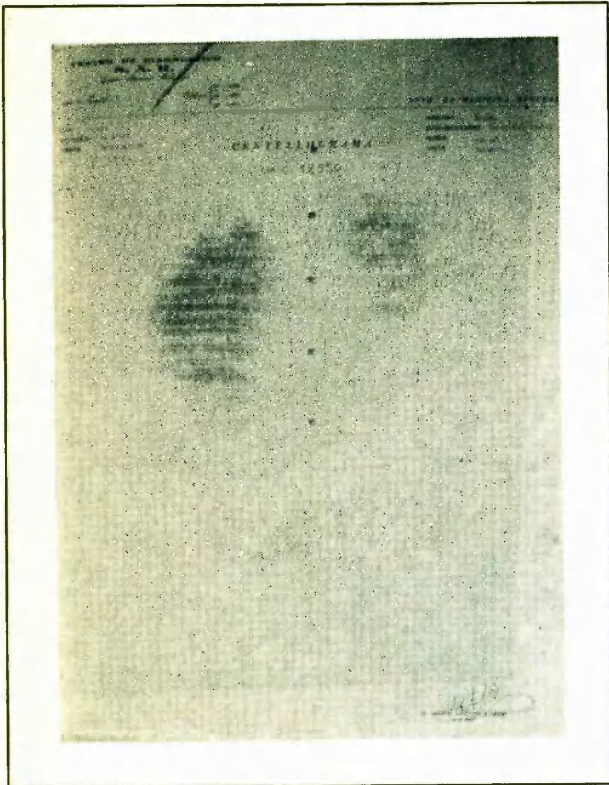


Foto 6. Centellograma en el cual se observa hipofijación del compuesto, aunque la forma no se encuentre alterada

En el grado III no se pudo prácticamente apreciar fijación del compuesto.

### La arteriografía

Es la visualización radiológica de todo el árbol vascular del riñón (desde su arteria principal hasta los vasos rectos) y de la impregnación del parénquima, el retorno por vía venosa y la eliminación de ese mismo contraste a través del aparato excretor.<sup>(8, 16, 17, 88, 90)</sup> Se aplicó este procedimiento a los pacientes con hipertensión arterial.

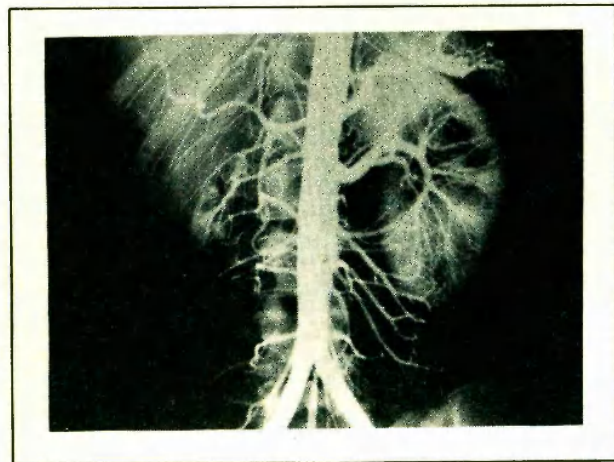


Foto 7. Aortografía en la que se ve arteria renal izquierda de calibre normal con buena arborización en todo el parénquima; a la derecha nace una arteria delgada de trayecto rectilíneo que irriga un pequeño riñón que no muestra alteraciones, sino en su tamaño manteniendo la forma.

En el estudio angiográfico de la hipoplasia preferimos obtener en primer término imágenes con aortografía para ubicar la o las arterias presuntamente hipoplásicas, que podrían también ser ectópicas, ya que la aortografía nos da una imagen panorámica que muestra las arterias que salen a izquierda o derecha, y de esta forma individualizamos la existencia de la arteria hipoplásica, la cual podrá ser cateterizada selectivamente en caso necesario con una inyección posterior; nosotros efectuamos 4 aortografías y 3 arteriografías selectivas renales.

Las arterias mostraron arborización y caracteres normales, sólo que de calibre reducido en proporción al tamaño de los riñones hipoplásicos (foto 7).

En un caso se encontró una anomalía vascular intraparenquimatos (fístula arteriovenosa).

### Ecografía

El mérito de la ecografía radica en el hecho de poder valorar con precisión el tamaño renal independientemente de la fisiología del órgano, ya que no se puede valorar, sino groseramente la función del mismo;<sup>(3, 4)</sup> este método se efectuó en 2 pacientes que nos mostró la imagen renal del lado izquierdo disminuida de tamaño, mientras que el lado derecho se demostró de características ecográficas normales (foto 8).

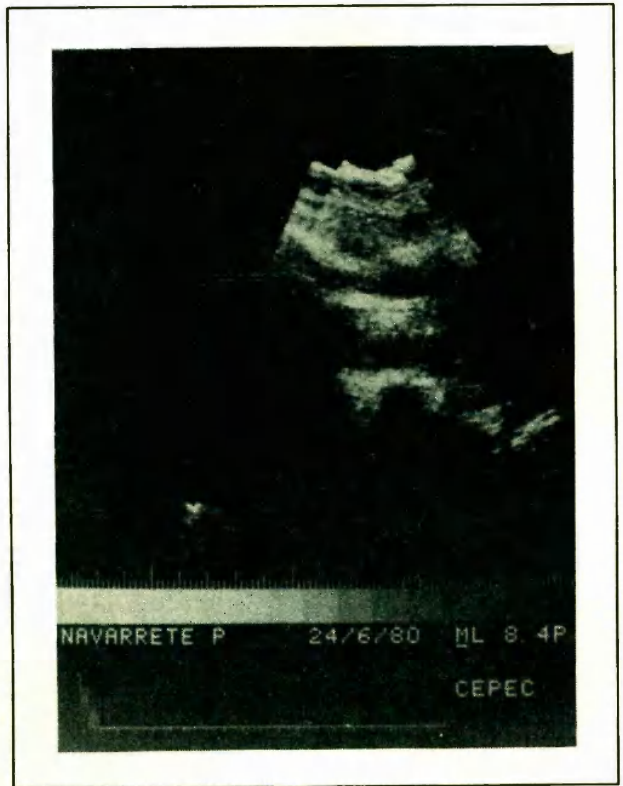

Foto 8. Ecografía; corte longitudinal que muestra riñón izquierdo pequeño.

### Tomografía axial computada

El valor de la tomografía se ve acrecentado con inyección de contraste endovenoso, lo que aparte de permitir diagnosticar con mayor facilidad lesiones vasculares, lo convierte en un método adicional para medir la función renal comparativa de ambos riñones, y su distancia con la columna vertebral; además nos informa sobre la morfología de los órganos, forma, tamaño, aspecto de los bordes, posición y, especialmente la densidad, son claramente determinados por el método. La valoración del tamaño, que es lo importante de este trabajo, tiene un componente subjetivo que se mide con respecto a la experiencia del médico informante y el conocimiento del cuadro clínico y de los exámenes anteriores.<sup>(55, 59, 86)</sup>

Indicamos tomografía computada en un paciente en la que se aprecia un riñón izquierdo francamente reducido de tamaño, respecto al opuesto que se halla hipertrofiado (foto 9).

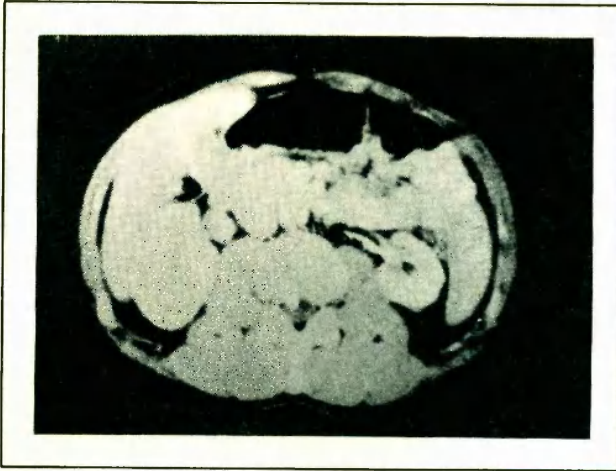


Foto 9. Tomografía computada; se aprecia un riñón izquierdo francamente reducido de tamaño, respecto al opuesto, que se halla hipertrofiado; en el primero se ve la arteria renal por delante de la imagen pieloureteral, la que se encuentra opacificada por el contraste, así como la disminución de la distancia con la columna vertebral.

### Diagnóstico diferencial

El riñón hipoplásico y el riñón atrófico unilateral representan dos entidades patológicas diferentes y separadas. Estamos seguros que en algunos casos la lesión es congénita, mientras que en otros es el resultado de condiciones adquiridas o de una combinación de condiciones congénitas y adquiridas. Una de las condiciones adquiridas más comunes es la infección (pielonefritis atrófica crónica), la obstrucción con infección o sin ella, la oclusión vascular total o parcial, los infartos y los cálculos (con infección o sin ella).

La enfermedad vascular primaria, tal como la nefrosclerosis y la glomerulonefritis benigna o maligna, pueden ser causa de disminución del tamaño renal, pero ésta es generalmente una lesión bilateral.

Nuestros estudios indican que en ciertos casos es imposible distinguir clínica patológica o urográficamente con cierto grado de precisión.

### Anomalías coexistentes

Las anomalías urogenitales asociadas son por lo general frecuentes en la agnesia y aplasia y raras en la hipoplasia. Se las puede dividir en anomalías del sistema urinario, genitales y extraurogenitales, siendo las primeras las que se presentan con mayor frecuencia.

Las anomalías del sistema urinario pueden ser referidas a su ubicación y a la deformación que presenta su estructura. Los cambios en la estructura pueden presentarse a nivel de los uréteres como ectopias ureterales, estenosis y duplicación pieloureteral. Mientras que a nivel del riñón propiamente dicho se pueden ver la presencia de quistes y divertículos.

Cabe mencionar que todas estas anomalías descritas son asociadas y no características, como pueden ser las deformaciones de la superficie renal; aumento en la longitud del cáliz superior, hipertrofia compensadora del riñón contralateral, disminución de la distancia entre el riñón y la columna vertebral.

En nuestra casuística pudimos observar 6 casos de anomalías asociadas (23 %). Se presentaron 4 casos de duplicación pélvica del riñón contralateral. Un caso de riñón hipoplásico con quiste pielogénico único (diversos autores coinciden en que esta anomalía se debe a trastornos en el desarrollo), y otro con alteraciones vasculares (presentaba una fístula arteriovenosa).

## Anatomía patológica

Se practicó examen anatomopatológico macroscópico y microscópico en la totalidad de las piezas de nefrectomía.

### Informe del examen macroscópico

Todos los riñones estudiados fueron de pequeño tamaño, con pesos que variaron desde 8 g hasta 90 g y tamaños desde 3-4 cm en el menor, y 9 cm en el mayor.

Las cápsulas renales que lucían opacificadas se despegaban mediante tracción con variable dificultad y arrastrando parénquima en 25 de las piezas. El caso restante correspondió a un riñón multiquístico, que será luego descrito y que no permitió el decapsulamiento.

La superficie externa de las 25 glándulas precitadas era finamente granular, con algunas depresiones anfractuosas de fondo oscuro, morfología variada y aspecto cicatricial. En 3 de los casos, estas cicatrices eran particularmente extensas y serpiginosas.

En las superficies de corte se observaba adelgazamiento cortical con pérdida de la normal relación corteza-medular, en favor de esta última. El límite córtico-medular era borroso, pero visible. Ninguna de las piezas superaba en el conteo los 7 renículos, lo que nos permitió formular el diagnóstico de hipoplasia renal (foto 10).

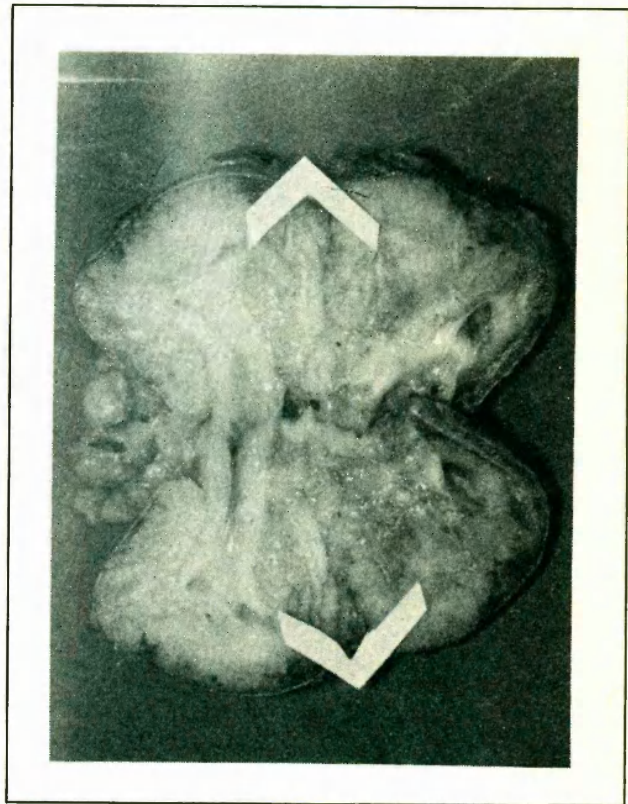


Foto 10. Corte longitudinal cortical adelgazado. El conteo de renículo francamente disminuido.

En los hilios se distinguía lipomatosis de distintas magnitudes. Algunas piezas evidenciaron hidronefrosis. Con respecto al riñón multiquístico preanunciado, los caracteres macroscópicos fueron marcadamente diferentes. La superficie externa era opaca y abollonada por la presencia de múltiples quistes con diámetro de 0,8 a 2 cm, que contenían líquido urínifero. En la superficie de corte, constituida por tejido fibroadiposo y quistes, no se reconocía parénquima renal.

## Informe del examen microscópico

El examen histológico nos permitió separar las muestras en dos grupos, cuyo sustrato anatomopatológico fue coincidente con la modalidad de presentación clínica.

En efecto, los 7 casos que consultaron por hipertensión arterial presentaron cambios relacionados con la misma, en tanto que aquellos en los que el motivo de consulta fue vinculado a infección urinaria, mostraron fenómenos agregados de fibrosis y pielonefritis crónica. En este último grupo incluimos las 3 piezas con cicatrices más ostensibles, antes citadas, y el riñón multiquístico.

Los cambios asociados a hipertensión arterial, fueron los propios de una arteriolo-nefroesclerosis.<sup>(82)</sup>

A saber:

1. Engrosamiento de las paredes de arterias de pequeño calibre y arteriolas a expensas de la media.
2. Hialinosis parietal vascular.
3. Fibrosis subintimal.
4. Reducción de la luz vascular.
5. Esclerosis glomerular.

Las alteraciones asociadas a infección urinaria fueron las correspondientes a una inflamación crónica con fibrosis.

A saber:

1. Atrofia tubular con imágenes pseudotiroideas.
2. Infiltrado inflamatorio intersticial linfoplasmocitario (foto 11).

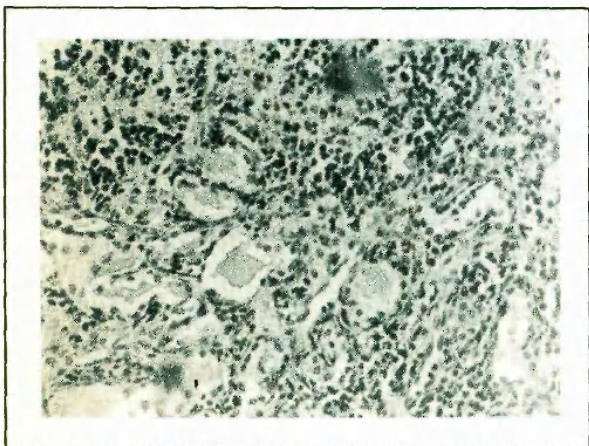


Foto 11. Anatomía microscópica: imágenes pseudotiroideas, fibrosis del estroma y se agrega conspicuo infiltrado mononuclear intersticial.

El riñón multiquístico, en el que no se distinguía macroscópicamente parénquima renal, mostraba en el examen microscópico sólo aislados focos con estructuras renales adultas. La casi totalidad del tejido estaba constituido por quistes revestidos por epitelio cuboide y túbulos de tamaños variables, tapizados por epitelio cilíndrico alto y rodeados en forma de collarite por colágeno inmaduro con abundantes fibroblastos jóvenes. Coexistían abundantes elementos nerviosos y vasculares.<sup>(54, 82)</sup> por lo que el diagnóstico en este caso, fue de displasia multiquística.

Los 3 riñones con cicatrices evidentes mostraron características histológicas similares a las recientemente descritas, pero limitadas a sectores, razón por la cual fueron rotulados como casos de displasia focal y segmentaria.

## Resultados

Los riñones estudiados tuvieron bajo peso y pequeñas medidas. Esta situación puede corresponder a órganos atroáficos o hipoplásicos. El conteo de los renículos, siempre inferior a 7,<sup>(82)</sup> sumado a las características radiológicas, permiten enunciar el diagnóstico de hipoplasia renal, dado que el mismo surge a partir de patentes macroscópicas y no de la histología.<sup>(46)</sup>

A esta patología primaria se agregaron en 7 casos fenómenos secundarios de arteriolo-nefroesclerosis, vinculada con hipertensión arterial de los pacientes, y en los restantes, cambios secundarios, correspondientes a pielonefritis crónica.

En cuatro de las piezas se hallaron fenómenos displásicos: 3 casos de displasia focal y segmentaria y 1 de displasia multiquística.

26 casos	{	22 hipoplasias simples más fenómenos secundarios agregados.
		3 hipoplasias con displasias focales más pielonefritis crónicas.
		1 displasia renal multiquística con inflamación crónica agregada.

## Pronóstico

Resulta difícil llegar a establecer la medida en la cual incide la presencia de un riñón hipoplásico en la duración de la vida de su portador. La existencia de un riñón único se describió frecuentemente como consecuencia de un examen urológico o bien de una autopsia, no produciendo esta anomalía, en muchos casos, síntoma alguno en la vida del paciente.

El aspecto más importante de la hipoplasia renal lo constituye la presencia de un solo riñón funcional. Esto conduce a un pronóstico apreciablemente más adverso en muchas patologías renales.

En nuestra serie, las anomalías de un riñón único funcional contralateral fueron consideradas siempre como muy poco frecuentes, motivo por el cual no se les atribuyó mayor importancia en el análisis del pronóstico.

La predisposición hacia procesos patológicos, por parte del riñón hipoplásico, se conoce desde hace tiempo. La aparición de focos infecciosos e hipertensión podrían considerarse verdaderas complicaciones de la hipoplasia, ya sea por su elevada incidencia o bien por la predisposición estructural del riñón hipoplásico hacia ese tipo de condiciones patológicas.

Aun en los casos de hipoplasia unilateral, la causa de muerte más frecuente fue el coma urémico. Según Campbell (1954), éste fue el motivo del fallecimiento de un tercio del total de las muertes registradas, independientemente de las edades en la que ocurrieron. La falla renal en pacientes con hipoplasia unilateral se atribuyó más bien al incremento de la susceptibilidad hacia condiciones patológicas, por parte del riñón de mayor tamaño.

El término hipoplasia se aplicó en esta tesis a todos los grados de desarrollo renal incompleto. Sólo se ubicó a la aplasia en una categoría diferente.

Las graves consecuencias de la hipoplasia se deben, principalmente, a un subdesarrollo bilateral, aunque en ciertos casos éstas pueden deberse a la coexistencia de anomalías urológicas, como causa primaria de afección del riñón con desarrollo normal, en pacientes con hipoplasia unilateral. La forma de hipoplasia, resulta muy poco significativa en la predicción del desenlace, si se consideran los signos y síntomas clínicos correspondientes.

La hipoplasia bilateral, tal como fuera definida por autores de trabajos previos, es excepcional, aceptándose que da lugar a una situación incompatible con la vida. Sin embargo, fueron descritos en la bibliografía pocos casos de corta sobrevida (Campbell, 1954), o que inclusive alcanzaron la madurez (Graham, 1948; Rolnick, 1949).

Resulta difícil evaluar la importancia de la infección, en su evolución. A pesar de haber existido en un gran número de pacientes bacteriuria y pielonefritis recurrente durante varios años, sólo se registró una disminución de la excreción de medio de contraste en las urografías en muy pocos casos. En las series de pielonefritis recurrente aguda, y pielonefritis crónica descritas, la función fue apreciablemente deficiente en todos ellos.

La excreción de medio de contraste, en los pacientes con hipoplasia y antecedentes de infección, reviste particular notoriedad.

La infección renal es causa de mala función renal y litiasis y mientras ésta permanezca en el riñón, la erradicación de un foco infeccioso resultará muy difícil.

Las series clínicas no pueden brindar mayor información acerca de la frecuencia de casos de hipoplasia sin complicaciones. Si bien la sintomatología de estas complicaciones apareció, por lo general, tempranamente, se registraron casos en los cuales éstas no sólo se manifestaron en forma tardía, sino que, incluso, se mantuvieron ausentes.

## Tratamiento

### I. Aspectos generales

El tratamiento de la hipoplasia renal debe contemplar principalmente la existencia de complicaciones. Un riñón que no ha experimentado un desarrollo completo, pero que tampoco presenta signos de alteraciones patológicas secundarias, raramente produce síntomas. Desde hace tiempo se considera que la hipoplasia renal origina dolor precisamente en la región renal; sin embargo, el resultado de las series presentadas no corrobora el hecho que el dolor se deba a la hipoplasia renal.

También hemos sugerido anteriormente que la hipoplasia renal induce a la hipertensión. De acuerdo con nuestra experiencia, la hipertensión fue un hallazgo particularmente frecuente.

La hipoplasia se halla frecuentemente complicada por infección y litiasis, por lo cual el tratamiento debe orientarse principalmente hacia esas condiciones patológicas. Una vez producida la infección del riñón hipoplásico, la tendencia a que dicha infección recurra es muy grande. La erradicación del foco infeccioso debe ser, por lo tanto, el objetivo fundamental, útil también en la prevención de formación de cálculos.

El tratamiento quirúrgico en las hipoplasias se halla dirigido, por lo general, hacia los factores que las complican.

El tratamiento de un riñón hipoplásico que produce síntomas, incluyendo hipertensión, es la nefrectomía, siempre que el estado y el funcionamiento del riñón contralateral sea el adecuado.

La indicación quirúrgica puede ser a veces extremadamente compleja. En presencia de afecciones renales que demanden una intervención quirúrgica, la hipoplasia influye decisivamente en la elección del método. Con excepción de aquellas indicaciones muy precisas de nefrectomía, uno puede verse forzado a adoptar medidas conservadoras o bien a efectuar intervenciones para preservar el riñón.

### II. Indicaciones quirúrgicas

Las complicaciones debidas a hipertensión o a una infección renal recurrente, obligan generalmente a una intervención quirúrgica.

La nefrectomía se llevó a cabo en 26 pacientes.

La presencia de infección recurrente presentada en 19 de los 26 casos de riñones hipoplásicos fue una indicación precisa de nefrectomía, ya que los agentes antimicrobianos tuvieron muy pocas posibilidades de erradicar la infección.

La presencia de hipertensión en 7 de nuestros pacientes, asociada a hipoplasia renal generalizada unilateral, fue seguida de caída de la presión sanguínea luego de la nefrectomía, lo que corroboraría, en cierta forma, la existencia de una relación entre hipertensión e hipoplasia renal (ver tabla V).

En los 26 casos el riñón contralateral careció de sintomatología, resultó normal en los estudios radiológicos, no evidenciando además signo alguno de infecciones anteriores.

En ningún caso se practicó la nefrectomía en ausencia de signos de infección en el riñón hipoplásico.

## Bibliografía nacional

1. Astraldi, A.: "Hipoplasias renales unilaterales". Prensa Médica Argentina, págs. 866-882.
2. Borzone, R. J.; Otamendi, B.; Guzmán, J. M.: "Urología en el pregrado". López Editoria, Buenos Aires, 1984.
3. Bruguera, Carlos: "Ecografía abdominal". Editorial Salvat. Edición 1982.
4. Bruguera, C., y Corona, R.: "Ultrasonografía". Medicina, vol. 1: serie 11, págs. 281-289, 1982.
5. Campodónico, Luis Alfredo: "Enfoque urológico de las infecciones urinarias. Etiopatogenia clínica y diagnóstico". Revista Panamericana de Urología, vol. VI, págs. 198-206, 1978.
6. Coren, N., y Alvarinas, Bernardo J. C.: "Hipoplasia renal". Tribuna Médica, 19, n° 12, págs. 780-783, 1974.
7. De Luca, Héctor: "Hipoplasia renal y glomerulonefritis". El Día Médico, 41, n° 47, págs. 1564-1566, 1969.
8. Díaz, Gloria, y Salvidea, Julio L.: "Angiografía renal". Rev. Arg. de Urología y Nefrología, págs. 420-421, 1969.
9. García, Alberto: "Metaplasia ósea en el riñón hipoplásico". Rev. Arg. de Urología y Nefrología, 37, n° 1-7, págs. 110-114, 1968.
10. García, Alberto; Casal, Jose; Marzio, F.; Singer, E., y Monserrat, J.: "Hipoplasia renal". Rev. Arg. de Urología y Nefrología, 38, n° 10-12, págs. 442-445, 1969.
11. García Del Río, H., y col.: "Centellografía renal, estudio comparativo sobre neodrína Hg 203, dietiltilaminopentacético (DTPA) y Gluconato de Ca". Rev. Biol. Med. Nucl., 7:124, 1975.
12. Gotta, Héctor: "Medicina nuclear, aplicaciones clínicas". Fondo Educativo Interamericano S.A., 1981.
13. Gotta, Héctor: "El renograma radiorsotópico". El Día Médico, 34 1001, 1962.
14. Hereñú, R. C., y Mocellini, J. A.: "Urología". Editorial El Ateneo, Buenos Aires, 1978.
15. Hereñú, R. C., y Berri, H.: "Infección urinaria". Rev. Roche. Temas de Urología y Nefrología, vol. 1, 1983.
16. Martella, Maris; Salvidea, Julio; Gotta, César, y Palan, Guillermo: "Angiografía renal - Anatomía normal". Rev. Arg. de Urología y Nefrología, vol. 28, págs. 385-390.
17. Mocellini Iturralde, Juan A.: "Infección urinaria. Tratamiento médico-quirúrgico y pronósticos". Rev. Panamericana de Urología, vol. VI, págs. 214-237, 1978.
18. Nadai, M. A.; Larguía, A.; Bermúdez, J.; e Iotti, R.: "Hipoplasia renal congenita unilateral con hipertensión arterial". El Día Médico, 40, n° 24, págs. 608-612, 1968.
19. Olivieri, P., y col.: "Estudio centellográfico del riñón radiológicamente mudo". Rev. Biol. Med. Nucl., 9:119, 1977.
20. Pérez Alvarez, S.: "Metodología para la elaboración de monografías y tesis". Eudeba, Buenos Aires, 1980.
21. Rochman, E.; De Marco, J. M., y Petrone, E. G.: "Malformaciones congénitas del aparato urinario y genital masculino". Rev. Roche. Temas de Urología y Nefrología, vol. 5, 1982.
22. Rybka, S.: "Hipertensión vascularrenal". Rev. Arg. de Urología y Nefrología, 1ª parte, págs. 8-9, 1983.

23. Salvidea, Julio, y Díaz, Gloria, E.: "Hipertensión vascularrenal". Rev. Arg. de Urología y Nefrología, vol. 28, págs. 396-399.
24. Trabucco, Armando, y Márquez, Fernando: "Conformación del ovillo glomerular del riñón". Rev. Arg. de Urología y Nefrología, pag. 87, enero-junio, 1950.

## Bibliografía extranjera

25. Adler, R.: "Biología del desarrollo y malformaciones congénitas". El Ateneo, págs. 35-41, 1975.
26. Albarrán, J.: "Exploration des fonctions renales". Mason, Paris, 1905.
27. Albarelli y Lawson: "Renal ultrasonography advantages of the decubital position". J.C.U., 6:115, 1978.
28. Allen, A. C.: "The kidney medical and surgical diseases". Grune and Stratton, Nueva York, 1951.
29. Amsterdam, E. A.; Couch, N. P.; Christlieb, A. B., y col.: "Renal vein renin. Activity in the prognosis of surgery for renovascular hypertension". Am. J. Med., 47:860, 1969.
30. Anderson, W. J. R.; Baird, D., y Thompson, A. M.: "Epidemiology of stillbirths and infants deaths due to congenital malformation". Lancet, 1:1304-1306, 1958.
31. Arant, J.; Billy, S.; Sotelo-Avila, Cirilo, y Berstein, J.: "Segmental hypoplasia of the kidney" (Ask Upmark). Radiology, 136:578, 1980.
32. Arey, L. B.: "Developmental anatomy". W. B. Saunders Co., 7ª edición, Filadelfia, 1974.
33. Ashley, David J. B., y Mostofi, F.: "Renal agenesis and dysgenesis". J. Urol., vol. 83, n° 3, 211, 1960.
34. Ask-Upmark, E.: "Uber juvenile maligne nephrosklerose un ihr verhältnis zu storungen in der nierenentwicklung". Acta Path. Microbiol. Scand., 6:383, 1929.
35. Azimi, F., y Kodroff, M. B.: "Congenital renal dysplasia. Osathanondh potter type II". Urology, vol. 7, pag. 550, 1976.
36. Baert, A. L.; Wackenheim, A., y Jeanmart, L.: "Tomografía computarizada abdominal". Edit. Doyma, vol. 2, 1983.
37. Baer, A. L.; Marchal, G., y Wilms, G.: "Les possibilités actuelles des scanners TC rapides dans le domaine renal". J. Radiol., 60:723-732, 1979.
38. Baggenstoss, A. H.: "Symposium on diseases of kidney: congenital anomalies of the kidney". Med. Clin. N. Amer., 35:987, 1951.
39. Baggenstoss, A. H., y Barker, N. W.: "Unilateral renal atrophy associated with hypertension". Arch. Path., 32:966-982, 1941.
40. Bailowitz, E.: "Veber angeborenen einseitigen, vollkommenen nierenmangel-literarisch-Statistische bearbeitung von 210 fallen nebst 3 nenen beobachtungen". Arch. Path. Ant., 141:309, 1895.
41. Bancroft, H. H.: "Introducción a la bioestadística". Eudeba, Buenos Aires, 1979.
42. Barker, N. N., y Walters, Walman: "Hypertension associated with unilateral chronic atrophic pyelonefritis. Treatment by nephrectomy". Mayo Clin., 13:118-121, 1938.

43. Barker, N. N.: "Hypertension and unilateral renal disease". *M. Clin. N. Amer.*, 1041-1050, 1951.
44. Bartman, J., y Barraclough, G.: "Cystic dysplasia of the kidneys studied by microdissection". In a case of 13.15 trisomy. *J. Path. Bact.*, 89:23, 1965.
45. Batzenschlager, A.; Blum, E., y Weil Bousson, M.: "Le petit rein unilateral". *Ann. Anat. Pathol.*, 7, 427. Paris, 1962.
46. Bernstein, Jay: "Panchymal maldevelopment of the kidney". *Practice of Pediatrics*.
47. Boyden, E. A.: "Congenital advance of the kidney. An interpretation based on a 10 mm human embryo exhibiting unilateral renal agenesis". *Anat. Rec.*, 52:325-349, 1932.
48. Burkiand, C. E.: "Clinical considerations in aplasia, hypoplasia and atrophy of kidney". *J. Urol.*, 71:1, 1954.
49. Cha, E. M.; Kandzari, S., y Khoury, G. H.: "Congenital renal hypoplasia: Angiographic study". *Am. J. Roentgenol.*, 114:710, 1972.
50. Edwin, M.; Meares, J., y Gross, David, M.: "Hypertension owing to unilateral renal hypoplasia". *J. Urol.*, vol. 108, págs. 197-201, 1972.
51. Eisendath, D. N.: "Clinical importance of congenital renal hypoplasia". *J. Urol.*, 33:331, 1935.
52. Ekstrom, T.: "Renal hypoplasia: a clinical study of 179 cases". *Acta Chir. Scan. Suppl.* 203, 1-168, 1955.
53. Emmet, J. L.; Alvarez, Lereña, J. J., y Mc Donald, J. R.: "Atrophic pyelonephritis versus congenital renal hypoplasia". *Jour. Am. Med. Assoc.*, 148:1470-1477 (abril 26), 1952.
54. Fisher, C., y Smith, J. F.: "Renal dysplasia and nephrectomy specimens form adolescents and adults". *J. Clin. Pathol.*, 28:879-890, 1975.
55. Forbes, W. S.; Isherwood, I.; Fawcitt, R. A.: "Computed tomography in the evaluation of the solitary or unilateral nonfunctioning kidney". *J. Computed Assist. Tomogr.*, 2:389-394, 1978.
56. Gastaldi: "L'inegalité du volume des reins et de patrophic congénitale unilatérale. Thèse". Paris, 1910.
57. Goldblatt, H.: "Studies on experimental hypertension: the pathogenesis of experimental hypertension due to renal ischemia". *Am. J. Clin. Path.*, 10:40, 1940.
58. Gutiérrez, R.: "Surgical aspects of renal agenesis: with special reference to hypoplastic kidney, renal aplasia, and congenital absence of one kidney". *Arch. Surg.*, 27:686, 1933.
59. Haaga, J. Raich: "Computed tomography of abdominal abnormalities". *Mosby*, 365-370, 1978.
60. Hamilton, W., Boud, J., y Mosman, H.: "Embriologia humana". *Inter Médica*, 4ª edición, págs. 389-450, 1975.
61. Ham, Arthur W., y Cormack, David H.: "Tratado de Histología". *Interamericana*, 7ª edición, págs. 846-879, 1982.
62. Hattery, R. R.: "Computed tomography of renal abnormalities". *Radiol. Clin. North Am.*, 15:401, 1977.
63. Howard, M. Pollack: "Exploración radiológica del aparato urinario". *Salvat* págs. 55-103, 1977.
64. Hughes, Frank, Schenone, Héctor: "Urología práctica". *Inter Médica*, págs. 190-219, 1971.
65. Kass, E. M.: "Bacteriuria and the diagnosis of the urinary tract". *Arch. Int. Med.*, 100:709, 1957.
66. Keve: "Un cas d'hypoplasie rénale". *Seits. f. Urol. Chir.*, t. XXIII, nº 3, págs. 332, 1927.
67. Kunin, C. M.: "Urinary tract infections and pyelonephritis". *Text Book of Medicine*, 15ª edición Súdner, Filadelfia, págs. 1409-1413, 1979.
68. Kunin, C. M.: "Duration of treatment of urinary tract infection". *Amer. J. Med.*, 71:894-854, 1981.
69. Maxwell, M. H., y Lupu, A. N.: "Excretory urogram in renal arterial hypertension". *J. Urol.*, 100:395, 1968.
70. Maxwell, M. H.; Lupu, A. N., y Taplin, G. V.: "Radioisotope renograma in renal arterial hypertension". *J. Urol.*, 100:376, 1968.
71. Mc Donald, D. F.: "Renal hypertension with a main arterial stenosis". *Jour. Am. Med. Assoc.*, 203:932, 1968.
72. Meade, R., y Franklin, D.: "Results of standardized hypuran renogram". *J. Urol. Med.*, 4:446, 1963.
73. Moel, H.: "Size of normal kidney". *Acta Radiol.*, 46:640-645, 1956.
74. Nordike, R. A.; Fubis, M., y Bland, N. H.: "Use of radiodinated hipuran for individual kidney function test". *J. Lab. Clinic. Med. V.*, 6:438, 1960.
75. Okayasu, I., y Kajita, A.: "Histopathological study of congenital cystic kidney with special reference to the multicystic, dysplastic type". *Acta Pathol. Jap.*, 28:428-434, 1978.
76. Papin, E.: "Anomalies reno-ureterales". *Encyclopédie Française d'Urologie*, 1914.
77. Pars, Nielsen S.; Lehd Moller, M., y Tarp-Jensen: "99m Tc-DTPA scintillation camera renography. A new method for estimation of single kidney function". *J. Nucl. Med.*, 18:112-117, 1977.
78. Patten, B. M.: "Human embryology". 2ª edición. *Blakiston Co.*. Nueva York, 1953.
79. Radaschs, H. E.: "Congenital unilateral absence of the urogenital systems and its relation to the development of the wolffian and mullerian ducts". *Am. J. M. S. C.*, 136:111, 118, 1908.
80. Raymond, Fay, Winer, Robert; Cohen, Arthur; Brosman, Stanley, y Beunatt, Cleaves: "Segmental renal hypoplasia and hypertension". *J. Urol.*, vol 113, 561-564, 1975.
81. Ridon, R. A.: "Renal dysplasia. Part I: A clinical pathologic study of 76 cases. Part II: A necropsy study of 41 cases". *J. Clin. Pathol.*, 24:57-71, 1971.
82. Robins, S. L., y Angell, M.: "Patología básica". *Edit. Interam.* 1ª edición págs. 414-416, 1973.
83. Rolnick, H. C.: "The practice of urology". *Filadelfia*, 1949.
84. Rouviere, H.: "Anatomía descriptiva y topográfica". *C. Edit. Bailly-Bailliere*, 8ª edición. *Madrid*, 1980.
85. Royer, P.; Habib, R., y Leclere, F.: "L'hypoplasie rénale bilatérale avec oligomeganophrenic". *En Proceedings 3rd. International Congress on Nephrology*. *Washington - Basilea*, S. Karger, Ag 1967, vol. 2, págs. 251-275.
86. Sagel, S. S., y otros: "Computed tomography of the kidney". *Radiology*, 124:359, 1977.
87. Seldinger, S. I.: "Catheter replacement of the needle in percutaneous arteriography: a new technique". *Acta Radiol.*, 39:368-376, 1953.
88. Stamey, T. A.: "Urinary infections". *Williams and Wilkins*, *Baltimore*, 1972.
89. Sussman, Newman: "Diagnóstico radiológico en nefrourología". *Editorial Panamericana*, 1979.
90. Taplin, G. V.; Meredith, O. M., y Winter, C. C.: "The radioisotope renograma". *J. Lab. Clinic. Med.*, 48:886, 1956.
91. Tillander, H.: "Selective angiography of the abdominal aorta with a quider catheter". *Acta Radiol.*, 45:21, 1956.
92. Verliac, Papin; Astraldi, A. T.: "Hypoplasia rénale". *Soc. Franç. d'Urologie*. *Séance du 17 Février*, 1930.
93. Winter, C.: "Further experiences with radioisotope renogram". *Am. J. Roent.*, 82:862, 1959.