

Mesotelioma maligno difuso con localización en túnica vaginal testicular y cordón espermático

Dres. IRAZU, J. C.; GARCIA, A. I.; DE MICEU, S.; SALAS, J.; LANCELLE, B.*

RESUMEN

Se presenta un paciente portador de un mesotelioma maligno difuso que infiltra vaginal testicular y cordón espermático.

El motivo de consulta fue dolor y aumento de tamaño del hemiescrotos derecho, síndrome febril y pérdida de peso, cuadro que inicialmente se interpretó como una epidídimo-funiculitis aguda.

(Revista Argentina de Urología, Vol. 56 Pág. 31, 1991)

Palabras claves: Testículo - Mesotelioma maligno difuso.

INTRODUCCION

El mesotelioma maligno es un tumor que afecta a personas adultas entre los 30 y 70 años, siendo algo más frecuente en el hombre que en la mujer. Se origina en las superficies serosas y es tres veces más común en pleura que en peritoneo, pasando de una a otra cavidad a través del diafragma por vía linfática.

Existen tumores mesoteliales primitivos de pericardio y de la túnica vaginal del testículo, representando estas localizaciones menos del 5% del total.

Su pronóstico es malo, y en la variedad difusa los pacientes mueren entre los doce y los dieciocho meses posteriores al diagnóstico. Producen metástasis sólo en estadios avanzados y para su tratamiento se utiliza poliquimioterapia, con el objeto de aliviar los síntomas y prolongar la vida.

Se observan tres tipos histológicos:

- 1) **epitelial**
- 2) **fibroso**
- 3) **mixto**

Cada uno de ellos puede ser difuso en un 75% o localizado. El tipo epitelial o mixto predomina en los mesotelios difusos, y la forma localizada comúnmente es fibrosa. La variedad epitelial del mesotelioma difuso varía de las histologías túbulos papilares diferenciadas a las poco diferenciadas con nidos de células tumorales uniformes o pleomórficas.

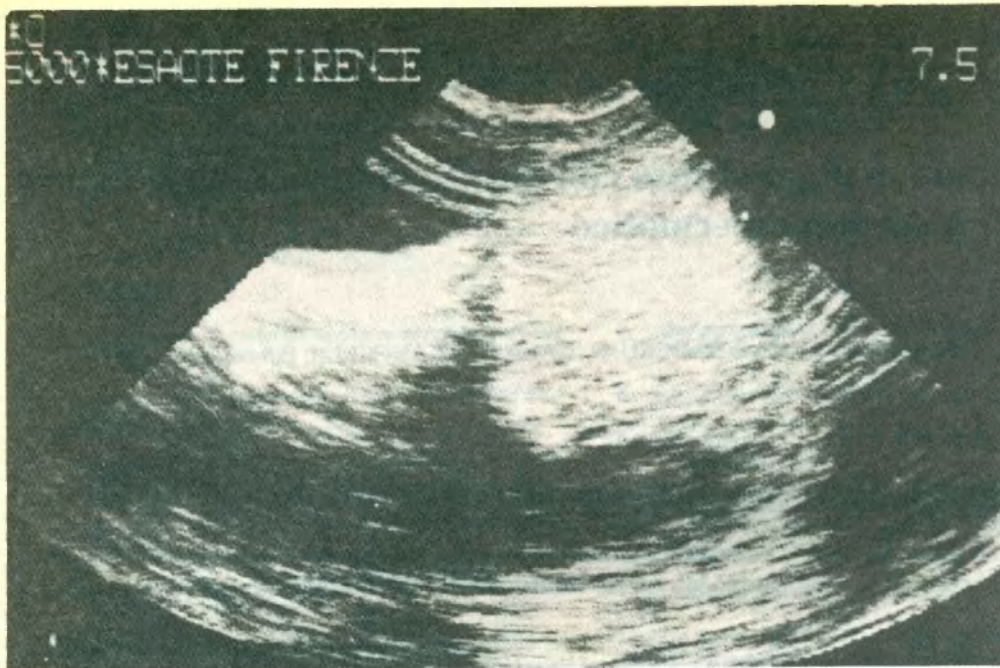
El 9 al 10% de los mesotelios epiteliales difusos presentan ascitis. En el estudio citológico del líquido ascítico, viscoso o hemorrágico, se encuentran células atípicas y aumento del ácido hialurónico (en la mitad de los casos).

El contacto prolongado con fibras de asbesto, fue considerado como factor predisponente.

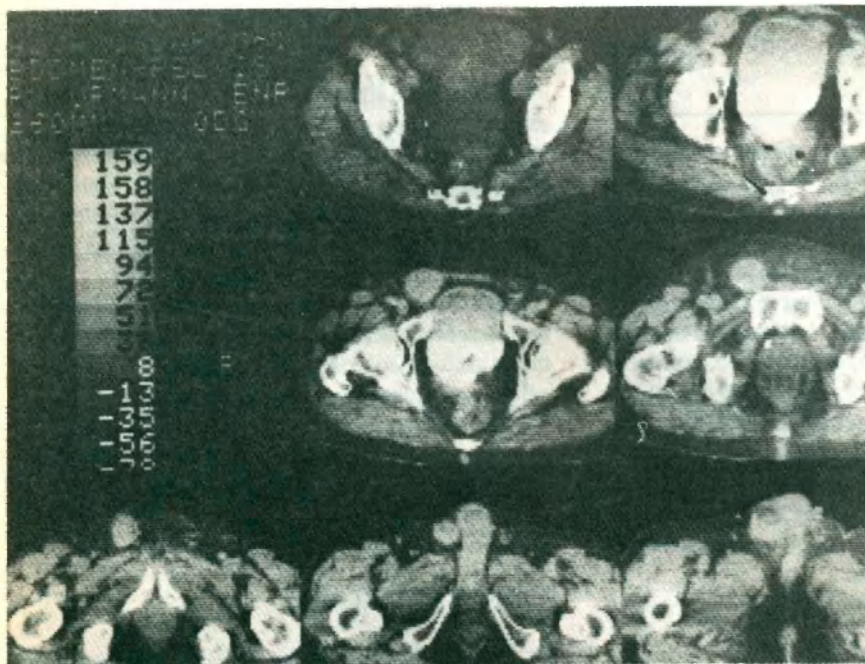
CASO REPORTADO

Paciente P.O. de 61 años que consulta por aumento de tamaño y consistencia del testículo y epidídimo derechos, con un cordón espermático francamente engrosado, dolor espontáneo y a la palpación del hemiescrotos, que se irradia a la región inguinal homo-

* Hospital General de Agudos "Dr. José María Ramos Mejía" División Urología, Buenos Aires.



Ecografía funículo testicular preoperatoria, donde se observa engrosamiento del cordón espermático y el testículo levemente aumentado de tamaño.



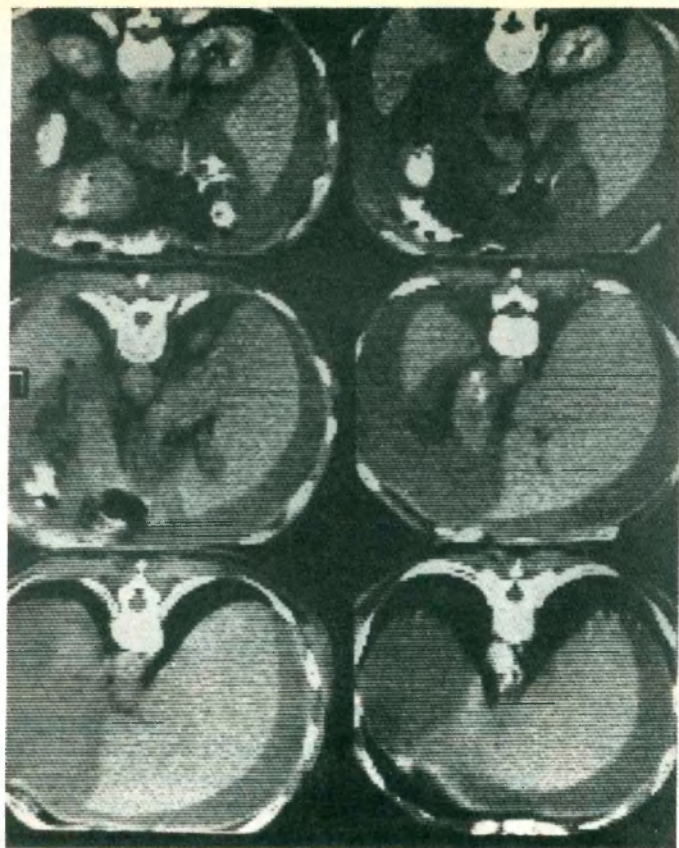
Tomografía axial computada pelviana. Se observa marcado engrosamiento del cordón espermático derecho, sin evidencias de adenopatías.

lateral. Además se constata la presencia de ascitis, pérdida de peso de doce kilogramos en los últimos treinta días y síndrome febril.

Con diagnóstico presuntivo de epidídimo defe-

rentitis, se indica tratamiento con antibióticos y antiinflamatorios no esteroideos.

El paciente presenta una leve mejoría del estado general con desaparición de la fiebre y disminución



*Tomografía Axial Computada Abdominal.
Se observa abundante líquido libre
en cavidad, sin evidencia de masa
tumoral ni alteraciones del
retroperitoneo.*

del tamaño del hemiescrotos derecho. Se realizaron los siguientes estudios complementarios:

Laboratorio:

Hematocrito:	44%	Glóbulos blancos:	8.200
Glucemia:	0,74 gr./l.	Uremia:	0,32
V.S.G.:	39 mm. 1er. hora	Hepatograma:	Normal
Coagulograma:	Normal.	Orina:	Normal

Ante la persistencia del cuadro clínico y las dudas diagnósticas surgidas de las imágenes ecográficas funículo testiculares y de tomografía axial computada abdominal que demuestra abundante ascitis, a la semana de consulta se decide realizar la exploración quirúrgica por vía inguinal.

Durante el acto quirúrgico se constata el aumento de tamaño del testículo derecho con la vaginal engrosada y adherida a las paredes del escroto y con una tumoración blanquecina duro pétreo que rodea al epi-

dídimo y el cordón espermático hasta unos 2 cm del orificio inguinal profundo.

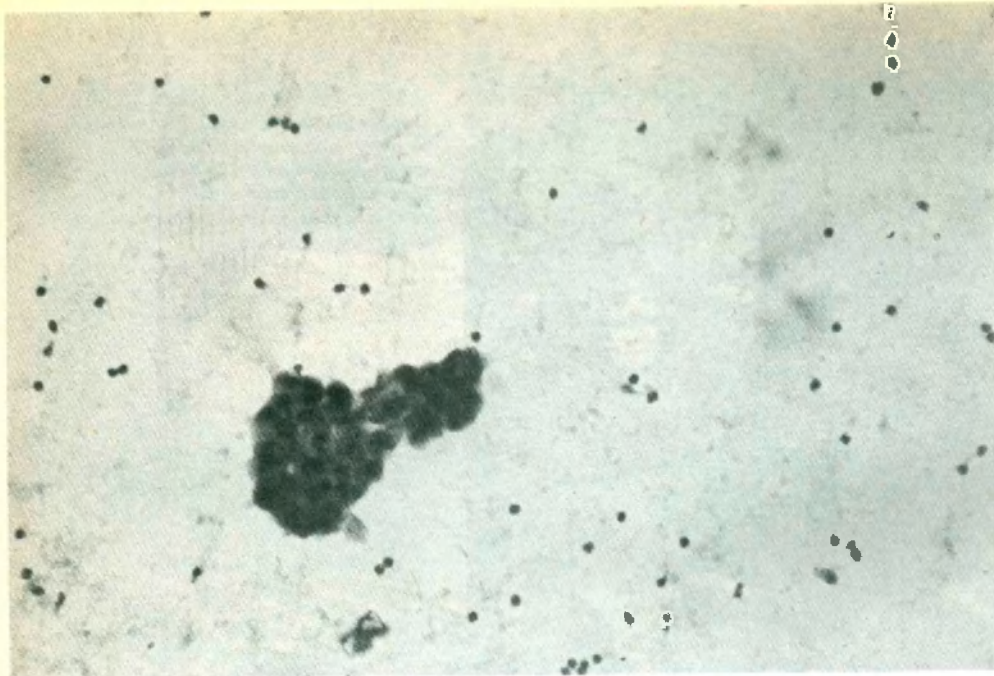
Se realizó orquifuniculectomía derecha ligando por separado los elementos del cordón a 1 cm del orificio, no observándose en ese sector infiltración macroscópica.

Al disecar su extremo proximal se produce una pequeña abertura peritoneal con salida de abundante líquido ascítico de color amarillo citrino que se envía para estudio bacteriológico y citológico.

Al concluir el acto operatorio se incide la pieza observándose infiltración del cordón, franco engrosamiento de la túnica vaginal y el parénquima testicular de aspecto macroscópico normal.

El paciente es dado de alta al tercer día post-operatorio.

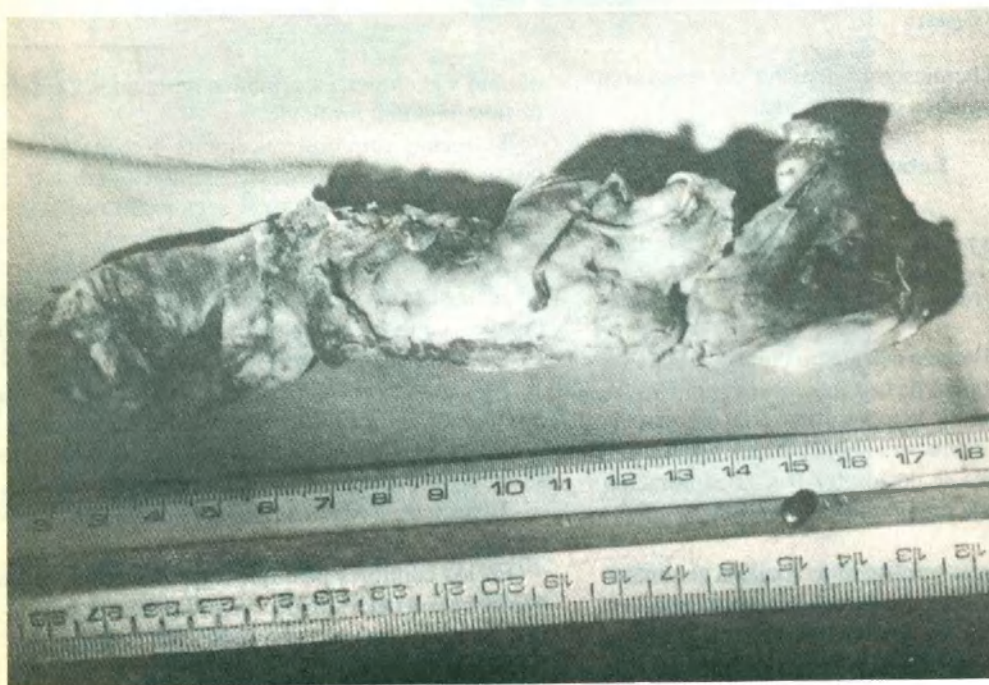
En los controles post-quirúrgicos se comprueba que avanza el deterioro de su estado general, aumenta la ascitis y comienza con disnea por derrame pleural bilateral.

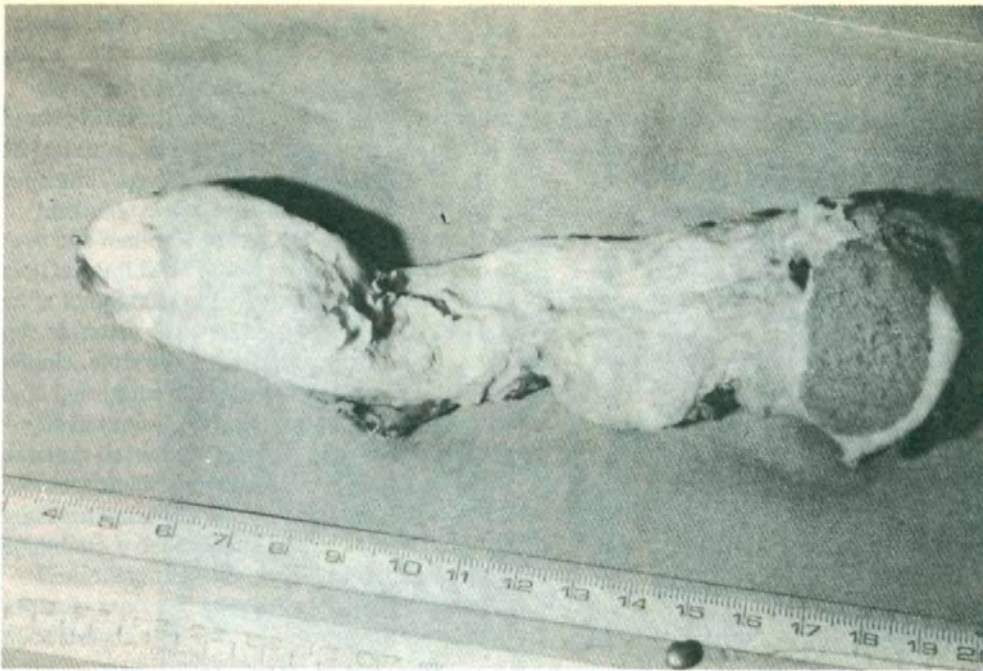


Para completar su tratamiento se indica quimioterapia, que el paciente realiza en otro centro asistencial.

BACTERIOLOGIA

La muestra de líquido ascítico no desarrolló gérmenes.

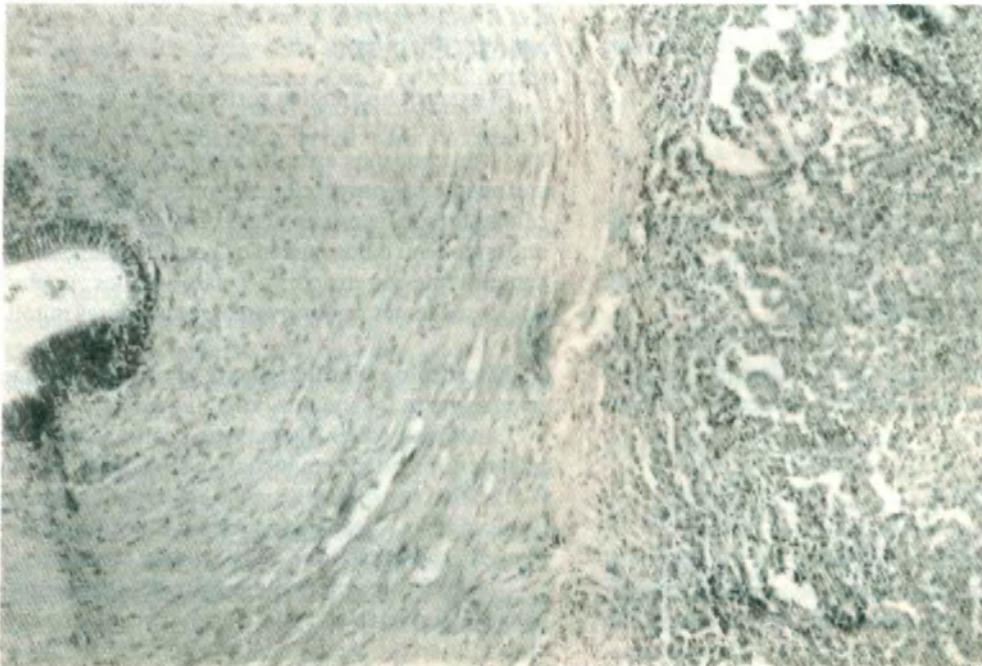


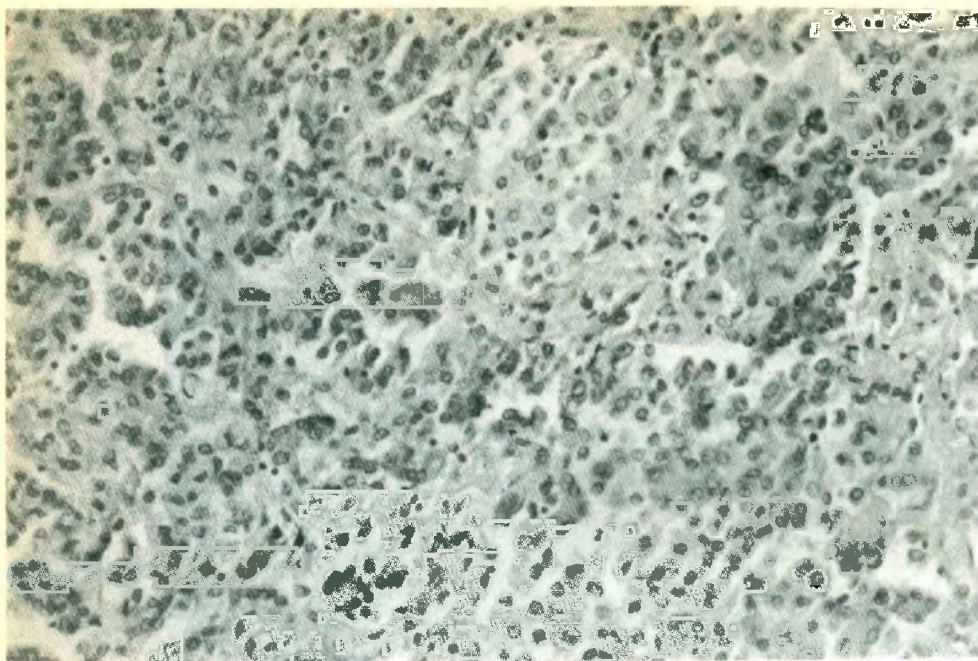


CITOLOGIA

El material estudiado corresponde a líquido ascítico claro amarillo citrino, realizando extendidos que

son fijados en alcohol y teñidos con la técnica de Papanicolaou.





Histológicamente se observan acúmulos de células mesoteliales, redondas o papilares con núcleos aplanados en la periferia y redondos en el centro; de tamaño regular con membrana nuclear fina y cromatina regular con uno o dos nucléolos; el citoplasma es abundante y el borde celular nítido.

No se observan mitosis y se encuentran además algunos eritrocitos.

ANATOMIA PATOLOGICA

La pieza se fijó en formol al 20% de donde se toman tacos que se incluyen en parafina.

Los cortes se colorean con hematoxilina eosina, PAS, PAS diastasa y Alcian Bluen.

Se realizan técnicas de inmunoperoxidasa con anticuerpos monoclonales para queratina, antígeno carcino-embriionario y antígeno de membrana epitelial.

MACROSCOPIA

Se recibe una formación de 15 x 4 x 3 cm que al corte presenta un tumor firme homogéneo de color blanquecino grisáceo rodeando a 12 cm del cordón espermático con 2 cm de espesor. Se reconoce el pa-

rénquima testicular de 3 cm de diámetro que presenta adherencias entre la túnica albugínea y la vaginal con un espesor de 0.8 cm de aspecto idéntico al tumor.

MICROSCOPIA

El examen histológico corresponde a un mesotelioma de tipo epitelial con característico patrón tubular y con pequeños espacios quísticos y hendiduras con numerosas proyecciones papilares tapizadas por células mesoteliales cuboides con núcleo vesiculoso uniforme, uno o dos nucléolos poco notables, abundante citoplasma eosinófilo y claros límites citoplasmáticos; además se observan escasas figuras mitóticas.

El testículo es atrófico y los túbulos del epidídimo se encuentran invadidos por el tumor.

La técnica PAS es ligeramente positiva con finos gránulos intracitoplasmáticos que se negativizan con la digestión con diastasa, siendo estos microgránulos de glucógeno. La técnica de Alcian Blue tiñe pálidamente la superficie libre de la célula y el estroma.

Con las técnicas de inmunoperoxidasa se determina que el tumor es queratinopositivo y antígeno carcinoembriionario y de membrana epitelial negativa.

DISCUSION Y COMENTARIOS

La forma de presentación del cuadro clínico con tumoración intraescrotal, dolor y síndrome febril hizo pensar en un primer momento en una epidídimo-funiculitis aguda.

Instituido el tratamiento médico con el que se obtuvo una remisión parcial del cuadro, llamó la atención la pérdida de peso y la comprobación de ascitis en la tomografía axial computada. Ante la duda de que se tratara de un proceso maligno por las características clínicas y ecográficas, se decidió la exploración quirúrgica por vía inguinal.

En la exploración quirúrgica llamó la atención la ausencia de hidrocele que en general acompaña a los procesos agudos, así como el engrosamiento de la vaginal testicular y la uniformidad de la infiltración del epidídimo y del cordón.

Embriológicamente la túnica vaginal propia del testículo representa una porción de la cavidad celómica alojada en el escroto y normalmente está revestida por una hilera de células mesoteliales.

Son poco frecuentes los tumores malignos que derivan de estas superficies serosas y son análogos a los mesoteliomas de pleura y peritoneo que se relatan en la bibliografía.

Generalmente el mesotelioma de túnica vaginal se acompaña de hidrocele con escaso líquido en cavidad, en nuestro caso no se observó por la marcada fibrosis con adherencias entre ambas hojas vaginales comprometidas por el tumor. Desde su localización vaginal, el tumor progresó infiltrando los tejidos vecinos al conducto deferente y por vía linfática se diseminó hasta constituir la gran masa tumoral.

El compromiso peritoneal fue confirmado citológicamente y no se acompañó de masa palpable ni tumor detectable por tomografía axial computada.

La imagen histológica es característica del mesotelioma maligno difuso de tipo epitelial por su patrón túbulo papilar y sus células de núcleo vesiculoso uniforme y abundante citoplasma, similares a las mesoteliales normales. Las técnicas histoquímicas de inmunoperoxidasa confirman el diagnóstico.

Se descartó tumor adenomatoide de epidídimo por tener éste comportamiento benigno.

La presencia de un adenocarcinoma se demostraría si fueran positivas las técnicas de mucina y de antígeno de membrana epitelial. Con estos elementos afirmamos el diagnóstico de mesotelioma epitelial difuso maligno de túnica vaginal.

BIBLIOGRAFIA

1. ARLEN, M.; GRABSTAL, B. M.; WHITMORE Jr. W.: "Malignant tumors of the spermatic cords". *Cancer* 23:525-532:1969.
2. ASHLEY, D. J. B.; EVANS: *Histological appearances of tumors*. Ed. CHURCHILL LIVINGSTONE, 1978.
3. BARBERA, V.; RUBINO, M.: "Papillary mesothelioma of the tunica vaginalis". *Cancer* 10:183-189:1957.
4. EIMOTO, T.; FLOUE, I.: "Malignant fibrous mesothelioma of the tunica vaginalis histologic and ultrastructural study". *Cancer* 39:2056-2059:1977.
5. ENZINGER, Weis: "Tumores de tejidos blandos"; Ed. Panamericana, 1985.
6. EVANS, N.: "Mesothelioma of the epididymis and tunica vaginalis". *J. Urol.* 50:249-254:1943.
7. FISHER, E. R.; KLEIGER, N.: "Epididymal carcinoma (malignant adenomatoid tumor, mesonephric, mesodermal carcinoma of epididymis)". *J. Urol.* 95:568-572:1966.
8. FISHELOVITCH, J.; MEIRAZ D.; KEINAN, Z.; GREEN, I.: "Malignant mesothelioma of the testicular tunica vaginalis". *J. Urol.* 47:208:1975.
9. FLIGIEL, Z.; KANEKO, M.: "Malignant mesothelioma of vaginalis propria testis in a patient with asbestos exposure: a case report". *Cancer* 37:1478-1484:1976.
10. JAFFE, J.; ROTH, J. A.; CARTER, H.: "Malignant and papillary mesothelioma of tunica vaginalis testis". *Urology* 11:647-650:1978.
11. JAPKO, L. Horta, A.; SCHREIBER, K.; MITSUDO, S.; KARWA, G. L.; SINGH, G.; KOSS, L.: "Malignant mesothelioma of the tunica vaginalis testis". *Cancer* 49:119-127, 1982.
12. JOHNSON, D. E.; FUERST, D. E.; GALLAGER, H. S.: "Mesothelioma of the tunica vaginalis". *South Med.* 66:1295-1297; 1973.
13. KASDON, E.: "Malignant mesothelioma of the tunica vaginalis propria testis". *Cancer* 23:1144-1150; 1969.
14. KOSMEL, H.; KATENKAMP, D.: "Primary soft tissue tumors of the epididymis, paratesticular tissue and spermatic cord". *Central Bl. Allg. pathol.* 130:5-12:1985.
15. KOSS, Leopold, G.: "Diagnostic cytology and its histopathologic bases". Vol. 2, 3rd. Ed. Philadelphia J. B. Lippincott, 1979.
16. MARCUS, J. B.; LYNN, J. A.: "Ultrastructural comparison of adenomatoid tumor, lymphangioma, hemangioma and mesothelioma". *Cancer* 171:175:1962.
17. MCDONALD, A.; MAGNER, D.; EGGSSEN, G.: "Primary malignant mesothelioma in Canada". *Cancer* 31:869-876:1973.
18. PINKUS, G. S.; SAID, J. W.: "Specific identification of intracellular immunoglobulin in paraffin sections of multiple myeloma and macroglobulinemia using an immunoperoxidase technique". *Am. J. Pathol.* 87:47-58:1972.
19. ROSAI, J.; DEHNER, L. P.: "Nodular mesothelioma hiperplasia in hemis sacs". *Cancer* 35:165-175:1975.
20. SELLAMI, M.; SELLAMI, F.; MHIRI, N.: "Malignant paratesticular mesothelioma". *Bull. Cancer* 75:343-345:1988.
21. SINGH, G.; WHITESIDE, T. L.; DEKKER, A.: "Immunodiagnosis of mesothelioma: use of antimesothelial cell serum in an indirect immunofluorescence assay". *Cancer* 43:2288-2296:1979.
22. SALM, R.: "Papillary carcinoma of the epididymis". *J. Pathol.* 97:253-259; 1969.
23. SODERSTROM, J.; LIEDEBERG, C. F.: "Malignant 'adenomatoid' tumor of the epididymis". *Acta Pathol. Microbiol. Scand.* 67:165-168:1966.
24. STEPHENSON, T. J.; MILLS, P. M.: "Adenomatoïd tumors: an immunohistochemical and ultrastructural appraisal of their histogenesis". *Journal Pathol.* 148: 327-335: 1986.
25. YOUNG, R. H.; TALERMAN, A.: "Testicular tumors other than germ cell tumors". *Semin. Dig.* 4:342-360:1987.