

## COMPLICACIONES DE LA NEFRECTOMIA RADICAL TRANSABDOMINAL POR CARCINOMA RENAL.

Nuestra experiencia en 128 pacientes

Dres. Coimbra, F.; Rizzi, A.; Prokopic, J.; Scorticati, C. H.

**RESUMEN:** La nefrectomía radical sigue siendo el único método eficaz para tratar el carcinoma de células renales. Excepciones a esta regla son los tumores pequeños y los del riñón único y bilateral, en los que es posible la resección parcial. Definimos la nefrectomía radical como la extirpación en bloque del riñón y la glándula adrenal juntamente con la grasa perirrenal y la fascia de Gerota<sup>(1)</sup>.

Varias son las vías de abordaje propuestas para la práctica de esta cirugía en relación con la situación tumoral, estado general del paciente y preferencias del cirujano, pero cualquiera de ellas debe respetar los siguientes imperativos técnicos<sup>(2)</sup>:

- a) exploración completa de la cavidad abdominal, que permita también establecer la posible diseminación peritoneal y tratarla;
- b) control inicial del pedículo vascular, así como de la vena cava, para prevenir embolismos neoplásicos y hemorragias innecesarias;
- c) extirpación íntegra de la celda renal;
- d) linfadenectomía regional;
- e) extirpación de todo lo que la incisión permita del pedículo espermático en el hombre o uteroovárico en la mujer.

Estas condiciones sólo pueden cumplirse íntegramente a través de las incisiones transperitoneales o toracoabdominales. Nosotros usamos rutinariamente la vía abdominal transperitoneal porque creemos que ofrece muchas ventajas y pocas desventajas. Presentamos nuestros resultados intra y postoperatorio en 128 nefrectomías radicales transabdominales realizadas debido a carcinoma renal.

(Rev. Arg. de Urol. Vol. 59, Nº 3, Pág. 128, 1994)

**Palabras clave:** Riñón; Carcinoma renal; Nefrectomía radical transabdominal.

### MATERIAL Y METODOS

Entre 1973 y 1991 hemos tratado 160 pacientes con adenocarcinoma renal, de los cuales 10 fueron carcinomas en riñón único o bilateral.

En los 150 restantes las edades oscilaron entre 18 y 80 años, la mayor incidencia (84 %) se dio entre los 40 y 70 años, siendo 95 hombres (63,3 %) y 55 mujeres (36,7 %). Se localizaron en riñón derecho 79 (52,7 %) y en el izquierdo 71 (47,3 %).

De los 150 pacientes, 3 casos fueron inoperables y 3 inextirpables. A los 144 restantes le realizamos la nefrectomía radical por las siguientes vías de acceso:

1) abdominal transperitoneal	128 (88,8 %)
2) toracofrenolaparotomía	10 (7 %)
3) lumbar	6 (4 %)
	144 (100 %)

Efectuamos 128 nefrectomías radicales transabdominales con diferentes incisiones:

- a) incisión vertical 75 p. (58,5 %) (Fig. 1).
- b) incisión subcostal 47 p. (36,7 %) (Fig. 2).
- c) en V invertida o boca de horno 6 p. (4,6 %).

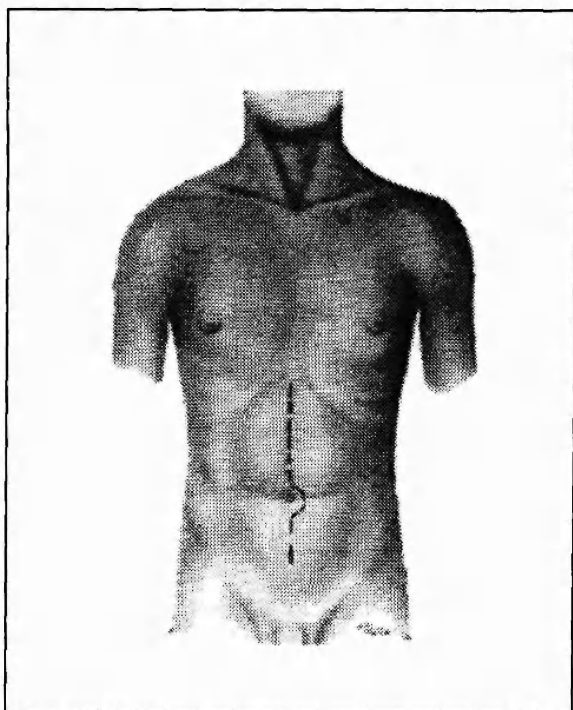


Figura 1: Incisión en la línea media del abdomen que va desde el xifoides hasta uno o dos traveses de dedo debajo del ombligo.

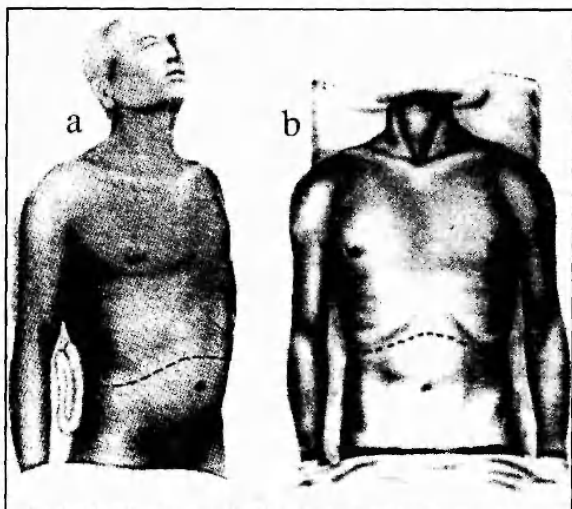


Figura 2: a) la incisión subcostal unilateral se inicia en la línea axilar anterior y termina en el punto medio del músculo recto-contralateral;  
 b) la incisión subcostal bilateral corre desde la línea axilar anterior hasta la línea axilar anterior contralateral.

### Técnica quirúrgica:

La elección entre una incisión vertical o transversal depende del: a) tamaño, localización y extensión tumoral; b) patología real del caso uni o bilateral; c) patología concomitante y de otras operaciones que se han de realizar; d) anatomía del paciente, así como anomalías físicas del mismo. Completada la laparotomía, con cualquier incisión, se procede a la exploración de las vísceras abdominales, fundamentalmente el hígado y presencia o no de adenopatías retroperitoneales. Luego el procedimiento difiere según el lado; por lo tanto, la táctica será descripta por separado.

**Lado izquierdo:** la nefrectomía radical izquierda, aunque puede iniciarse por vía supramesocólica<sup>(12)</sup>, generalmente la comenzamos inframesocólicamente abriendo el peritoneo parietal posterior a la altura del ángulo duodenoyeyunal (ligamento de Treitz), lo que conduce directamente sobre la vena renal izquierda y cara anterior de la aorta (Fig. 3). La ligadura de las ramas de la vena renal izquierda (suprarrenal inferior, gonadal y eventualmente alguna lumbar) y su movilización permite localizar a la arteria renal izquierda en el ostium aórtico. Después de la ligadura arterial se procede a la ligadura y sección de la vena renal izquierda. Ya con el pedículo renal ligado descolgamos el ángulo

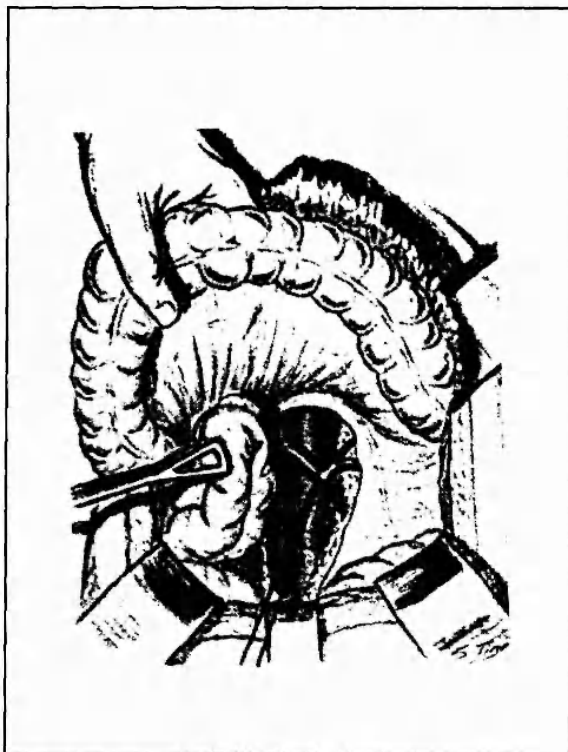

Figura 3: La nefrectomía radical izquierda comienza con la apertura del peritoneo parietal posterior a nivel del ángulo duodenoyeyunal, exponiendo la vena renal izquierda y cara anterior de la aorta.

izquierdo del colon, incidiendo el ligamento frenocólico y abrimos el ligamento parietocólico izquierdo (fascia de Told), lo que permite la movilización del colon izquierdo.

**Lado derecho:** por lo general, la disección de este lado es más fácil por lo cómodo de la movilización del ángulo derecho del colon y del bloque duodeno-pancreático, efectuando una amplia maniobra de Kocher que expone la vena cava y ambas venas renales (Fig. 4). La arteria renal derecha puede ser ligada previa identificación y movilización de la vena renal homónima por detrás de ésta. Otras veces, la arteria renal puede ser ligada en el espacio aortocavo; esta maniobra es útil cuando la masa renal es voluminosa y se superpone a los grandes vasos. A continuación se procede a la exéresis de la celda renal y su contenido como en el lado izquierdo.

En ambos lados puede realizarse sin dificultad la disección y estirpación de las cadenas ganglionares hiliares.

El cierre de la laparotomía se hace, previo a la colocación del drenaje retroperitoneal que sale por contraabertura. No efectuamos la fijación de vísceras abdominales al espacio retroperitoneal.

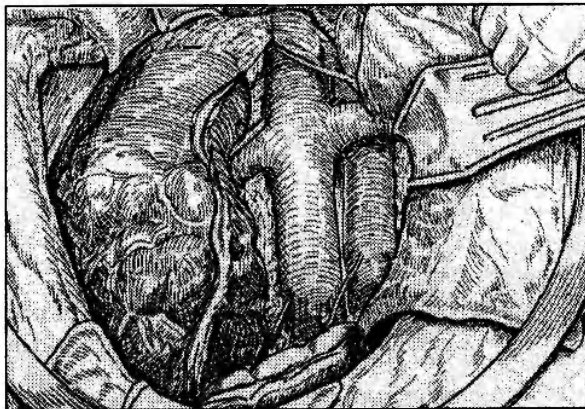


Figura 4: La nefrectomía radical derecha comienza con la movilización del duodeno, mediante maniobra de Kocher, expone la vena cava y ambas venas renales.

## RESULTADOS

Las Tablas 1 y 2 detallan la morbimortalidad de nuestros pacientes.

### Complicaciones de la nefrectomía radical incisión vertical 75 p. (Tabla 1).

a) *Intraoperatorias:* seis lesiones vasculares con hemorragia severa, cuatro lesiones de bazo que obligaron a la esplenectomía y una lesión intestinal. El total de estas complicaciones representan un 14,66 %.

b) *Postoperatorias:* cuatro íleos prolongados que cedieron espontáneamente, tres infecciones de herida

operatoria que no tuvieron consecuencias al obtenerse el cierre de la misma por segunda intención, tres pacientes con hemoperitoneo y tres con evisceración precisaron reintervención. El total de estas complicaciones fue de 21,33 %.

c) *Mortalidad:* dos pacientes murieron en el hospital en el período inmediato, uno de ellos de infarto y el otro de tromboembolismo.

### Complicaciones de la nefrectomía radical transabdominal por CA renal (incisión vertical)

#### Complicaciones intraoperatorias

• Lesión vascular .....	6 p.	8,00 %
• Lesión esplénica .....	4 p.	5,33 %
• Lesión intestinal .....	1 p.	1,33 %
	11 p.	14,66 %

#### Complicaciones postoperatorias

• Íleo prolongado.....	4 p.	5,33 %
• Infección de la herida op. ....	3 p.	4,00 %
• Eventración.....	3 p.	4,00 %
• Hemoperitoneo .....	3 p.	4,00 %
• Evisceración .....	3 p.	4,00 %
	16 p.	21,33 %

<b>Mortalidad postoperatorio.....</b>	2 p.	2,6 %
---------------------------------------	------	-------

Tabla 1

### Complicaciones de la nefrectomía radical incisión subcostal 47 p. (Tabla 2).

a) *Intraoperatorias:* la hemorragia fue la complicación más frecuente: dos lesiones de bazo que obligaron a la esplenectomía, dos hemorragias intraoperatorias severas y una lesión intestinal, todas se resolvieron durante el acto quirúrgico. El total de estas complicaciones representa un 10 %.

b) *Postoperatorias:* la infección de la herida fue la más frecuente; no tuvo consecuencia al permitir el cierre por segunda intención. Un paciente presentó un cuadro de anuria y permaneció en diálisis durante 15 días. El total de estas complicaciones fue del 19 %.

c) *Mortalidad:* un paciente murió por sepsis y el otro por tromboembolismo en el postoperatorio inmediato.

### Complicaciones de la nefrectomía radical incisión en V invertida 6 p.

Se observó una complicación (eventración) que se resolvió con cirugía.

**Complicaciones de la nefrectomía radical transabdominal por CA renal (incisión subcostal)**

**Complicaciones intraoperatorias**

• Lesión vascular.....	2 p.	4,25 %
• Lesión esplénica.....	2 p.	4,25 %
• Lesión intestinal.....	1 p.	2,12 %
	5 p.	10,62 %

**Complicaciones postoperatorias**

• Infección de herida.....	3 p.	6,38 %
• Ileo prolongado.....	2 p.	4,25 %
• Eventración.....	2 p.	4,25 %
• Anuria.....	2 p.	4,25 %
	9 p.	19,13 %

<b>Mortalidad postoperatorio.....</b>	2 p.	4,25 %
---------------------------------------	------	--------

Tabla 2

**COMENTARIO**

La primera nefrectomía transperitoneal fue efectuada en forma circunstancial en 1861 por *Wolcott*, dado que halló y estirpó un tumor renal en el curso de una intervención intraperitoneal; sin embargo, no intentó efectuar una nefrectomía, ya que el diagnóstico preoperatorio era de quiste de hígado. En 1876 *Kocher* en forma premeditada realizó una nefrectomía transperitoneal por cáncer a través de una incisión mediana supraumbilical<sup>(8)</sup>. Su paciente, al igual que el de *Wolcott* murió de peritonitis en el tercer día de postoperatorio. La revisión de *Kuster* en 1902 reveló que la mortalidad para nefrectomías transabdominales fue del 34 %. Debido a que la mortalidad publicada fue tan alta, el abordaje anterior fue poco usado hasta los años 20, cuando *Cabot*, *Young* y *Davis* reavivaron el interés sobre el tema<sup>(2)</sup>. El interés se intensificó en los primeros años de la década del 60 cuando *Poutasse*<sup>(16)</sup> recomendó una incisión subcostal anterior para la cirugía del riñón y sus vasos.

El concepto de nefrectomía radical fue primeramente propuesto por *Gregoire* en 1905, cuando él advirtió la necesidad de remover la grasa perirrenal, fascia, glándulas linfáticas y adreñal. En 1929 *Judd* y *Hand* recomendaron la ligadura temprana del pedículo renal<sup>(1)</sup> y en 1949 *Beare* y *Mc Donald* enfatizaron la necesidad de remover el riñón y los tejidos perinéfricos en bloc<sup>(2)</sup>. A pesar de eso no fue sino hasta 1963 cuando *Robson* comunicó que las excelentes cifras de sobrevida

que él proclamaba eran el resultado del control temprano del pedículo, la disección en bloc a través de la incisión toracoabdominal y la linfadenectomía; así, el concepto de nefrectomía radical ganó una amplia aceptación<sup>(7)</sup>.

Nosotros rutinariamente realizamos la nefrectomía radical por carcinoma renal con abordaje abdominal transperitoneal. Intentamos tener un control temprano del pedículo vascular antes de la manipulación del tumor, al mismo tiempo efectuamos la linfadenectomía regional. Más aún, este abordaje permite evaluar el compromiso tumoral intraperitoneal de otra víscera y del retroperitoneo. La exposición es buena para el manejo de un trombo en la vena renal o vena cava. Básicamente podemos utilizar una vía longitudinal (mediana o paramediana) o transversa (uni o bilateral).

Las incisiones verticales son más rápidas de realizar, permiten igual acceso a ambos riñones y pueden extenderse hasta la pelvis o el tórax, pero necesitan mayor separación y una dificultad en los decolamientos parietocólicos, sobre todo en pacientes obesos; por este motivo nosotros la utilizamos en individuos delgados con un ángulo subcostal estrecho.

Las incisiones transversales son preferibles en el caso de pacientes con ángulos subcostales amplios. Esta incisión permite una visualización y un mejor acceso al riñón, especialmente cuando la movilización es difícil debido a la presencia de adherencias o de circulación colateral, como ocurre en pacientes con tumores renales. Una incisión subcostal unilateral puede ser extendida a través de la línea media en la forma de una incisión en V invertida para proporcionar un mejor acceso. Esta vía ha sido propuesta por *Poutasse*<sup>(16)</sup>, *Chute* y *Baron*<sup>(1)</sup> en los EE.UU., *Dufour* y *Choquenec* en Francia<sup>(7,8)</sup>.

Una incisión en V invertida es la misma que la subcostal unilateral, pero llevada a cabo en forma bilateral. Fue recomendada por *Chute* y colaboradores (1976) para efectuar intervenciones de ambos riñones. La desventaja de esta incisión consiste en que implica una sección transversal extensiva de la musculatura de la pared abdominal.

Con respecto a las complicaciones intraoperatorias, la más seria es la hemorragia, usualmente es debido a una injuria vascular o por daño de los vasos tumorales o por lesión esplénica. Muchas pueden evitarse si el cirujano conoce la anatomía normal, la cual está distorsionada por grandes masas y su tremenda circulación colateral.

Las complicaciones intraoperatorias se resolvieron en el acto quirúrgico.

Las complicaciones postoperatorias menores (íleo prolongado, infección de herida operatoria, eventración) se resolvieron en forma conservadora, mientras que las mayores (hemoperitoneo, evisceración) precisaron reintervención.

---

## CONCLUSIONES

---

Nosotros realizamos rutinariamente la nefrectomía radical por carcinoma renal mediante el abordaje abdominal transperitoneal, porque cumple con todos imperativos de la cirugía oncológica, permitiendo la exéresis del riñón junto con su celda, previa ligadura del pedículo vascular, al mismo tiempo que se realiza la linfadenectomía regional reglada. Además, es fácil de realizar y de ampliar, ofrece un campo excelente de la región supramesocólica e inframesocólica y un perfecto dominio de la encrucijada vascular renal y respeta la fisiología respiratoria.

Se exponen las ventajas y desventajas de este abordaje en 128 nefrectomías radicales por carcinoma renal, con una morbimortalidad aceptable.

---

## BIBLIOGRAFIA

---

1. Chute, B.; Baron, J. A. y Olsson, C. A.: "The transverse upper abdominal incision in urological surgery". *J. Urol.* 99:528, 1968.
2. Cukier, J.; Bronstein, M.; Beurton, D.; Vacant, J.; Pascal, B.; Amiel, J. C. y Droz, J. P.: "Resultats de la chirurgie radicale pour le cancer du rein chez l'adulte". *J. Urol. et Nephrol.* 84:515, 1978.
3. Cukier, J.; Beurton, D. y Vacant, J.: "La nephrectomie droite élargie. Technique". *J. Urol.* 78:457, 1972.
4. Dekernion, J. B.: "Lymphadenectomy for renal cell carcinoma". *Urol. Clin. N. Amer.* 7:697, 1980.
5. Dekernion, J. B. y Berry, D.: "The diagnosis and treatment of renal cell carcinoma". *Cancer* 47:1947, 1980.
6. Dekernion, J. B.: "Surgical management of high stage renal cell carcinoma". En "Genitourinary Cancer". Ed. D. F. Paulson. Martinus Nishoff Publishers, London, Boston, 1982.
7. Dufour, B.; Choquet, C. y Lepage, T.: "La voie d'abord antérieure transperitoneale sous costale du rein. A propos d'une serie de nephrectomies élargies". *J. Urol.* 87:153, 1981.
8. Dufour, B. y Choquet, Ch.: "La voie d'abord antérieure transperitoneale sous costale en Urologie". *J. Chir.* 118: 363, 1981.
9. Giuliani, L.: "Lymphadenectomy and renal cell carcinoma: why is there so much controversy?" *Eur. Urol.* 9:374, 1983.
10. Giuliani, L.; Gilberti, C.; Martorana, G. y Rovida, S.: "Radical extensive surgery for renal cell carcinoma: longterm results and prognostic factor". *J. Urol.* 143:468, 1990.
11. Judd, E. S. y Hand, J. R.: "Hypernephroma". *J. Urol.* 22:10, 1929.
12. McDonald, J. R. y Beare J. B.: "Involvement of the renal capsule in surgically removed hypernephroma: a gross and histopathologic study". *J. Urol.* 61:857, 1949.
13. Marshall, F. F. y Powell, K. C.: "Lymphadenectomy for renal cell carcinoma: anatomical and therapeutic considerations". *J. Urol.* 128:677, 1982.
14. Mazza, O. N.; Golfarb, A.; Botelli, H., Socolosky y Saens, C.: "Tratamiento del carcinoma renal avanzado" *Prensa Médica Argentina*, vol. 73, pág. 370/3, 1986.
15. Metz, L. M.; Raffo, G. O. y Alonso, J. C.: "Nefrectomía oncológica por vía toracoabdominal, extrapleural y extraperitoneal". *Rev. Arg. de Urología y Nefrología*, vol. 53, Nº 1, 1987.
16. Poutasse, E.: "Anterior approach to upper urinary tract surgery". *J. Urol.* 85:199, 1961.
17. Robson, J. C.: "Radical nephrectomy for renal cell carcinoma". *J. Urol.* 89:37, 1963.
18. Scorticati, C.: "Vías de abordaje al riñón". *Rev. Arg. de Urología y Nefrología*, 1980.
19. Skinner, D. G.; Colvin, R. B. y Vermillion, C. D.: "Diagnosis and management of renal cell carcinoma". *Cancer*, 28:1165, 1971.
20. Swanson, D. A.: "Transabdominal radical nephrectomy". En: "Genitourinary tumors". Ed. Johnson, D. E.; Boileau, M. A., Grune and Stratton, New York, London, 1982.
21. Swanson, D. A. y Borges, P. M.: "Complications of transabdominal radical nephrectomy for renal cell carcinoma". *J. Urol.* 129:704, 1983.
22. Virseda, J. A.; Bolaño, N.; Gómez, A. y Rosell, J.: "Valor actual de la nefrectomía radical por vía toracoabdominal". *Arch. Esp. Urol.* 37:209, 1984.
23. Virseda, J. A.; Gómez, A.; Bolaño, N. y cols.: "¿Es necesaria la linfadenectomía en la cirugía del carcinoma renal?". *Arch. Esp. Urol.* 38:277, 1985.
24. Virseda, J. A.; Gómez, A.; Bolaño, N. y cols.: "Cirugía del carcinoma renal: Acceso subcostal transperitoneal". *Arch. Esp. Urol.* 38:137, 1985.

---

# ONCOTAXINA 20

---

E X P E R I E N C I A Y A L T A  
C O N F I A B I L I D A D E N  
L A Q U I M I O T E R A P I A  
I N T R A V E S I C A L



Area  
Oncológica



RONTAG

**Quinodis**<sup>®</sup>  
floxacinina  
1x día

**Primera y única quinolona de una sola  
dosis diaria con bioequivalencia oral e I.V. <sup>(1)</sup>**

**EN INFECCIONES URINARIAS...**

**24** horas  
de  
**EFICACIA**

**1 dosis diaria**



# 2 CONCENTRACIONES

## 200 mg

Cistitis  
Uretritis no  
gonocócica  
Prostatitis

## 400 mg

Nefritis  
Pielonefritis  
Prostatitis crónica  
Cistitis recurrente  
Gonorrea


# 3 PRESENTACIONES



200 mg  
x7 Comprimidos



400 mg  
x7 Comprimidos



400 mg  
Frasco ampolla x 1  
Dos vías de administración  
equivalentes. Sin ajuste de dosis.

# 1 DOSIS POR DIA

Preferentemente  
por la mañana

**QUINODIS** 1. Composición: Fleroxacina. 2. Indicaciónes: Infecciones del tracto urinario (no complicadas y complicadas). Gonorrea (no complicada). Exacerbación aguda de la bronquitis crónica. Infecciones gastrointestinales (bacterianas). Fiebre tifoidea. 3. Dosificación: 400 mg diarios en una toma única o en infusión intravenosa de una hora. (Ver información completa del producto). Una dosis oral única de 400 mg basta para combatir las infecciones gonocócicas no complicadas, las infecciones urinarias no complicadas (cistitis en mujeres jóvenes), la diarrea del viajero y la enteritis bacteriana. Una dosis única diaria de 200 mg también es eficaz para el tratamiento de infecciones urinarias complicadas y no complicadas. 4. Contraindicaciones: Hipersensibilidad a la fleroxacina u otras quinolonas, incluyendo el ácido nalidixico. Niños y adolescentes por debajo de los 18 años. La fleroxacina no debe ser utilizada en mujeres embarazadas y durante el período de lactación. 5. Precauciones: Pacientes ancianos y pacientes con alteración de las funciones del SNC y/o con sospechas de desórdenes neurológicos. Pacientes con insuficiencia renal severa. 6. Efectos secundarios: Aparato digestivo: náuseas, vómitos, diarrea. Sistema nervioso central: insomnio, dolor de cabeza, vértigos. Estado general: fatiga. Piel: prurito. Lugar de la inyección: flebitis. 7. Interacciones: Administración concomitante con sucralfato, antiácidos que contengan hidróxido de aluminio y/o hidróxido de magnesio pueden reducir moderadamente la absorción oral de fleroxacina y deberían por lo tanto ser evitados. 8. Presentaciones: Comprimidos de 200 mg y 400 mg, envases con 7 comprimidos. Frasco-ampolla para infusión I.V. de 100 ml con 400 mg. Referencias: (1) Weidemann, E., y col: Data on file, F. Hoffmann - La Roche Ltd, Basel, Switzerland.

Se halla a disposición de los señores profesionales omnia información sobre composición, propiedades, posología, indicaciones, contraindicaciones, efectos colaterales y secundarios, precauciones y advertencias.  
\*Quinodis = marca registrada.

Productos Roche S.A. Q. e. L. Frey, Julia Sommer 2330 - Olivos - CC 1893 - CP 1000 Bs. As.






# PERMIXON

Serenoa Repens Bagó

Inhíbe la 5 alfa reductasa.

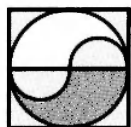


*Alivia los  
síntomas*

*Reduce el  
adenoma*



Internacionalmente,  
el antiprostático integral.



Bajo licencia de  
P.F. Médicament



**BagóPharma**  
Internacional