

Hospital Rawson; Serv. de Urología,
Jefe Prof. Dr. BERNARDINO MARAINI

Inst. de Anatomía Patológica,
Jefe Prof. Dr. P. I. ELIZALDE

Por los Doctores

GUILLERMO IACAPRARO
y ARMANDO TRABUCCO

CONSIDERACIONES SOBRE UN CASO DE TUMOR DE TESTICULO

EL relato del siguiente caso de tumor de testículo tiene características de mucho interés que justifican su presentación a esta Sociedad.

Nos referimos a un tumor cuyos síntomas clínicos y evolutivos son de una benignidad indiscutible, mientras que su examen histológico nos revela una malignidad evidente.

Se trata de un enfermo del campo, que examinado por un médico, es aconsejado de venir a Buenos Aires para ser operado de un "simple hidrocele". Internado en la sala, en el primer examen realizado para la orientación diagnóstica, nos deja la certidumbre de que se trata evidentemente de un hidrocele.

Efectuamos al día siguiente el examen cuidadoso del enfermo cuya historia clínica consigna los siguientes datos:

HISTORIA CLINICA:

C. V., argentino de 37 años. peón de estancia. Lugar de residencia, Calman, F. S.

Dice padecer de molestias en la región escrotal, provocadas por el aumento progresivo de su testículo derecho. Padecimiento que se remonta a seis años atrás, pero que nunca ha sido intensamente doloroso, ni le ha impedido cumplir con sus obligaciones de trabajo. Hombre sano, fuerte, en perfecto estado general. Muy buen apetito. No recuerda haber tenido fiebre nunca.

El examen de la región escrotal demuestra el aumento asimétrico de la misma a expensas del lado derecho.

A la inspección la piel del escroto conserva sus caracteres normales.

A la palpación se puede percibir en el lado derecho un tumor del tamaño de una naranja, redondo, perfectamente liso, de consistencia elástica, uniformemente renitente y absolutamente indoloro. No es posible individualizar testículo ni epidídimo. Piel libre, sin adherencias.

Cordón espermático de ambos lados normales. Testículo del lado izquierdo nada de particular.

La diáfanoscopía del tumor es negativa.

Resto del aparato urinario normal. Sistemas sin particularidades dignas de mención.

Análisis:

Orina. — Todos sus caracteres son normales.

Reacción de Wassermann y de Kahn, negativas.

Fórmulas leucocitarias y recuento de glóbulos:

Glóbulos rojos: 4.710.000.

Glóbulos blancos: 9800.

Valor globular: 0,75.

Hemoglobina: 72 % (Sahli).

Polinucleares neutrófilos: 60 %.

„ eosinófilos: 2 %.

„ basófilos: 0.

Linfocitos: 33 %.

Monocitos: 5 %.

Por la evolución clínica que remonta a varios años, por el perfecto estado general y por las características semiológicas del tumor, lógicamente debíamos pensar en un hidrocele, pero a su vez el examen diafanoscópico negativo nos obliga a rectificar o por lo menos a no aceptar categóricamente el diagnóstico.

Reconocemos nuestro error en omitir la punción, de gran valor en este caso y llevar directamente al enfermo a la intervención.

Operación. — Cirujano, Dr. Iacapraro. Anestesia local, incisión escrotal. Se exterioriza rápido y sin dificultad el tumor que queda pendiente de un cordón normal. Confesamos que con el tumor en la mano, pese al desarrollo exagerado de los vasos, teníamos el convencimiento de que se trataba de un tumor líquido, tal era la renitencia característica e inconfundible. Punzamos con un trocar y ante la sorpresa general no pudimos obtener más que unas escasas gotas de sangre junto con una especie de papilla semifluida de color rojizo. Para cerciorarnos sobre la naturaleza anatómica de este tumor, hicimos una pequeña incisión abriendo la vaginal, lo que nos permitió ver una sustancia encefaloide que nos mostró recién entonces su naturaleza neoplásica. Ante este hallazgo practicamos inmediatamente la castración. Pequeño drenaje y sutura.

Post-operatorio normal.

Se envía cuanto antes al enfermo al Instituto de Medicina Experimental para la aplicación de radioterapia profunda lumbo-aórtica e inguinal.

El presente relato tiene para nosotros, y así lo creemos, el valor innegable de un tumor cuyo diagnóstico fué sorpresa del acto quirúrgico y mayor sorpresa aún su malignidad histológica contrastando con la evolución clínica benigna.

La punción omitida y que, de haber sido realizada hubiera

dado lógicamente resultado negativo, unida a la diafanoscopia nos hubiera podido hacer sospechar en la presencia de una neoplasia, pero sin poder afirmarlo.

El diagnóstico de un tumor de testículo exige un signo patognomónico que es el aumento del volumen de la glándula que cam-

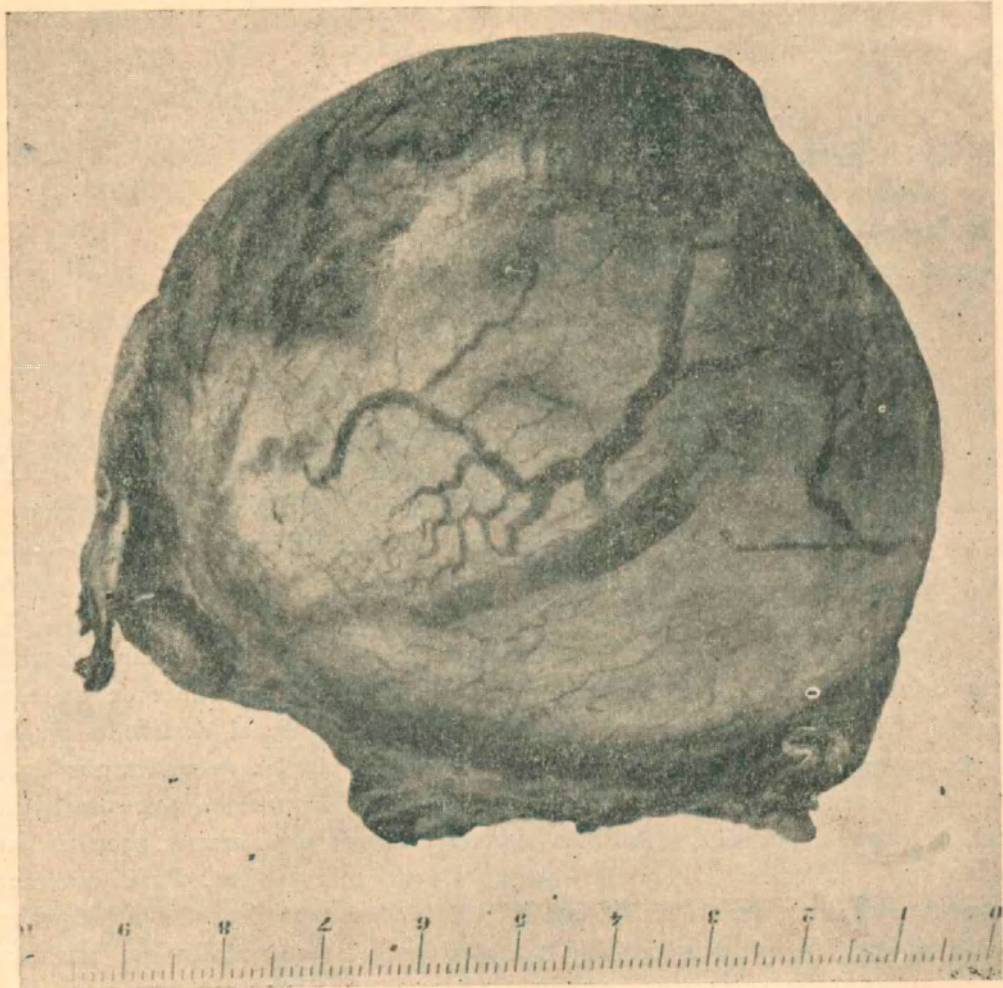

Figura No. 1. Imagen macroscópica de la pieza extraída.

bía de consistencia en todo o en parte. El resto del contenido escrotal puede ser normal. No hay fenómenos inflamatorios. El epidídimo normal en sus comienzos debe ser perfectamente palpable en su cola y cabeza. El signo de Chevassu conserva siempre su importancia capital y constituye sin duda un aporte de valor para el diagnóstico de tumor testicular. El pinzamiento de la vaginal si bien

de menos valor, tiene también importancia; cuando es posible practicarlo aboga en favor del diagnóstico de tumor; sin embargo este signo puede ser causa de error, el escroto espesado y edematizado puede impedir el pinzamiento a pesar de estar la vaginal libre; o sino cree tomar la vaginal, confundiéndola con la hoja fibrosa o bien con fibras del cremaster. Es por esto que Chevassu no da importancia al pinzamiento vaginal.

El cordón en los tumores malignos de la glándula es normal al principio de la evolución, la hipertrofia de los vasos, para asegurar la irrigación de testículos grandes o en vía de crecimiento

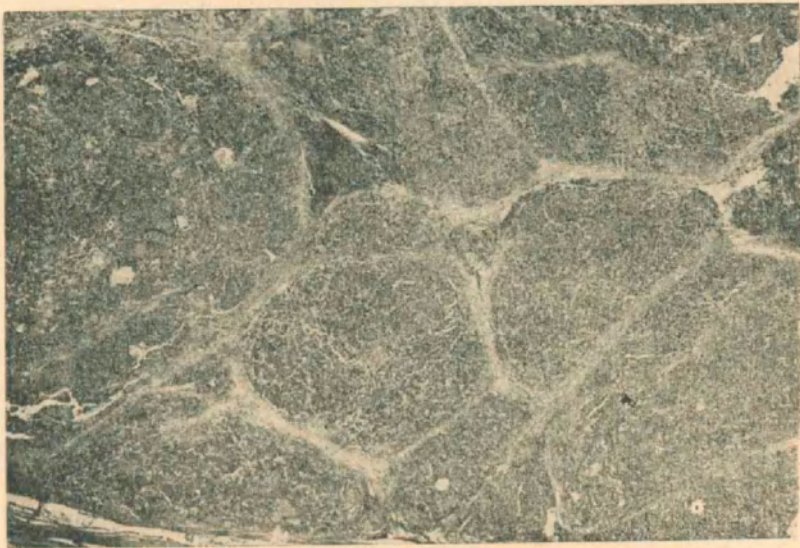


Figura No. 2. Imagen histológica topográfica de un corte x obj. 2. ocu. 8.

tiene relativo valor. El signo de Duplay o latido más amplio que lo normal de la arteria espermática no es ni mucho menos de valor patognomónico en los tumores.

La discreta funiculitis, revelando una ligera linfangitis tiene más valor y establece la propagación linfática del neoplasma a los ganglios aórtico-lumbares. En fin todos estos signos y datos semiológicos importantes fueron negativos en nuestro enfermo, pese a lo cuidadoso de su búsqueda y dada la negatividad de la diafanoscopia.

Si tuviéramos que clasificar clínicamente este caso no dudaríamos en rotularlo: Tumor de testículo a forma clínica de hidrocele; queriendo significar con esto la benignidad evolutiva del enfermo

y las características semiológicas del tumor, bien entendido sea, sin punción ni diafanoscopia.

Para completar el relato de este caso, describiremos las características anátomo-patológicas de la pieza.

El examen macroscópico de la pieza extraída nos muestra una masa tumoral de forma redondeada, regular, que podríamos comparar a una pelota de goma blanca de tamaño más bien grande; en efecto, su superficie es bien lisa, sin saliencias ni depresiones y de color blanco rosáceo. Está cruzada por numerosos vasos de color rojo

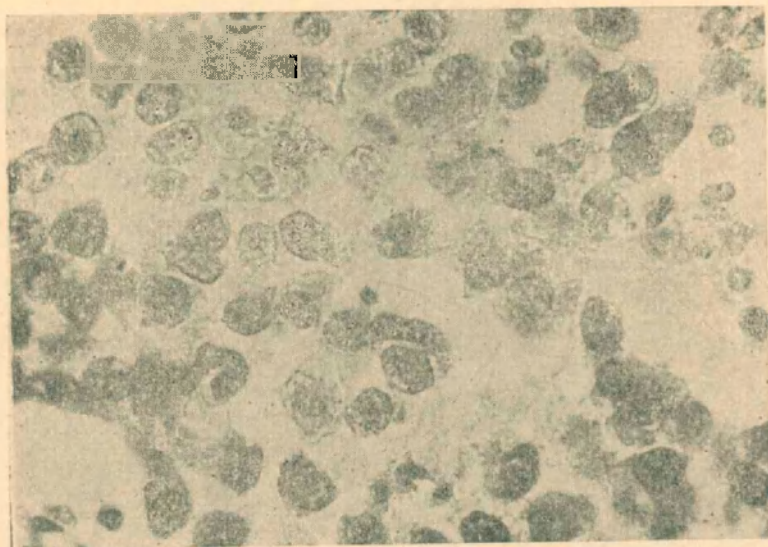


Figura No. 3. Células neoplásicas características del Epitelioma Espermatogónico.
Color. Hematoxilina-eosina. Obj. 6. Ocu. 8.

violáceo, muchos de ellos considerablemente aumentados de tamaño, que conservan en general una dirección perpendicular al epidídimo.

La consistencia de esta tumoración es de una blandura elástica renitente, dando una sensación táctil semejante a la que produce una vejiga llena de líquido.

En la parte posterior y superior podemos ver al epidídimo que está en íntimo contacto con la tumoración, no siendo posible separar esta última ni del cuerpo del epidídimo; éste se halla liso, regular y de un color más blancuzco que el resto.

No hay proceso macroscópico de defensa, como ser tejidos duros y bridas de neoformación.

El corte de esta pieza, pasando por su plano ecuatorial y dividiendo al epidídimo por su eje mayor, nos muestra una masa blanda, friable, uniformemente repartida en todas sus partes; es de color blanco rosado y está salpicada en su superficie por numerosas pequeñas manchas rojas que le dan un aspecto mosqueado y que pa-



Figura N° 4

recen ser puntitos hemorrágicos; existe una sufusión sanguínea del tamaño de una moneda de 20 centavos con borde irregular, situada en el extremo opuesto a la cabeza del epidídimo.

La superficie de sección es húmeda y brillante.

El corte nos permite ver que este proceso tumoral está dentro de un tejido que le sirve de recipiente, poseyendo las características macroscópicas del tejido conjuntivo; pertenece seguramente a la albugínea testicular espesada.

Por debajo del epidídimo, entre éste y el tumor, encontramos un tejido de mayor consistencia, de aspecto trabeculado, de color blanco, de unos 11 mm. de espesor. Tiene la forma de una media luna cuya parte cóncava está en íntimo contacto con el tejido tumoral y su parte convexa, que ocupa un arco de 5 cms. de largo, está en relación con el epidídimo, pero separada de éste por una pequeña capa de tejido conjuntivo. En la parte inferior de esta zona particular encontramos una pequeña porción bien limitada, de color amarilento, que parece tejido sin vida. Por debajo de esta última hay otra pequeña zonita de aspecto blanco, refringente, que da la impresión de ser tejido conjuntivo hialinizado.

El examen microscópico no deja apreciar mayor diferencia de constitución entre el tumor y la zona semilunar que se encuentra a su lado. Predomina en su formación una enorme cantidad de células grandes, poliédricas por presión recíproca, cuyo protoplasma más bien claro se colorea muy ligeramente con la eosina y su núcleo grande, de forma oval o redondeada, es de aspecto claro, con una red cromática fina, está salpicado por numerosos granos de cromatina regularmente distribuidos en su superficie; dentro del núcleo existen uno o dos nucleolos bien visibles, que toman la eosina intensamente, hecho que se objetiva sobre todo cuando se observa la preparación con mucha luz.

Las células neoplásicas están agrupadas en trabéculas compactas limitadas por un estroma rico en fibras colágenas y células linfocíticas, éstas se insinúan en forma de reguero entre las células tumorales y tienen entre ellas grandes mononucleares y elementos citológicos cuyo protoplasma se tiñe en rojo con la eosina. En la zona semilunar, podríamos decir que todos estos elementos son más numerosos y de agrupación más compacta en especial las células epiteliomatosas.

Con respecto a esas dos pequeñas zonas mencionadas al hacer el relato macroscópico de la tumoración, podemos confirmar mediante el estudio histológico, nuestra primera impresión, pero en la zona necrótica no hay detritus celulares, sino un conglomerado de células que han perdido, tanto en su núcleo como en su protoplasma, toda afinidad tintórea especial, tiñéndose ligeramente en color rosado por la eosina.

Estas características microscópicas nos permiten hacer el diagnóstico de epiteloma espermatogénico de testículo.