

Técnica quirúrgica

Surgical technique

---

---

**TECNICA HEMOSTATICA EN ADENOMECTOMIA  
PROSTATICA EXTRACAPSULAR****HEMOSTATIC TECHNIQUE IN EXTRACAPSULAR  
PROSTATIC ADENOMECTOMY**

---

**Dres. Amen-Palma, J. A.\*; Arteaga-Amen, B.**

---

**RESUMEN:** Los autores describen una experiencia con una técnica hemostática de adenomectomía vesicocapsular de abordaje extracapsular. Fueron intervenidos 117 pacientes; el sangrado intraoperatorio fue de 100 a 250 ml (promedio de 150 ml) y los pacientes no necesitaron transfusión sanguínea. De acuerdo con estos resultados las operaciones se acompañaron de menor sangrado intra y postoperatorio. Se evitaron las transfusiones sanguíneas y por lo tanto sus posibles complicaciones.

(Rev. Arg. de Urol., Vol. 62, Nº 3, Pág. 107, 1997)

---

**Palabras clave:** Técnica hemostática; Prostatectomía.

---

**SUMMARY:** The authors describe an experience with an hemostatic technique of an extracapsular boarding vesic-capsular adenomectomy. 117 patients were subjected to intervention; the interoperative bloodletting was of 100-250 ml (average of 150 ml) and the patients didn't need blood transfusion. According to these results the operations were accompanied by less intra and postoperative bleeding. Blood transfusions were avoided and therefore their possible complications.

(Rev. Arg. de Urol., Vol. 62, Nº 3, Pág. 107, 1997)

---

**Key words:** Hemostatic technique; Prostatectomy.

---

---

**INTRODUCCION**

---

Las técnicas de adenomectomías suprapúbicas propuestas por *Marion* y *Legueu* (3 tiempos) y por *Fuller*

y *Freyer* (1 tiempo) y seguidas con gran éxito por la técnica retropúbica de *Millin* (1947) fueron sustituidas por la técnica transvésico-prostática de *Ortega* (1950)<sup>(1)</sup>.

La técnica vesicocapsular parece haber sido olvidada por los urólogos en razón del gran apogeo que tiene la vía transuretral endoscópica. Denomínase como transcapsular cualquier técnica que abre la cápsula antes de realizar la adenomectomía; todas las demás son técnicas extracapsulares: endoscópica, vesicocapsular y transvesical<sup>(2)</sup>. En el período entre 1955 y 1992 fueron operados 1.929 enfermos por medio de la técnica vesicocapsular con una modificación propuesta por los autores con el fin de mejorar los resultados a costa de una hemostasia más eficiente.

---

\* Servicio de Urología, Hospital Regional y Docente de Portoviejo. Portoviejo, Provincia de Manabí, Ecuador. PO Box 87 - Fax 5650 762

Profesor de Cirugía de la Universidad de Guayaquil, Ecuador. Miembro de la Confederación Americana de Urología. Miembro Académico de la Academia Ecuatoriana de Medicina

Aceptado para su publicación en octubre de 1996

## TECNICA QUIRURGICA

El abordaje de la técnica vesicocapsular permite usar suturas transfectivas capsulares laterales en la adenomectomía prostática que están indicadas para las glándulas que tienen un peso superior a los 40 gramos.

Los puntos a seguir en dicha técnica son:

1. Anestesia epidural.
2. Posición del paciente con decúbito dorsal.
3. Vaciamiento vesical con sonda de Nélaton # 16.
4. Incisión longitudinal media infraumbilical de 6 cm de largo hasta la sínfisis púbica. Disección digital de la cara anterior de la vejiga y próstata, en el espacio de *Retzius*, seguido de disección lateralmente.

5. A nivel de la base de la próstata se realizan dos suturas anclas. Entre los dos puntos se realiza una incisión de 3 cm transversalmente y con curvatura de concavidad superior. En ese momento se abre la vejiga en la porción más inferior de la cara anterior, por encima del borde superior del adenoma.

6. Se introduce el dedo índice directo por esta incisión conduciéndolo hasta la uretra prostática y por los ángulos prostatouretrales; el adenoma es enucleado digitalmente, de lado a lado, muy delicadamente, recordando que maniobras toscas en el ápice prostático pueden conducir a una impotencia sexual o a una incontinencia urinaria. La incisión inicial de 3 cm se

amplía digitalmente hasta 6 cm de largo, en el manipulador enucleativo.

7. Nuestra técnica permite la colocación de dos pinzas de Allis en ambos lados del labio posterior del cuello vesical. Para realizar una primera sutura hemostática, comenzando a las 6 horas con catgut simple 00, pasándose a suturas simples cruzadas, avanzando hasta las 9 horas, regresando después y cruzando hasta las 6 horas en dirección horaria. La misma sutura continúa hasta las 3 horas y finalmente regresa y es amarrada hasta ligar a las 6 horas, donde se inició, y se anuda. Esta sutura une el borde inferior de la mucosa vesical de la pared posterior con el borde superior de la cápsula prostática favoreciendo la hemostasia de las ramas de la arteria vesical inferior en la base de la próstata (Figura 1).

8. Nuestra técnica permite principalmente también pasar las suturas transfectivas laterales hemostáticas en la cápsula prostática —en plenos hilios prostáticos— a las 3 y a las 9 horas, con puntos en X de catgut crómico # 1. A través de una pinza de *Allis* abierta se toma la cara interna y externa de la cápsula prostática.

Estas suturas realizan una hemostasia muy importante de las arterias capsulares y prostáticas, ramas de la arteria vesicoprostatica.

Algunas venas periprostaticas desembocan en el plexo de *Santorini*. Las más voluminosas son laterales a la próstata y representan grandes plexos lateroglandulares. Las principales arterias y plexos venosos de

### VISTA SUPERIOR DE LA PELVIS

SUTURAS CONTINUAS  
HEMOSTATICAS CRUZADAS  
CON CATGUT SIMPLE 00,  
DESDE LAS 9 A LAS 3,  
EN LA ESFERA DEL RELOJ,  
UNIENDO EL BORDE  
INFERIOR DE LA MUCOSA  
VESICAL CON EL BORDE  
SUPERIOR DE LA CAPSULA  
PROSTATICA.

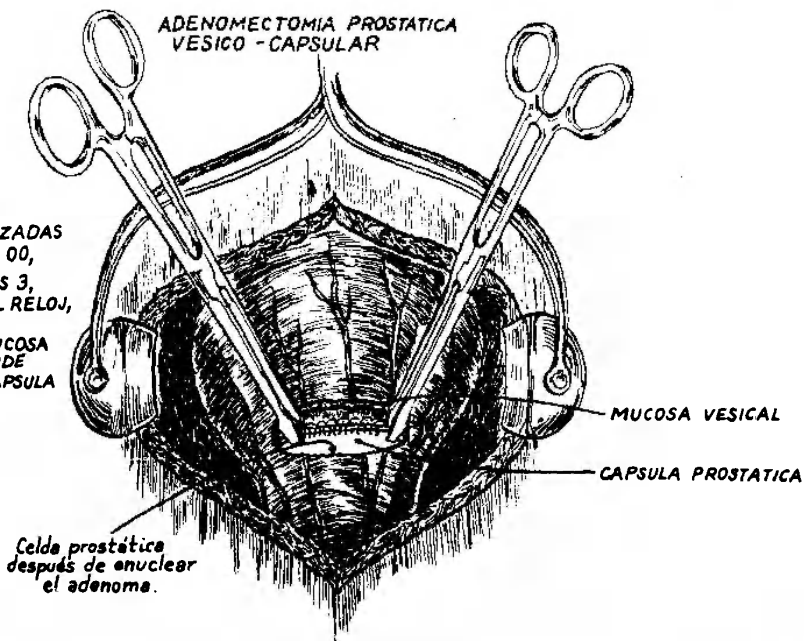


Figura 1. Vista superior de la pelvis.

SAU

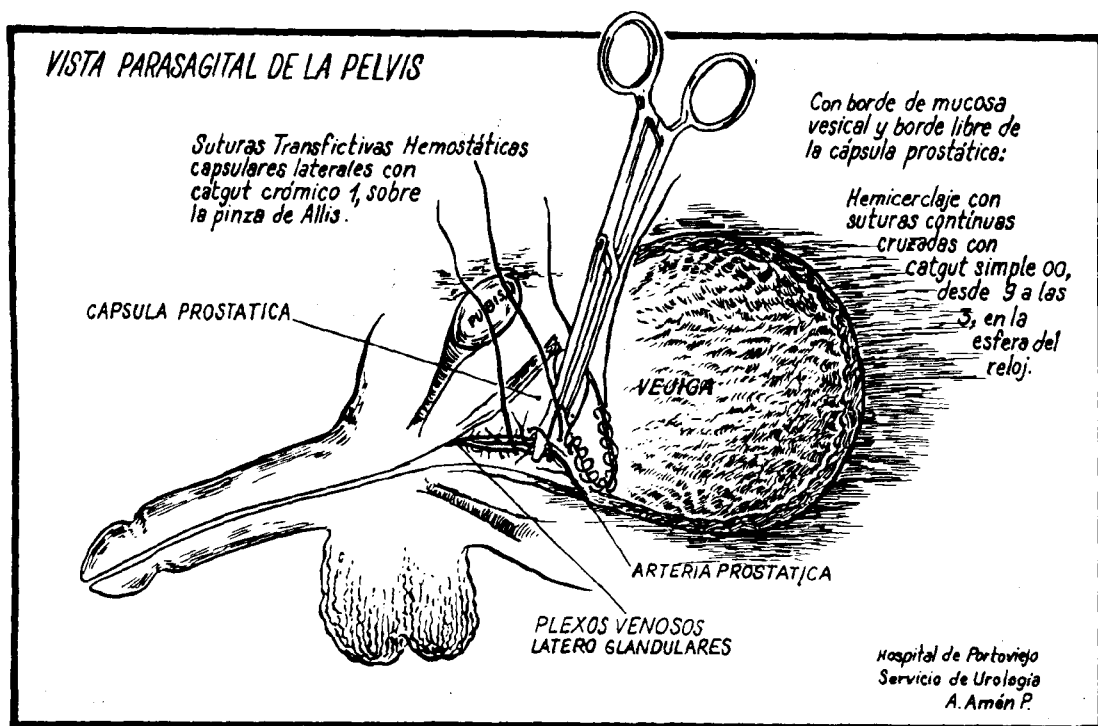


Figura 2. Vista parasagital de la pelvis.

las caras laterales de la glándula son ligadas al traspasar las suturas transfixivas laterales de la cápsula prostática (Figura 2).

Estas suturas transfixivas laterales son en X con catgut crómico. Una segunda sutura transfixiva en X podría hacerse, si siguiera sangrando, sobre el nudo de la primera, y aun una tercera sutura en X sobre el nudo de la segunda para controlar la hemorragia, pues la amplitud en ancho de la cápsula prostática así lo permite, disminuyendo sus diámetros laterales.

A continuación se coloca la sonda de Foley # 22 de 3 vías, dejando el balón inflado en la cavidad vesical

con 20 cc de agua. Esta sonda vesical es mantenida por 6 a 8 días.

Otra sonda de Foley # 24 de 2 vías se ubica en la región suprapúbica en el sitio más alto de la pared vesical anterior, próxima al lugar donde se refleja el peritoneo, y se realiza una cistopexia con la pared abdominal. De esta forma se establece a través de las dos sondas una irrigación continua, hasta que la hemorragia sea controlada en las próximas 24 horas, que después es suspendida.

La incisión vesical es cerrada con sutura continua de Vicryl 0, a fin de evitar escapes de orina, sutura que

Pacientes	Hemoglobina			Hematócrito			Sangre perdida
	Antes	Después	Disminuida	Antes	Después	Disminuido	
13	14,1	12,7	1,4	43,0	39,8	3,2	100 cc
81	14,9	13,2	1,7	44,9	41,2	3,7	150 cc
12	15,5	13,0	2,5	47,3	43,2	4,1	200 cc
11	16,0	13,6	2,4	48,2	43,7	4,5	250 cc

Tabla 1. Control de 117 pacientes en los últimos 5 años, donde se suma la hemorragia contenida en el frasco del succionador, al sobrepeso de las gasas utilizadas después del sangrado operatorio.

es de ida y vuelta. Un dren *Penrose* se deja en el espacio de *Retzius* y se aprovecha el orificio de la sonda en la pared abdominal para pasar el dren, el cual debe ser retirado a las 24 horas. El catéter suprapúbico debe ser mantenido por 24 a 36 horas, hasta el cese de la hemorragia.

En la Tabla 1 se expresan los datos de la hemoglobina, el hematócrito y la sangre perdida por los pacientes.

Después de la operación los pacientes se encontraban hemodinámicamente estables. La hemoglobina y el hematócrito se encontraban normales después de la intervención, por lo cual los pacientes no requirieron transfusión sanguínea. Se los trató en el operatorio y postoperatorio sólo con lactato de *Ringer*.

---

## DISCUSION

---

¿Cuáles son los puntos de interés de esta técnica?

1. La adopción de la pequeña incisión transversal de 3 cm de la vejiga por encima del pubis es poco traumática y no ocasiona mayores lesiones. Al enuclea el adenoma se amplía en el manipuleo hasta 5 a 6 cm.

2. La enucleación digital no se realiza tan a ciegas. Es preferible el dedo índice a la utilización de espátula.

3. Permite evitar la lesión de estructuras nerviosas al extirpar el ápice de la próstata, probablemente responsable de la impotencia sexual postoperatoria<sup>(3)</sup>.

4. Las fibras superiores del esfínter externo de la uretra son evitadas o preservadas, evitándose la disfunción esfinteriana<sup>(1)</sup>.

5. El tendón central del periné o aponeurosis media no es tocado con la adopción de la técnica vesicocapsular, preservando la función de los músculos perineales, especialmente de los músculos bulbocavernosos e isquiocavernosos, útiles para la erección del pene<sup>(2)</sup>.

6. El eje neurovascular posterolateral, que contiene ramas erectoras del nervio pélvico mayor, no es tocado por las suturas transfectivas laterales, debido a su posición muy posterior<sup>(4)</sup>.

7. Las suturas laterales transfectivas son pasadas a las 3 y 9 horas, ligando las arterias prostáticas y los plexos venosos lateroglandulares. De esta forma se consigue una importante hemostasia, y no se afecta en absoluto la potencia sexual.

---

## BIBLIOGRAFIA

---

1. Ortega, E.: La adenomectomía transvesíco-prostática. *Gaceta Médica* 5 (4): 1-22, 1950.
2. Ortega, E.: Yuxta sphincteric ischio-rectal prostatic

- adenomectomy. *J. Internat. Coll. Surg.*, 34 (2): 179-187, 1960.
3. Walsh, P. y Donker, P.: Impotence following radical prostatectomy. Insight into ethiology and prevention. *J. Urol.*, 1982.
4. Walsh, P. y Schilegel, P.: Radical pelvis surgery with preservation of sexual function. *Ann. Surgery*, 208: 391-400, 1988.
5. Rodríguez Netto Jr.; Renato, J.; Almeida Claro, J. y Cara, A.: Protesis peniana no tratamiento da impotencia sexual. *J. Bras. Urol.*, 15 (1): 16-18, 1989.

---

## COMENTARIO EDITORIAL

---

En el trabajo titulado "Técnica hemostática en adenomectomía prostática extracapsular" sus autores describen la técnica quirúrgica empleada y sus resultados en 117 pacientes consecutivos, destacando la escasa pérdida de sangre durante el acto quirúrgico y en los días inmediatos posteriores.

La técnica utilizada por los autores es una modificación de la técnica transvesical que *Fuller* y *Freyer* describieron y utilizaron a principios de este siglo<sup>(1)</sup>. Esta modificación consiste en la colocación de puntos paraprostáticos extracapsulares de hemostasia asociados con la sutura continua del labio inferior del cuello vesical. La orina es luego drenada por una sonda de *Foley* transuretral y por una talla vesical.

Considero que la técnica aquí descrita difiere poco de las múltiples modificaciones que cada cirujano introduce en la clásica técnica transvesical de la adenomectomía prostática, la cual representa una vía de abordaje estándar del tratamiento quirúrgico de la HPB.

La hemostasia con puntos de sutura de los principales pedículos vasculares que irrigan a la glándula prostática reemplazó con éxito a las técnicas "compresivas" extrínsecas (taponajes) utilizadas a principios de siglo<sup>(2)</sup>, siendo en la actualidad excepcional la necesidad de transfundir a un paciente en el quirófano o en los días ulteriores a causa de una excesiva pérdida de sangre.

---

## BIBLIOGRAFIA

---

1. Nanninga, J. E. y O'Conor, V. J.: Prostatectomía suprapúbica y retropúbica. *En: Campbell: Urología* (5ª edición), Tomo 3, Cap. 75. pág. 2971. Buenos Aires, 1988.
2. Marion, G.: Prostatectomía Hipogástrica. *En: Marion, G.: Manual de Técnica Quirúrgica* (5ª edición), Tomo 2, pág. 277. Editorial Pubul, Barcelona, 1924.

---

**Prof. Dr. Salomón Víctor Romano**

*Presidente de la Sociedad Argentina de Urología, 1997*