

Hospital Juan A. Fernández  
Serv. de Urología, Prof. E. CASTAÑO

Por los Doctores  
ENRIQUE CASTAÑO y  
R. DE SURRA CANARD

## DIVERTICULO DE VEJIGA Y ENFERMEDAD DE CUELLO

COMO ya lo anuncia el título, esta comunicación relata la historia clínica y la evolución satisfactoria de un enfermo que era portador de varios divertículos de vejiga y en quien además existía un proceso escleroso de cuello vesical que fué puesto de manifiesto a posteriori.

### HISTORIA CLINICA:

En enfermo R. H. de 48 años, de nacionalidad árabe, domiciliado en Escobar F. C. C. A.) ingresa a la sala XI del Hospital Fernández (H. C. 801) por una serie de trastornos de antigua data que no precisa con claridad por no poseer bien nuestro idioma. Según refiere padece desde hace 7 años de dolores en el abdomen inferior localizados de preferencia en el lado izquierdo, en una zona vecina al orificio interno del canal inguinal de ese lado. Además, desde esa época su uretra segrega un poco de líquido sero-purulento a predominio matinal. Nos dice que desde hace un mes y sin motivo por él conocido tiene una polaquiuria intensa, diurna y nocturna con tenesmo terminal, habiendo observado en una oportunidad las orinas algo teñidas con sangre. Como antecedentes uro-genitales ha tenido desde su mocedad repetidas blenorragias que no llegó a curar definitivamente.

El examen clínico muestra un enfermo pálido, con tinte terroso, profundamente intoxicado que ha fundido su panículo adiposo, ligeramente disneico, y con temperatura de  $38\frac{1}{2}$  axilar. Su examen somático es negativo. El abdomen revela únicamente un poco de dolor a la presión en la parte inferior de la fosa iliaca izquierda y del hipogastrio.

El examen génito-urinario pone de manifiesto: orinas francamente purulentas, algunos anillos de estrechez a un explorador N° 23. Con sonda bequille se extrae una retención de 40 c. c. de orina muy purulenta. El tacto rectal percibe una próstata algo aumentada de volumen, de consistencia firme, con los caracteres de las prostatitis crónicas; sus límites no son precisos y las vesículas seminales son palpables; por encima la exploración del bajo fondo vesical es dolorosa.

Se intenta hacer un examen cistoscópico que fracasa en primer término por falta de capacidad y en segundo término porque el medio vesical no se aclara a pesar de utilizar varios litros de agua. Esto último nos hizo entrar en sospechas de la posible existencia de un divertículo.

En esas condiciones se deja al enfermo en reposo en cama con una sonda de Pezzer en permanencia y terapéutica diaria de irrigación para mejorar la vejiga. Al cabo de unos 15 días se consigue, con anestesia epidural (proc. de Cathelin 45 c. c. de novocaína al 1 %) hacer un examen endoscópico que muestra la existencia, en el bajo fondo vesical de varios orificios divertículos, 3 en el lado derecho y 1 en el lado izquierdo. Aprovechando la capacidad vesical lograda con el anestésico se hace una radiografía con líquido de contraste (ioduro de



Figura N° 1

sodio 15 %) que muestra como pueden ver los divertículos pequeños en número de 3 en el lado derecho y un divertículo gigante del lado izquierdo, cuyo volumen en la película al menos es mayor que la propia vejiga del sujeto.

El examen de urea en sangre dió 0,864 % el día 22 de noviembre.

Se resuelve, en consecuencia, intervenir, convencidos que el drenaje en permanencia que mejoró el estado genral y local había cumplido su misión y que la operación era un imperativo categórico.

Se opera el día 30 de noviembre de 1934. Operador, Dr. E. Castaño. Ayudantes, Dres. Sierra y Muñoz. Con anestesia raquídea (0,10 gr. de novocaína entre II<sup>a</sup> y III<sup>a</sup> L). Incisión mediana infraumbilical desde el pubis hasta 2 centímetros de la cicatriz umbilical. Incindidos los planos cutáneo-aponeuróticos, se rechaza el peritoneo para poner al descubierto la vejiga; incisión de este órgano

en una extensión de 6 centímetros. Encontrado el orificio del gran divertículo se lo rellena con gasa a la manera de von Lichtenberg. Este procedimiento facilita mucho la maniobra de liberación del divertículo, la que se puede llevar bien a cabo en parte por existir para-peri-cistitis. En el fondo de la pelvis, algunos raros vasos que se pudieron pinzar sin dificultad. Sección del divertículo a nivel de su anillo de la manera habitual y sutura del mismo en dos planos no perforante de catgut. Sutura en dos planos con catgut de la brecha vesical, lo suficiente para dejar pasar en grueso tubo de Perrier-Guyon. Drenaje de goma al espacio latero-

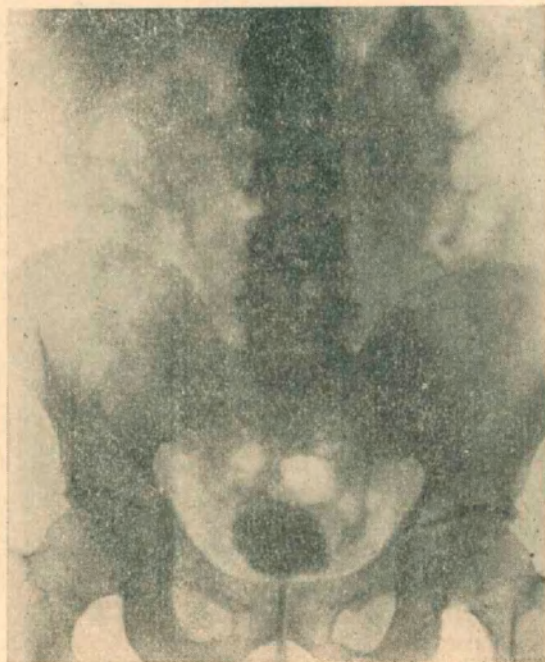


Figura Nº 2

vesical izquierdo y pequeño drenaje al Retzius. Aponeurosis y tejido celular con catgut. Crin en la piel.

El post-operatorio fué muy accidentado; la herida abdominal supuró como era de suponer, por infección del espacio latero-vesical, el estado general empeoró en sumo grado; a ello se agregó una extensa escara de la región sacra.

Durante unas cuatro semanas parecía que el enfermo no iba a arribar, pero al finalizar el primer mes, la supuración disminuye, la escara comienza a granular. Se coloca un sonda de Pezzer por la uretra, conservando unos días la derivación abdominal de la orina; se suprime luego la sonda de Pezzer abdominal dejando cicatrizar la vejiga.

A mediados del mes de febrero la escara ha cicatrizado, la vejiga está cerrada y la herida abdominal cicatrizada, pero la orina persiste purulenta.

Una cistórradiografía pone de manifiesto la existencia de un reflujo del

líquido opaco en la vía urinaria alta del lado izquierdo con dilatación del uréter y pelvis de ese lado. Interpretamos ese reflujo como secundario a la atonía del peristaltismo del uréter por el proceso inflamatorio de vecindad habido en la pelvis, o bien a una modificación del meato ureteral secundario al acto quirúrgico.

Se deja al enfermo sin sonda y se comprueba que la micción no se restablece; la temperatura se eleva y se reabre la vejiga a nivel de la herida abdominal, lo que obliga a colocar nuevamente una sonda permanente.

Se examina en los días siguientes el cuello de vejiga, buscando allí la causa de la retención urinaria y encontramos: un cuello hipertrófico con ahuecamiento

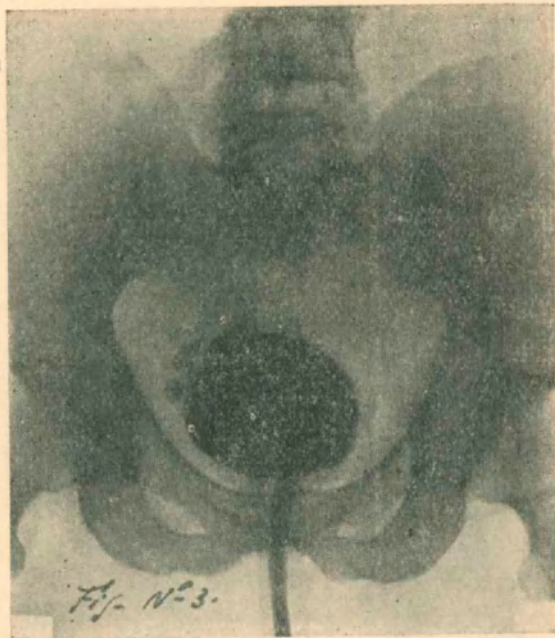

Figura N° 3

de la fosilla prostática y rigidez al solicitar del enfermo movimientos de micción.

Ello nos decide a efectuar una resección del cuello por vía alta a la manera de Marión, operación que se realiza el 10 de mayo con anestesia peridural. Resección del trayecto cutáneo vesical, avivamiento y liberación de los planos cutáneos aponeuróticos. Se incide la vejiga para obtener un campo grande y con ayuda de un separador vaginal se logra ver bien el cuello; se lo reseca circularmente en un espesor de  $\frac{1}{2}$  centímetro y un largo de 1 centímetro. Se taponaa con gasa como medida precaucional y se drena la cavidad con el doble tubo de Perrier-Guyon, habiendo previamente saturado la pared vesical en dos planos. El trozo de cuello resecaado era macroscópicamente de origen fibroso, no habiéndose llevado a cabo un estudio anatómico del mismo. El post-operatorio ha sido bueno. Se retiró el tapón de gasa a los 4 días. La cicatrización de vejiga y de la pared fué lenta. A fines de julio, al cierre del órgano es excelente, el enfermo orina espontáneamente, sin retención, con capacidad vesical disminuída por cierto.

Una nueva cistorradiografía pone de manifiesto únicamente la persistencia de los pequeños divertículos que no fueron tratados.

En enfermo es dado de alta el 14 de agosto en excelentes condiciones.

La observación clínica que terminamos de leer exige algunos comentarios y nos permite deducir algunas enseñanzas, ya que en materia de divertículos de vejiga es mucho lo que se ignora.

Debemos en primer término justificar el hecho de haber desconocido al principio la existencia de una enfermedad de cuello vesical, pero cuando nos llegó el enfermo orinaba con polaquiuria por su cistitis y era un retencionista discreto 40 c. c., pero el hallazgo de un divertículo cuyo tamaño era mayor que el del órgano al cual estaba anexo, obligaba a culpar al divertículo de esa retención; por otra parte, la imposibilidad absoluta de micción no se puso de manifiesto sino cuando creíamos al enfermo sano de su primera intervención.

La coincidencia de un divertículo de vejiga y de una enfermedad de cuello no es frecuente; entre nosotros conocemos un caso del Dr. A. Trabucco, presentado en un trabajo de "Divertículos vesicales y cuello de vejiga", y otro de los Dres. Salleras y Vilar, publicado en la revista de especialidades en 1929.

Los divertículos son conocidos desde tiempo atrás como procesos patológicos que se ponen de manifiesto ya sea a raíz de un examen o ya sea a raíz de una infección vesical; pero sobre su etiopatogenia, su manera de constituirse, su origen congénito o adquirido, estamos en la más profunda ignorancia. La enfermedad del cuello es una entidad que conocemos desde hace poco y por ello la presencia de los dos procesos no ha sido observada con tanta frecuencia.

No se puede afirmar que la enfermedad del cuello engendra uno o varios divertículos de vejiga, pero sí se puede admitir que ella tenga una ingerencia sobre esta última similar a la que provoca la hipertrofia de próstata. En este sentido, la enfermedad de Marion facilitará el aumento de tamaño del divertículo por distensión y predispone la infección del mismo ya que engendra una retención. La mejoría del tono de la vejiga en este caso se lo puede comprobar al observar las dos imágenes radiográficas. Los divertículos pequeños del lado derecho, no tratados son de un tamaño más pequeño en la segunda placa que en la primera.