

Cátedra de Clínica Quirúrgica
del Porf. Artemio Zeno. Rosario

Por el Doctor

RICARDO ERCOLE

LA LITIASIS RENO-URETERAL EN LA INFANCIA. (A PROPOSITO DE CINCO OBSERVACIONES PERSONALES)

LAS afecciones quirúrgicas de las vías urinarias en los chicos van adquiriendo importancia desde que los urólogos le prestan una mayor atención a esta edad de la vida, influenciados tal vez en parte con la práctica de la pielografía descendente, procedimiento inocuo que ha permitido demostrar alteraciones del árbol urinario que hasta hace poco pasaban desapercibidas por las dificultades que presenta la endoscopía en los niños. Una serie de procesos patológicos reno-ureterales se observan indistintamente en cualquier edad de la vida y no hay razón por la cual su demostración en los niños pueda representar una rareza. Tales las anomalías congénitas, infecciones, etcétera. La litiasis pertenece también a este grupo, ya que las mismas causas que la provocan en los adultos pueden existir también en la infancia. Por eso nos ha sorprendido el hecho de que en nuestro país sean tan escasas las observaciones publicadas y es por este motivo que nos permitimos distraer brevemente la atención de los señores miembros de esta Sociedad para presentar cinco observaciones de litiasis reno-ureteral en los niños, cuyo número consideramos importante, si tenemos en cuenta que él corresponde a un período de 6 años, sobre un total de 45 observaciones en todas las edades, lo que da un porcentaje del 13,6 % antes de los 15 años.

Hemos tratado de establecer la frecuencia de la litiasis urinaria según las edades, pero nos hemos encontrado con estadísticas contradictorias, lo que se explica seguramente por el hecho de la mayor o menor frecuencia con que los distintos observadores han tenido oportunidad de atender esta enfermedad en la infancia, además de

la influencia geográfica por todos conocida. Swift Joly, sobre un total de 197 casos de litiasis reno-ureteral atendidos en el Hospital San Peters de Londres, tienen 10 observaciones antes de los 20 años. Thomson, del Hospital de Cantón de China, sobre un total de 2.902 casos de litiasis urinaria, encuentra el 25 % en chicos menores de 10 años y el 43 % por debajo de los 20. Assendelft, sobre 630 casos observados en Rusia, da un 77 % por debajo de los 10 años. Swift Joly concluye que en los países de la Europa occidental la litiasis urinaria en la infancia es rara, mientras que en aquellos países con un standard de vida más bajo como los de Asia y Europa oriental más de la mitad de los casos ocurren en la infancia.

En nuestro país son escasas las observaciones publicadas. Se pueden citar algunos casos aislados de litiasis reno-ureteral como los de Astraldi, Allende y Serfaty, Maidagan, Barbuza, Beretervide y Pozzo, Vallino, etc. Rivarola, a propósito de la comunicación de Allende y Serfaty, relata 3 observaciones de la sala 7 del Hospital de Niños en el transcurso de más de 10 años. Astraldi hace notar que en el Servicio de Cirugía Infantil del Hospital de Clínicas sobre 25.000 niños atendidos hasta el año 1925 hay un solo caso de litiasis renal y que en el Servicio de Maraini del Hospital Rawson en el curso de 14 años ha observado un solo caso de litiasis renal en esta edad.

Otro hecho que nos ha llamado la atención es con mucho la mayor frecuencia con que se observa la litiasis vesical. Así Rivarola sobre 17 observaciones de litiasis urinaria, tiene 14 de vejiga y 3 reno-ureterales. Barbuza de Mendoza sobre 21 casos tiene 12 vesicales, 7 uretrales, uno prepucial y un solo caso de litiasis renal. Bockay, sobre 1.621 casos de litiasis urinaria, encuentra 1.150 de la vejiga. Si consideramos que prácticamente todos los cálculos vesicales en la infancia tienen un origen renal, lógico es pensar que una gran cantidad de ellos deben quedar en las vías urinarias altas y manifestarse clínicamente con esta localización. Su rareza en la práctica se debe para nosotros en que el pediatra no piensa lo suficiente en la frecuencia de esta enfermedad en la infancia, agregado al hecho de la falta muchas veces de síntomas de localización renal, revelándose recién la enfermedad cuando una hematuria o piuria intensa orientan hacia su verdadero origen. Con la vejiga sucede todo lo contrario; los síntomas vesicales son desde el principio lla-

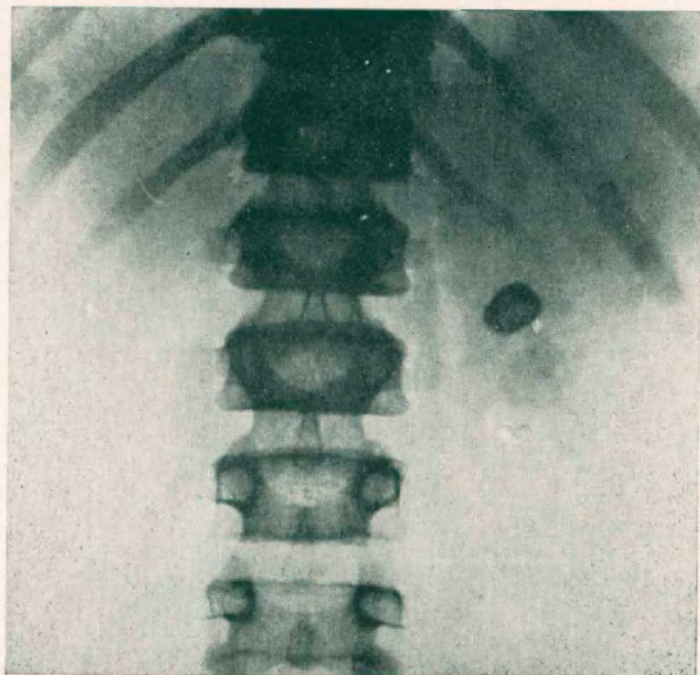
mativos y el diagnóstico se impone por sí solo. Revisando las historias clínicas de litiasis renal, fácil es demostrar como en muchos casos la sintomatología, a veces confusa, data de la infancia. Hace pocos días hemos tenido oportunidad de operar una chica de 18 años con cólicos a repetición desde la edad de 6 años y que había sido atendida repetidamente con los diagnósticos más diversos, aunque naturalmente orientados hacia el lado intestinal, hasta que una radiografía revela la verdadera naturaleza de su enfermedad. La litiasis reno-ureteral en la infancia no siempre da una sintomatología francamente renal. Es común observar dolores de tipo abdominal, a veces trastornos gastro intestinales, diarrea, etc., por lo cual estos chicos son tratados con el diagnóstico de dispepsia, gastroenteritis, etc. No es raro tampoco que cuando una piuria llama la atención del médico hacia su aparato urinario se haga el diagnóstico de pielitis sin profundizar la exploración.

Por todo ello me parece interesante, con la aportación de casos, establecer y este es el motivo fundamental de nuestra comunicación, la frecuencia con que se observa en nuestro medio la litiasis reno-ureteral en la infancia. Si ella es tan frecuente como lo hace suponer nuestra experiencia, servirá de llamado de alarma para los especialistas de niños, hacia los cuales se dirigen por lo general estos pacientes. Se podrá llegar así a un diagnóstico precoz de la enfermedad y se evitará que los enfermos concuran al especialista recién en la edad adulta, cuando el cálculo ha producido lesiones irremediables en el riñón, en cuyo caso no será posible beneficiarlo con una operación conservadora.

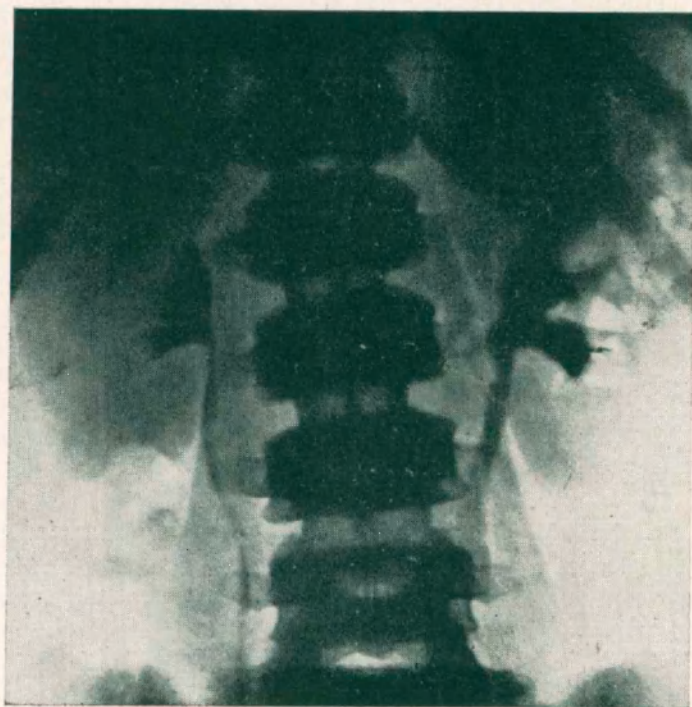
OBSERVACIONES PERSONALES.

Nº 1. — Joaquín G. 11 años. Ingresa al Servicio del Prof. Steinsleger, a quien debemos agradecer esta observación. Sufre desde hace 7 años de dolores de aparición brusca a nivel de la fosa ilíaca izquierda. No ha habido piuria ni hematuria. Una radiografía simple demuestra una sombra calcúlosa del diámetro de 5 ctvs. a nivel del riñón izquierdo. La pielografía endovenosa con Abrodil revela que el cálculo se presenta en la proyección del cáliz superior. Las cavidades renales no están dilatadas. Orinas claras, sin pus.

Operación: 5/IV/35. — Dr. Ercole con ayuda del Dr. Lops Cuneo. Incisión de Ekehorn. Discreto proceso de perinefritis crónica. Pielotomía posterior, extrayéndose con facilidad el cálculo, que es del tamaño de un garbanzo. El postoperatorio fué normal. El cálculo está constituido por oxalato de calcio.

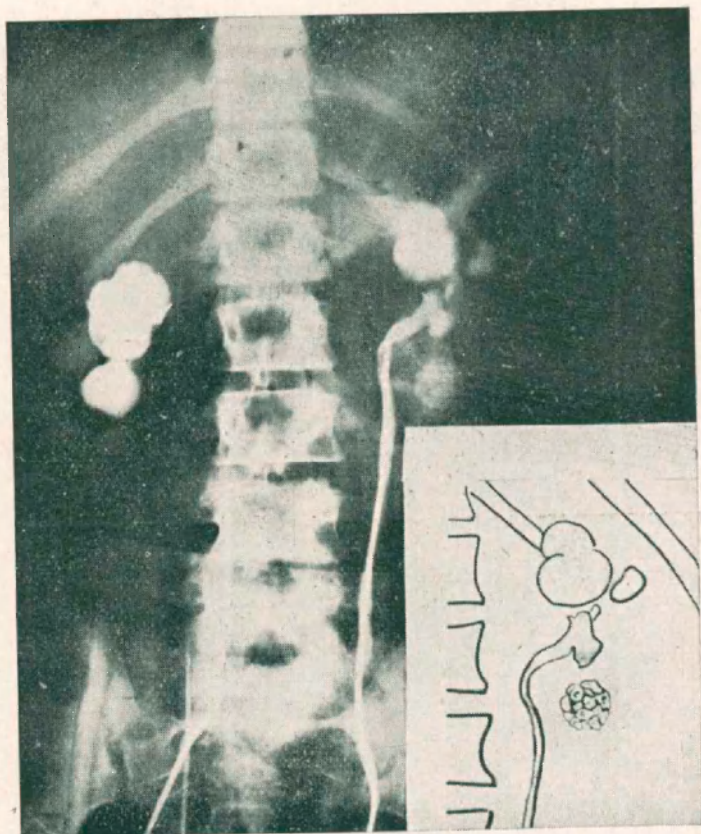


Observación N° 1
Radiografía simple.



Observación N° 1
Pielografía endovenosa.

Nº 2. — Ana U. 13 años. Sufre desde hace 2 años intermitentemente dolores lumbares de ambos lados, que coinciden con una coloración rojiza de sus orinas. Suele tener temperatura y en alguna ocasión trastornos intestinales con vómitos y diarrea. Una radiografía revela una sombra calculosa a nivel de la pelvis renal izquierda y un grupo de pequeños cálculos facetados en pleno parénquima. Una pielografía endovenosa con Uroselectan dibuja las cavidades izquierdas dilatadas, sin visualizar el riñón derecho. Una pielografía, previo cateterismo

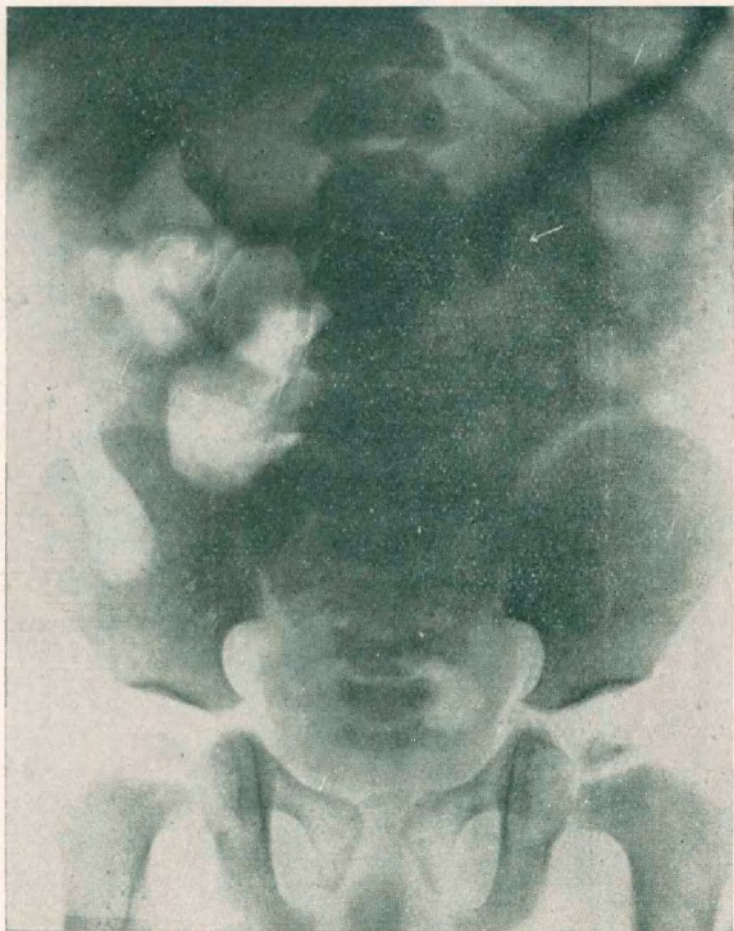

Observación Nº 2
Pielografía ascendente.

revela del lado derecho una hidronefrosis, que se supone congénita, con insuficiencia de dicho riñón. Se decide operar primeramente su riñón izquierdo.

Operación: 8/VIII/930. — Dr. Ercole. Anestesia paravertebral, terminándose con éter. Incisión de Israel. Riñón grande, con intenso proceso de perinefritis crónica. Pielolitotomía. Post-operatorio normal. El cálculo de la pelvis es de constitución fosfática y los del cáliz, oxálica. Al año siguiente y como la enferma continuara con intensos dolores del lado derecho se efectúa una nefrectomía, constatándose un riñón hidronefrótico con destrucción total del parénquima.

Nº 3. — Eladio M. 2 años. Ingresa al Servicio del Prof. Muniagurria a quien debemos agradecer esta observación. Hace 10 meses se enferma bruscamente con fiebre, vómitos y diarrea, haciéndose el diagnóstico de toxicosis, mejorando después de una semana. Desde entonces tiene intermitentemente fiebre irregular sobre todo por las noches, por cuyo motivo se le efectúa un examen de orina



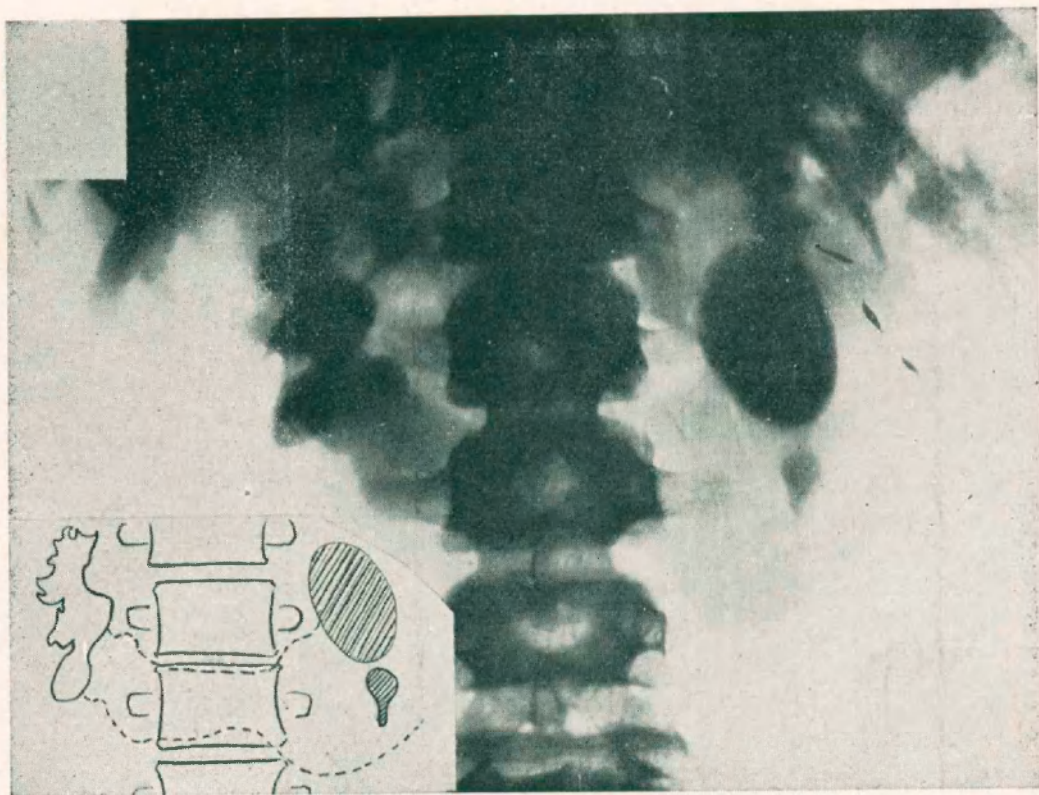
Observación Nº 3
Pielografía endovenosa.

que revela abundante pus. Con el diagnóstico de pielitis es tratado hasta la fecha. Una radiografía demuestra una sombra calcúlosa del diámetro de una moneda de 5 cts. que parece corresponder a la extremidad superior del uréter izquierdo. Una pielografía endovenosa con Abrodil dibuja las cavidades renales derechas de aspecto normal y visualiza muy mal las del lado izquierdo. El cálculo corresponde al cuello de la pelvis.

Operación: 13/XII/934. — Dr. Ercole con la ayuda del Dr. Santanelli. Incisión de Israel. El cálculo que está enclavado en el cuello de la pelvis se extrae

al través de una pequeña incisión a dicho nivel. Cierre por planos con drenaje. Post-operatorio normal. El cálculo es de constitución fosfática. Hemos continuado la observación del enfermito hasta la fecha. No ha vuelto a tener temperatura, sus orinas son claras.

Nº 4. — Santiago B. 12 años. Ingresa al Instituto porque desde hace 8 meses le han notado sus orinas francamente piúricas. En una ocasión tuvo un



Observación N.º 4

Pielografía endovenosa. Riñón en herradura a concavidad superior.

dolor lumbar izquierdo. Una radiografía simple demuestra un cálculo del tamaño de una nuez y otro más pequeño que corresponden al riñón izquierdo. Pielografía endovenosa con Abrodil: cavidades renales derechas discretamente dilatadas, las izquierdas no se visualizan (hasta una hora después de la inyección). Se dibuja sin embargo un istmo de parénquima que reúne los polos inferiores de ambos riñones. Se trata evidentemente de un riñón en herradura a concavidad superior.

Operación: 19/VII/935. — Dr. Ercole con ayuda del Dr. Cames. Eternarcosis. Incisión de Ekehorn. Riñón deformado con sus cavidades muy dilatadas en cuyo interior se palpan los cálculos y con falta casi total de parénquima con-

servado. Su polo inferior se prolonga hacia la línea media con el riñón del lado derecho por un istmo estrecho. Pedículo renal bien implantado. El uréter pasa por delante del istmo. Se secciona la zona de separación de ambos riñones y se sutura el sitio de la sección con puntos separados de catgut. Nefrectomía. Postoperatorio normal.

Nc 5. — Cándida G. 14 años. Dilatación quística de extremo inferior de uréter y litiasis concomitante. Se publica por separado.

BIBLIOGRAFIA

- 1.—*Allende y Serfaty*: "Sobre dos casos de litiasis urinaria en la infancia". Boletines de la Soc. de Cirugía de Bs. As. T. VIII 1924, pág. 377.
- 2.—*Astraldu A.*: "Sobre un caso de litiasis renal en un niño de 4 años". La Semana Médica 1925, T. K pág. 1241.
- 3.—*Barbazza*: "Litiasis urinaria en la infancia". La Semana Médica 1929, T. II pág. 639.
- 4.—*Beer y Hyman*: "Urologie infantile". Editores: Gauthier Villars. París 1935.
- 5.—*Beretervide y Pozzo*: "Pionefrosis calculosa en un niño de 9 años". Revista de la Asociación Médica Argentina.
- 6.—*Gálvez I.*: "Litiasis vesical infantil". Revista Argentina de Urología T. III 1934, pág. 197.
- 7.—*Kretschmer G. L.*: "Diseases of the urinary tract in infancy and childhood". Surgery, Gynecology and Obstetrics. T. LIII 1931, pág. 129.
- 8.—*Maidagan J. M.*: "Litiasis urinaria en la infancia". Revista Médica de Rosario 1918, pág. 273.
- 9.—*Schiavone G. A.*: "Cálculo vesical en un niño de 10 años. La litiasis urinaria en la infancia". Archivos Argentinos de Pediatría, T. IV, 1933, pág. 41.
- 10.—*Swift Joly J.*: "Stone and calculous disease of the urinary organs". Editores: William Heinemann Ltd. Londres 1929.
- 11.—*Thomson J. O.*: "Urinary calculous at the Canton Hospital, Canton, China". Surgery, Gynecology and Obstetrics. T. XXXII 1921, pág. 44.
- 12.—*Vallino M. T.*: "Hematuria como único síntoma de litiasis renal". La Semana Médica 1926, T. II, pág. 830.
- 13.—*Winsbury White*: "Stone in the urinary tract". Editores: J. y A. Churchill. Londres 1929.

das pasa de la docena (Montenegro, Bengolea y Castaño, Ahumada y Fernández Aguirre, Matta y Bacigalupo, Astraldi, Castaño, Landívar y Dotta, Cataldi, Salleras y Di Lella, Von der Becke) y no hay dudas que en la práctica todos los especialistas han tenido oportunidad de observar algún caso de esta curiosa enfermedad. Nosotros mismos tenemos actualmente en tratamiento un enfermo

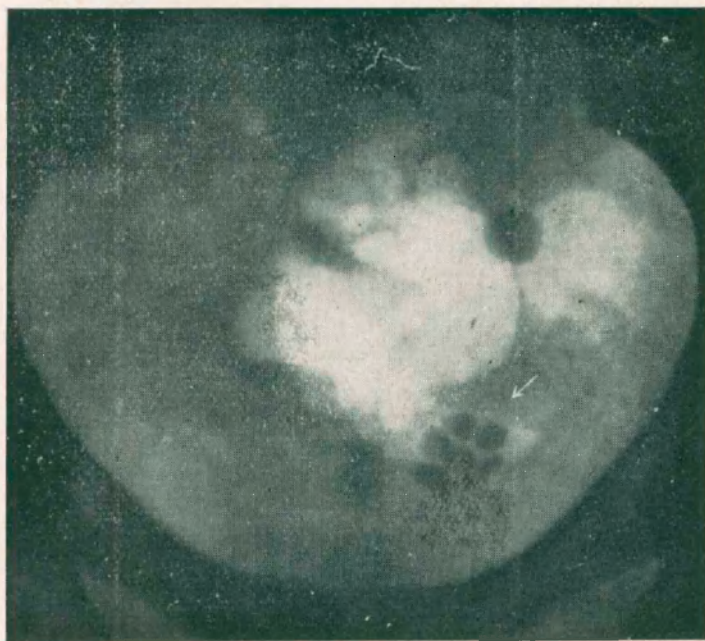


Figura 2

Se visualizan 6 cálculos facetados que corresponden a la dilatación quística.

(Obs. N° 1).

con una dilatación quística bilateral, fruto también de una exploración endoscópica por motivos banales.

Presentamos estas dos observaciones por la coincidencia de cálculos dentro mismo de la dilatación quística. Si bien es una complicación que ha sido observada algunas veces, como en los casos referidos por Pasteau, Casper, Rafin, Codman, Akerlend, Barbosa de Barros, Ottow, Rao, etc., no es lo común en la enfermedad que tratamos. En nuestro país no ha sido relatada ninguna observación de esta índole.