

Comunicación de casos

Case reports

CALCULO CORALIFORME GIGANTE EN PACIENTE CON RIÑÓN UNICO

GIANT STAGHORN CALCULI IN PATIENT WITH SOLITARY KIDNEY

Dres. Rubinstein, I.; Cavalcanti, A. G.; Accioly, P. M.; Rodríguez, H. C.

RESUMEN: *Cálculos renales que pesen mas de 100 g son raros, porque en general se registra pérdida de la función renal antes de alcanzar esas proporciones. Los autores relatan un cálculo renal coraliforme gigante, que pesa 850 g, en paciente con riñón único y discuten las opciones terapéuticas en esos casos.*

(Rev. Arg. de Urol., Vol. 64, N° 4, Pág. 202, 1999)

Palabras clave: Cálculos renales; Coraliforme; Gigante.

SUMMARY: *Renal calculi weighing more than 100 g are rare, since most stones cause arrest of renal function before they reach such proportions. The authors reports a giant renal calculus weighing 850 g in patient with solitary kidney and discussed about the therapeutic options in these cases.*

(Rev. Arg. de Urol., Vol. 64, N° 4, Pág. 202, 1999)

Key words: Renal calculi; Staghorn; Giant.

INTRODUCCION

Se definen como cálculos coraliformes a aquellos que ocupan la mayor parte del sistema colector renal. La mayoría de las veces están compuestos por estruvita (fosfato amoníaco-magnesiano) con proporciones variadas de calcio.⁽¹⁾ Cálculos renales que pesen más de 100 g son raros, porque en general se registra pérdida de la

función renal antes de alcanzar esas proporciones.⁽²⁾ Los autores presentan un caso de cálculo coraliforme gigante de 22 cm en riñón único.

CASO CLINICO

Paciente masculino, 44 años, con queja de dolor abdominal en flanco derecho y episodios intermitentes de

Hospital Universitario Pedro Ernesto, Universidade do Estado do Rio de Janeiro
Av. Nossa Senhora de Copacabana, 1066 - 1109/1110
CEP: 22060000 - Rio de Janeiro - RJ - Brasil
Telefax: 55 21 5210893

hematuria hace cerca de 2 años. Al examen físico presentaba buen estado general, mucosas pálidas (+/4+). La palpación abdominal presentó tumoración en flanco derecho que se extendía debajo del reborde costal hasta fosa ilíaca. Esta tumoración era indolora y de consistencia pétreo. Exámenes de laboratorio presentaban hematócrito de 35%, Hg de 11,8 mg/dl, creatinina de 3.5 mg/ml y urea de 80 mg/ml. El cultivo de orina mostró crecimiento de *E. coli*, con cantidad superior a 100.000 UFC. La radiografía simple de abdomen reveló imagen radiopaca en topografía de riñón derecho que diseñaba el sistema colector renal, con cerca de 22 cm en su mayor diámetro (Figura 1). La ultrasonografía de vías urinarias confirmó la presencia de un cálculo renal coraliforme de grandes proporciones a la derecha y mostró agenesia renal izquierda. La cintigrafía renal confirmó agenesia renal izquierda.

El paciente fue sometido a nefrolitotomía anatómica con enfriamiento, sin pinzamiento de la arteria renal. En el procedimiento fue retirado un cálculo grande coraliforme de 22 cm en su mayor diámetro y de 850 g de peso. (Figura 2) El paciente evolucionó satisfactoriamente en

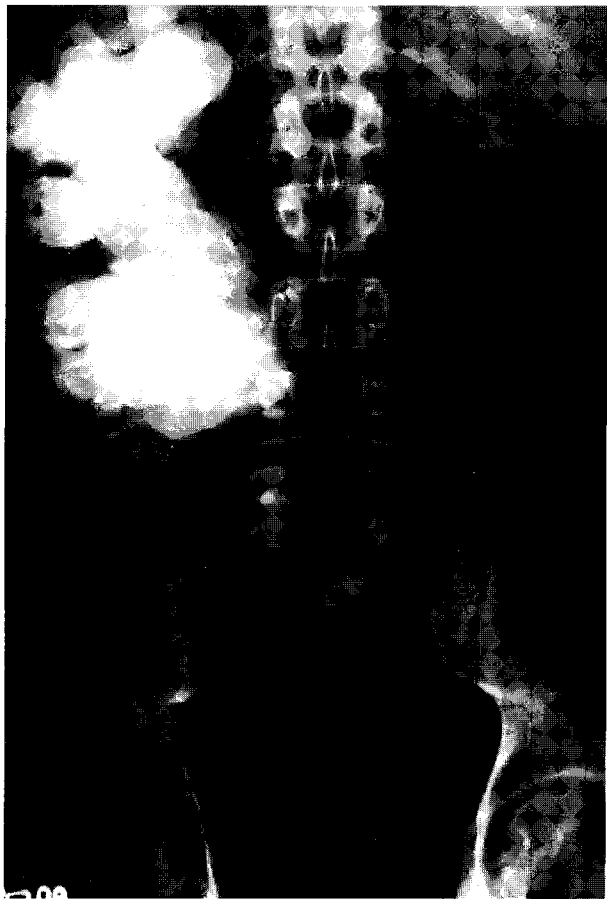


Figura 1: Radiografía simple de abdomen: imagen radiopaca en topografía de riñón derecho que diseñaba el sistema colector renal

el postoperatorio. La pielografía anterógrada realizada por nefrostomía mostró pelvis renal dilatada, con eliminación adecuada del contraste y ausencia de cálculos residuales.

En control, después de 8 meses, los exámenes de laboratorio mostraron mejoría de la función renal con creatinina sérica de 2.1 mg/ml y cultivo de orina negativa.

DISCUSION

En el momento, el tratamiento de los cálculos coraliformes tiene las siguientes opciones terapéuticas: cirugía abierta, nefrolitotripsia percutánea, litotripsia extracorpórea (monoterapia) y la asociación de la litotripsia percutánea y extracorpórea. Todas las alternativas pueden presentar buenos resultados terapéuticos cuando son bien indicadas. De una forma general la nefrolitotripsia percutánea seguida de litotripsia extracorpórea o de un nuevo procedimiento percutáneo sería el procedimiento de elección en la mayoría de los pacientes con cálculo coraliforme.⁽³⁾ La terapia combinada puede ser utiliza-



Figura 2: Cálculo coraliforme grande de 22 cm en su mayor diámetro y de 850 g de peso.

da con eficiencia, incluso en pacientes con riñón único o enfermedad renal importante en el riñón contralateral.⁽⁴⁾

Cuando, por las dimensiones del cálculo o por las características anatómicas del sistema colector podemos suponer que la retirada del cálculo no será efectiva después de un número razonable de sesiones de nefrolitotripsia percutánea o litotripsia extracorpórea, la cirugía abierta, nefrolitotomía anatómica, tiene su indicación.⁽⁵⁾

En el caso presentado tenemos un cálculo que ocupa todo el sistema colector, con dimensiones raras veces observadas en la práctica diaria. El compromiso renal de esta magnitud casi siempre llevará a un daño renal definitivo y en general estos pacientes necesitarían nefrectomía. Sin embargo, cuando hay un compromiso renal contralateral es necesario un abordaje quirúrgico pretendiendo la preservación de la función renal del riñón remanente.

Normalmente durante la realización de la nefrolitotomía anatómica se realiza un enfriamiento renal y un pinzamiento temporal de la arteria renal antes de la abertura del parénquima renal para minimizar la pérdida sanguínea. En el abordaje quirúrgico de este caso optamos por la disección cuidadosa del pedículo renal con aislamiento de la arteria renal, sin su pinzamiento, realizando apenas el enfriamiento local. Esta opción fue escogida porque en virtud del tamaño y la complejidad del cálculo, el tiempo necesario para su retirada sería prolongado, y la interrupción del flujo sanguíneo en este período podría llevar a un daño renal definitivo. El pinzamiento se realizaría sólo en caso de que hubiera pérdida sanguínea importante con inestabilidad hemodinámica del paciente, lo que no ocurrió.

CONCLUSION

La cirugía abierta para el tratamiento de los cálculos coraliformes renales tiene su indicación en cálculos de grandes dimensiones, cuando no es posible la remoción completa del cálculo con la terapia combinada de nefrolitotripsia percutánea y litotripsia extracorpórea.

Cuando tratamos pacientes portadores de riñón único comprometidos con enfermedad litiasica, el trata-

miento debe ser efectuado con técnica adecuada procurando la preservación de parénquima renal viable. En los casos más complejos como el presente, la cirugía puede ser realizada apenas en forma simple con enfriamiento local, sin el pinzamiento previo del pedículo renal para que sea evitada una isquemia renal prolongada. De esta forma, en estos pacientes la cirugía puede llevar a una recuperación de la función renal así sea parcial, retardando o evitando el desarrollo de insuficiencia renal.

BIBLIOGRAFIA

1. Rous, S. R.; Tuner, W. R.: Retrospective study of 95 patients with staghorn disease. *J. Urol.*, 118:902, 1977.
2. Mahant, T. S.; Merwaha, D. C.; Gupta, R. R.; Kapoor, S.: Giant renal calculus. *Br. J. Urol.*, 59:95, 1987.
3. Rassuvaider, J.; Gumpinger, R.; Miller, K.; Hlzermann, F.; Eiswenberg, G. F.: Multinodal treatment of complicated renal stone disease. *Eur. Urol.*, 12: 994, 1986.
4. Stroom, S. B.; Geising, M. A.: Combination therapy for staghorn calculi in solitary kidneys. Functional results in long term follow up. *J. Urol.*, 149 (3): 449, 1993.
5. Novick, A. C.; Stroom, S. B.: Surgery of the kidney. En: Walsh, P. C.; Retik, A. B.; Stamey, T. A.; Vaughan, E. D. (ed). *Campbell's Urology*. WB Saunders Company, P: 2413, 1992.

COMENTARIO EDITORIAL

Los autores comunican un caso de litiasis coraliforme gigante en un monorroño, resuelta mediante un nefrolitotomía con enfriamiento, pero sin clampeo pedicular.

Esta conducta resultó sin dudas la más adecuada para extraer semejante cálculo, que por sus dimensiones está absolutamente fuera del alcance de cualquiera de las modalidades de litotricias.

El caso presentado viene a reafirmar la vigencia de la cirugía tradicional, pues siempre existirán situaciones, si bien infrecuentes, donde sólo el bisturí tiene cabida.

Dr. Carlos Acosta Güemes

Miembro del Consejo Editorial Nacional