

EVALUACIÓN DEL SISTEMA VASCULAR PENIANO CON ECODOPPLER EN HOMBRES CON DISFUNCIÓN ERÉCTIL

EVALUATION OF PENILE VASCULAR SYSTEM WITH COLOR ECODOPPLER IN MEN WITH ERECTILE DYSFUNCTION

Dres. Atchabahian, P.*; Galante, A.**; Rodríguez, A.***; Souto, N. N.**

RESUMEN: Se estudiaron por medio de ecodoppler color a 40 hombres impotentes, con o sin factores de riesgo vascular como antecedentes de su disfunción eréctil.

El estudio fue realizado con el pene en estado de flaccidez en escala de grises para la detección de anomalías estructurales, y postinyección de drogas vasoactivas (Alprostadil 10 microgramos) a los 5, 15 y 25 minutos.

En todos los casos fueron medidas las velocidades de pico sistólico, velocidades de fin de diástole y el calibre arterial. La medición fue hecha sobre la arteria cavernosa derecha o izquierda, tomando en cuenta el mejor resultado. Observamos que en estado de flaccidez no se pueden obtener datos suficientes para establecer un diagnóstico correcto. En cambio, a los 15 minutos obtuvimos datos suficientes para determinar patrones morfológicos y hemodinámicos de la arteria cavernosa como para realizar diagnóstico de impotencia vasculogénica.

(Rev. Arg. de Urol., Vol. 65, N° 2, Pág. 58, 2000)

Palabras clave: Ecografía; Doppler; Color; Agentes vasodilatadores; Uso diagnóstico; Erección peneana; Drogas; Efecto.

SUMMARY: Forty impotent men with or without vascular risk factor as antecedent for their erectile dysfunction, were studied with color ecodoppler.

The studied was made in baseline and post-injection of 10 micrograms of Alprostadil, after 5, 15 and 25 minutes.

In all cases, it was evaluated the peak systolic velocity, the end diastolic velocity and arterial diameter. The measurement was made in both left and right cavernous arteries, taking the best result.

We realized that in baseline there are enough basis for a right diagnosis. Nevertheless, enough basis were found 15 minutes post-injection to determine morphological and hemodynamic patterns of the cavernous arteries.

(Rev. Arg. de Urol., Vol. 65, N° 2, Pág. 58, 2000)

Key words: Ultrasonography; Doppler; Color; Vasodilator agents; Diagnostic use; Penile erection; Drugs; Effect.

*Médico Urólogo. Cazadores 1987 3ºA, Buenos Aires, Argentina. Tel.: 4787-4177 / Fax 4784-9111.

Laboratorio Vascular *Jefe de Residentes de Urología del Hospital Gral. de Agudos "Cosme Argerich".

Av. Almirante Brown 240, Buenos Aires, Argentina. Tel. 4362-5555/5811

OBJETIVO

Evaluar la morfología y la hemodinamia de las arterias cavernosas del pene por ecodoppler color en hombres con disyunción eréctil (DE) de causa orgánica, y así optimizar la medición de las distintas velocidades en pacientes con DE de distintas etiologías.

INTRODUCCIÓN

La imagen doppler color ha dotado a la ecografía de la oportunidad de desempeñar un papel destacado en la evaluación vascular de la DE, constituyéndose en una importante herramienta diagnóstica no invasiva para estudiar la morfología, el calibre y el flujo en las arterias penianas.

La DE tiene una alta prevalencia y resulta de una amplia variedad de etiologías, incluyendo anomalías psicológicas, endocrinas, farmacológicas, neurológicas y vasculares, siendo estas últimas las más frecuentes.

El aporte arterial del pene parte de la arteria pudenda interna a través de la arteria peniana. Esta se divide en la arteria cavernosa, que irriga los cuerpos cavernosos y sus espacios sinusoidales, y en la arteria dorsal que irriga la piel, los tejidos subcutáneos y el glande.

A medida que progresa la distensión de los sinusoides, los canales venosos eferentes son comprimidos contra la resistencia de la túnica albugínea. Esta obstrucción al retorno venoso permite que las presiones intracavernosas superen la presión arterial y que se produzca rigidez peniana. Este mecanismo constituye la base para entender la hemodinamia normal y anormal visualizada en el examen doppler.

En estado de flaccidez, la resistencia intracavernosa arteriolar es alta y el flujo sanguíneo está dirigido fundamentalmente a las arterias dorsales^(1,16). El flujo en la arteria cavernosa puede ser difícil de detectar, y las ondas del espectro revelan velocidades sistólicas bajas y flujo diastólico amortiguado^(1,16), esto constituye la base para la indicación del estudio bajo la acción de drogas vasoactivas. Con el inicio de la cascada eréctil mediante impulsos nerviosos o inyección de agentes vasoactivos, hay un marcado aumento del flujo dentro de los cuerpos cavernosos y de las arterias cavernosas debido a la relajación del músculo liso cavernoso. Esto produce una elevación en las velocidades y el flujo sanguíneo tanto sistólicos como diastólicos^(1,16). A medida que el flujo arterial produce expansión sinusoidal, aumentan las presiones intracavernosas y la dificultad al retorno venoso. La onda de la arteria cavernosa reflejará estos cambios con un estrechamiento de la sístole y una disminución del flujo y la velocidad diastólica. Mayores aumentos de la presión intracavernosa resultarán en una velocidad sistólica máxima y en una pérdida del flujo diastólico. A medida que la presión intracavernosa continúa eleván-

dose, la onda de la arteria cavernosa mostrará un marcado estrechamiento de la sístole y disminución de la velocidad pico sistólica^(1,16).

A partir de que las presiones intracavernosas alcanzan el máximo, el flujo en la arteria cavernosa resulta difícil de detectar^(1,16).

Nuestro estudio evalúa la morfología y la hemodinamia de las arterias cavernosas por ecodoppler color en hombres con DE de causa orgánica, en búsqueda de parámetros de diagnóstico diferencial para las distintas etiologías.

MATERIAL Y MÉTODOS

Fueron evaluados 40 pacientes cuya edad promedio fue de 61,5 años (38 a 85 años), que consultaron por DE. Se realizó ecodoppler color bajo la acción de drogas vasoactivas (10 microgramos de Alprostadil por vía intracavernosa) y se efectuaron mediciones del calibre arterial, velocidades de pico sistólico y velocidades de fin de diástole, tanto en estado basal de flaccidez peniana, como a los 5, 15 y 25 minutos postinyección de la droga vasoactiva.

Dicho estudio fue llevado a cabo con un equipo de ecografía con doppler color Aloka 2000, con transductor lineal de 5 MHz.; cabe aclarar que una función específica del equipo nos permitió elevar el rango de frecuencia a 7.5 MHz.

Incidimos con el transductor sobre la cara ventral del pene en todos los pacientes, obteniéndose imágenes longitudinales y transversales. Las mediciones doppler las realizamos cerca de la base del pene, donde la angulación de los vasos proporciona una incidencia del ultrasonido menor de 60° para maximizar la exactitud.

El calibre de la arteria cavernosa fue medido en estado basal y a los 5 minutos postinyección. El flujo fue medido en todos los tiempos enunciados anteriormente. No hicimos diferencia entre la arteria cavernosa derecha e izquierda; medimos ambas, y tuvimos en cuenta el mejor valor comparado con el normal; consideramos normal una velocidad de pico sistólico (VPS) igual o mayor a 30 cm/seg. y una velocidad de fin de diástole (VFD) igual o menor a 5 cm/seg.

Utilizamos imagen color para visualizar ambas arterias cavernosas y posibles anomalías arteriales o variantes. Además de la inspección visual, obtenemos las ondas espectrales de las arterias cavernosas.

Los antecedentes clínicos de los pacientes evaluados con disyunción sexual eréctil, fueron en orden de frecuencia: hipertensión arterial, hipertrofia prostática benigna, tabaquismo, diabetes, hipercolesterolemia, cáncer de próstata, y depresión endógena, alcoholismo y cirrosis. En el examen físico de todos los pacientes los pulsos femorales estaban presentes.

Se analizaron también los valores de las distintas velocidades postinyección de drogas vasoactivas de los pacientes, según la etiología de su DE.

Los medicamentos que recibían estos pacientes eran: antihipertensivos, hipocolesterolémicos, antiandrógenos, inhibidores de la 5 α -reductasa, hipoglucemiantes orales, insulina, antidepresivos y antiarrítmicos.

RESULTADOS

La ecoestructura del pene en escalas de grises fue normal en todos los casos.

Las mediciones con doppler color postinyección de drogas vasoactivas fueron las siguientes:

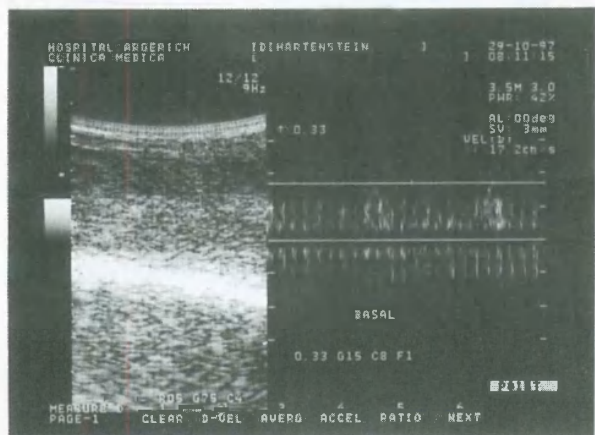
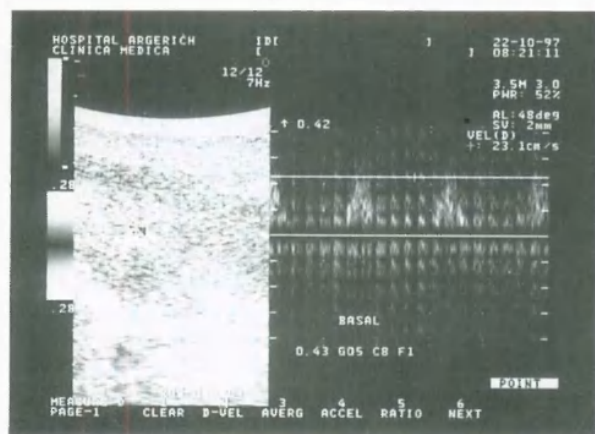


Figura 1: Registros de Eco-doppler color en estado basal de flaccidez peneana.

A los 5 minutos postinyección:

- El calibre arterial en el 30% (12 pacientes) no fue medible. En el resto, el promedio del diámetro medido fue de 6.25 mm. rango (0.11 a 12.4 mm.).
- El promedio de las VPS de todos los pacientes, fue de 38 cm/seg. rango (15 a 60 cm/seg.).
- El promedio de las VPS de todos los pacientes fue de 11 cm/seg. rango (0 a 22 cm/seg.). (Figura 2).

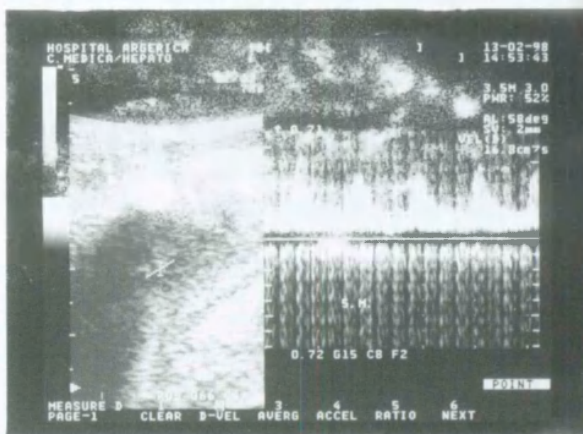

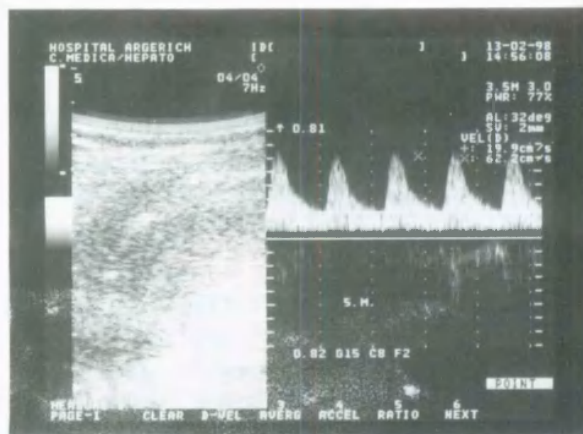


Figura 2: Registro de Eco-doppler color a los 5 minutos postinyección de drogas vasoactivas.

A los 15 minutos postinyección:

- El promedio de las VPS de todos los pacientes, fue de 75 cm/seg. rango (25 a 125 cm/seg.).
- El promedio de las VFD de todos los pacientes, fue de 7 cm/seg. rango (0 a 14 cm/seg.) (Figura 3).

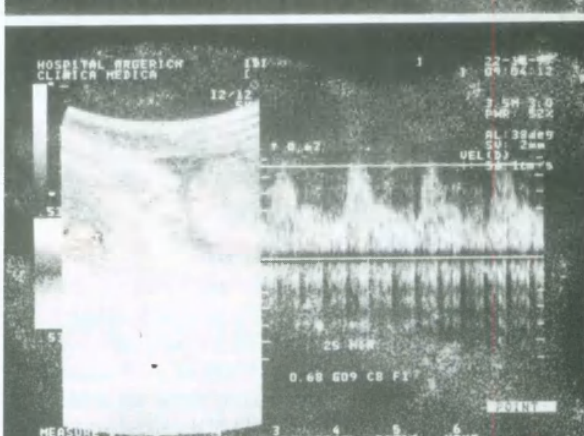
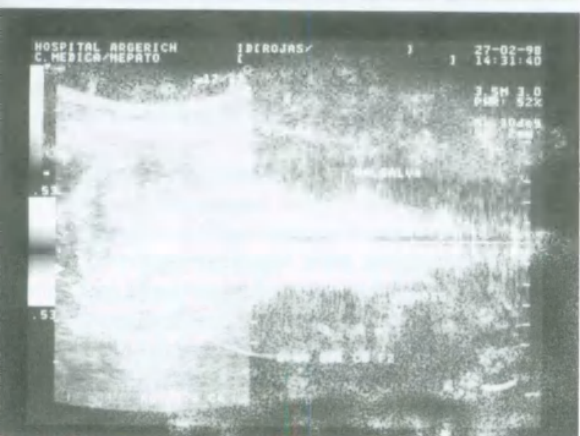
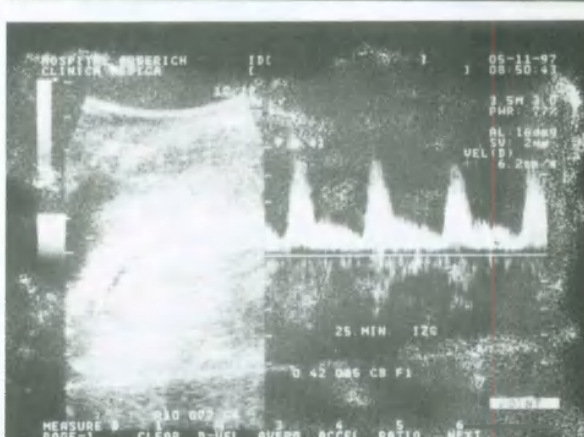
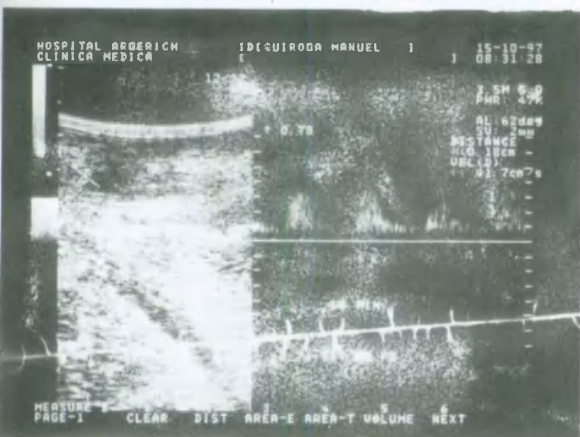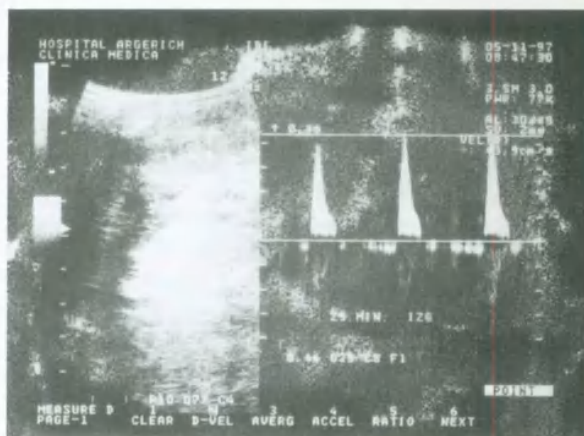
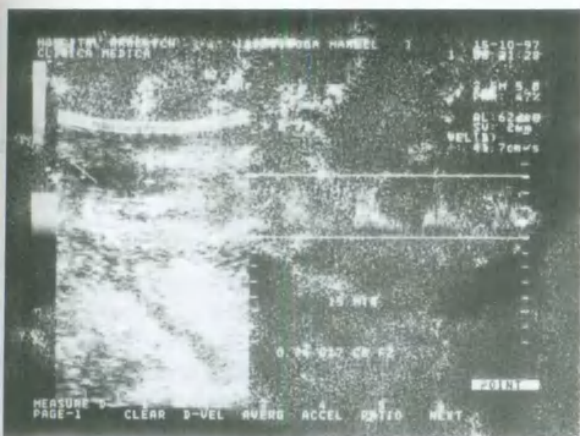


Figura 3: Registro de Eco-doppler color a los 15 minutos postinyección de drogas vasoactivas.

Figura 4: Registro de Eco-doppler color a los 25 minutos postinyección de drogas vasoactivas.

A los 25 minutos postinyección:

El promedio de las VPS de todos los pacientes fue de 46 cm/seg. rango (24 a 68 cm/seg.).

El promedio de las VFD de todos los pacientes fue de 12 cm/seg. rango (0 a 24 cm/seg.). (Figura 4).

Según la etiología de su DE, fueron considerados el mejor valor de la VPS y la VFD postinyección de drogas vasoactivas de cada paciente según la etiología de la DE, y se obtuvieron los siguientes valores promedio:

- **Hipertensión Arterial:** VPS 26,5 cm/seg.
rango (15–38 cm/seg.)
VFD 17 cm/seg.
rango (10–24 cm/seg.)
- **Hipertrofia Prostática Benigna:** VPS 30 cm/seg.
rango (25–35 cm/seg.)
VFD 13 cm/seg.
rango (8–18 cm/seg.)
- **Tabaquismo:** VPS 27,5 cm/seg.
rango (24–31 cm/seg.)
VFD 14,5 cm/seg.
rango (10–19 cm/seg.)
- **Diabetes:** VPS 75 cm/seg.
rango (25–125 cm/seg.)
VFD 17 cm/seg.
rango (12–22 cm/seg.)
- **Hipercolesterolemia:** VPS 40 cm/seg.
rango (30–50 cm/seg.)
VFD 13 cm/seg.
rango (7–19 cm/seg.)
- **Cáncer de próstata:** VPS 59 cm/seg.
rango (50–68 cm/seg.)
VFD 5 cm/seg.
rango (0–10 cm/seg.)
- **Depresión endógena:** VPS 40 cm/seg.
rango (31–49 cm/seg.)
VFD 5,5 cm/seg.
rango (0–11 cm/seg.)
- **Alcoholismo y cirrosis:** VPS 40 cm/seg.
rango (33–47 cm/seg.)
VFD 9,5 cm/seg.
rango (5–14 cm/seg.)

DISCUSIÓN

Numerosos trabajos sugieren que la medición de la VPS cavernosa puede ser de gran utilidad en la evaluación vascular de pacientes con DE^(3,4,6,7,9,10,12,13,18,20,23).

Basándose en criterios de VPS en la arteria cavernosa, la imagen doppler ha mostrado tener sensibilidad y especificidad del 90 a 95% para enfermedad arterial determinada por angiografía⁽¹⁶⁾.

En general, se acepta que la VPS en la arteria cavernosa debe superar los 30 cm/seg. en pacientes normales luego de la inyección de drogas vasoactivas^(11,14).

Pacientes con enfermedad arterial comprobada mediante angiografía, generalmente presentan VPS inferior a 25 cm/seg.^(11,16,20).

Valores de VPS entre 25 y 30 cm/seg. son indeterminados, y deberán evaluarse otros signos secundarios de insuficiencia arterial. Estos incluyen asimetrías en las velocidades sistólicas entre las arterias cavernosas supe-

riores a 10 cm/seg., dilataciones de la arteria cavernosa inferiores al 75% (representan estenosis focales, oclusión o flujo arterial retrógrado y perfiles espectrales amortiguados).

Es importante aclarar que las VPS pueden variar en pacientes normales de acuerdo con su edad, por ejemplo, según un estudio de *Broderick y cols.*, sujetos de 20 a 29 años tienen una VPS promedio de 53,7 cm/seg. y sujetos de 70 a 79 años, VPS promedio de 32,9 cm/seg. En nuestro estudio tuvimos un caso donde la VPS fue de 125 cm/seg. a los 15 minutos postinyección de droga vasoactiva; por lo tanto, de acuerdo con lo antes mencionado podemos inferir que se trata de un paciente con alguna patología de origen vascular que eleva el rango promedio normal de la VPS, o que, por el contrario, sea un error en la medición sobre la arteria cavernosa.

Hallamos valores de VPS mayores a los referidos por otros autores, desconociendo el motivo^(1,16,20).

Las imágenes en color facilitan la colocación precisa del cursor y la exacta corrección del ángulo, los cuales son cruciales para conseguir datos fieles sobre las velocidades.

Los estudios iniciales de doppler color hacían énfasis en la necesidad de recolectar los datos del espectro en los 3 a 5 minutos inmediatos tras la administración de agentes vasoactivos intracavernosos. Dado que el 25% de los hombres no alcanzan su respuesta máxima hasta pasados los 15 a 20 minutos de la aplicación de la droga vasoactiva^(20,21), es aconsejable evaluar a los pacientes luego de transcurrido este tiempo.

La apariencia ecográfica de los cuerpos cavernosos es la de ecos de bajo nivel, homogéneos, rodeados por la túnica albugínea y el septo de la línea media que son ecogénicos. La arteria cavernosa la ubicamos por su pared ecogénica y su constante localización paramedial. Más comúnmente se observan comunicaciones arteriales entre las arterias dorsales y cavernosas. Estos vasos perforantes cavernosos se hallan con la misma frecuencia en sujetos normales y en pacientes con insuficiencia arterial. Puede existir también comunicación entre el cuerpo esponjoso y cavernoso. Estos vasos esponjosos son encontrados más frecuentemente en pacientes con enfermedad arterial y pueden representar vías colaterales.

La incompetencia venosa o el fracaso veno-oclusivo puede representar la forma más común de DE de causa vascular, y ésta presenta una elevada VPS, con baja presión intracavernosa y aumento de la VFD. La indemnidad del sistema córpore-oclusivo está inferida por una VFD normal.

Como se dijo, durante la respuesta normal a la vasodilatación, hay un aumento inicial en el flujo arterial a los sinusoides cavernosos, y una disminución en el retorno venoso desde los mismos. Las ondas espectrales durante la transición revelaron aumento del flujo diastólico y de las velocidades diastólicas finales. La determinación de la velocidad diastólica no debe tener lugar hasta que el paciente haya alcanzado la respuesta máxima a los agentes vasoactivos. Además, el mecanismo

veno-oclusivo de la erección, requiere un aporte arterial adecuado para producir adecuada distensión. Por ello, la evaluación mediante imagen de pacientes con sospecha de fallo venoso requiere la demostración de un sistema arterial intacto (VPS normal).

Consideramos como valor promedio para un adecuado aporte arterial una VPS de 30 cm/seg., antes de diagnosticar indiscriminadamente incompetencia venosa. Varios estudios recientes han sugerido que velocidades diastólicas finales superiores a 5 cm/seg. representan fallo venoso^(1,16,20).

Otra alternativa a la determinación de la velocidad diastólica, no realizada en nuestro trabajo, puede ser el análisis de la onda espectral mediante el índice de resistencia o el índice de pulsatilidad para demostrar la presencia o ausencia de flujo al final de la diástole⁽¹⁶⁾. Se prefiere el índice de pulsatilidad, ya que éste refleja la presencia de flujo diastólico retrógrado por debajo de la línea de base^(16,20).

Estas técnicas tienen la ventaja de no ser dependientes de un ángulo de incidencia exacto, y, por ello, están menos sujetas a error del explorador. Un índice de resistencia inferior a 0.85 o un índice de pulsatilidad menor de cuatro, son tan exactos como una velocidad diastólica final superior a 5 cm/seg. para predecir incompetencia venosa^(16,20).

Con respecto al análisis del ecodoppler color según la etiología de su DE, observamos:

- Valores relativamente normales y hasta elevados de VPS para todas las patologías, incluyendo aquellas con importante porcentaje de alteraciones vasculares.
- Por el contrario, para los promedios de VFD, los valores son patológicos, salvo para los pacientes con cáncer de próstata y con depresión endógena donde, lógicamente, las alteraciones vasculares son poco probables.

En resumen, la evaluación arterial se realiza midiendo la velocidad de pico sistólico del cuerpo cavernoso postinyección de drogas vasoactivas. La evaluación del sistema córpore-oclusivo puede realizarse en forma directa midiendo la velocidad de fin de diástole cavernosa pasado los 15 minutos de la inyección, momento en el cual este flujo deberá disminuir bruscamente o desaparecer como consecuencia de haberse igualado las presiones entre las arterias sinusoidales y el interior del sinusoide.

Se propone, además, realizar la evaluación de ecodoppler color en ambientes propicios para la intimidad, dado que de lo contrario, podrían producirse descargas adrenérgicas cuando se inyectan las drogas vasoactivas, inhibiendo así, la respuesta eréctil del paciente; por lo tanto, se debe realizar otra dosis de 10 microgramos de Alprostadil, para favorecer la respuesta eréctil⁽²⁰⁾.

Clínicamente se acepta que una erección farmacológica con capacidad de penetración y sostenida durante más de 20 minutos, asegura la indemnidad del mecanismo córpore-oclusivo, y en un 90% de los casos tener un lecho arterial sano⁽²⁰⁾.

Sobre la base de nuestras observaciones, podemos inferir que:

- El doppler basal preinyección de drogas vasoactivas no es preciso para la evaluación de la patología arterial en los hombres impotentes.
- A los 5 minutos postinyección de las drogas vasoactivas, se alcanzó, en la mayoría de los casos, una óptima VPS, pero los valores de la VFD no fueron óptimos. Esto nos hace coincidir con muchos autores en que es necesario esperar por lo menos hasta los 15 minutos para evaluar correctamente a estos pacientes.
- A los 15 minutos postinyección de drogas vasoactivas, se alcanza un promedio de 75 cm/seg. en la VPS; esto habla de un excelente patrón de velocidad. Respecto de la VFD, su promedio fue de 7 cm/seg. lo que se acerca a los valores normales.
- A los 25 minutos postinyección de drogas vasoactivas, los valores de la VPS fueron normales, pero inferiores a los medidos a los 15 minutos, y la VFD arroja valores patológicos muy distintos a los obtenidos a los 15 minutos.
- El Cáncer de próstata y la depresión endógena, tienen valores de VPS y VFD normales.

CONCLUSIÓN

De acuerdo con nuestros resultados, la imagen doppler color proporciona una valiosa herramienta en el diagnóstico no invasivo para la evaluación de hombres con DE.

El ecodoppler es un estudio preciso en cuanto a la investigación morfológica y hemodinámica del sistema vascular de los cuerpos cavernosos.

Concluimos que 15 minutos es un tiempo adecuado para realizar con mayor exactitud las mediciones de las distintas velocidades en la arteria cavernosa.

BIBLIOGRAFÍA

1. Aboseif, S. R. y Lue, T. F.: Hemodynamics of penile erection. *Urol. Clin. North Am.*, 15: 1-7, 1998.
2. Akkus, E.; Alici, B.; Ozakara, H.; Ataus, S.; Bagisgil, M. y Hattat, H.: Repetition of color doppler ultrasonography: is it necessary? *International Journal of Impotence Research*, 10 N° 1, 1998.
3. Benson, V. B. y Vickers, M. A.: Sexual Impotence caused by vascular disease: diagnosis with duplex sonography. *AJR* 153: 1149-1153, 1989.
4. Bonacorsi, A.; Fonseca, F.; Vasco Lauria de Villela y col.: Diagnóstico de impotencia vasculogénica por ultrasonografía doppler peniana. *Rev. Bras. Med.*; 43 (4): 100-103, 1986.
5. Broderick, G. A.; Arge, P. A.: Penile Blood Flow Study, Age Specific Reference Ranges. *J. Urol.*; 151: A 371, 1994.
6. Cetinkaya, M.; Erdogan, E.; Adsan, O.; Memis, A.; Ozturk, B. y Kocak, S.: Evaluation of impotent men with intracorporeal infection of papaverine and colour doppler ultrasound. *Int. Urol. Nephrol.* 27 (6): 779-782, 1995.

7. Collins, J. P.; Lemandowsky, B. J.: Experience with intracorporeal injection of papaverine and duplex ultrasound accoming for assessment of arteriogenic impotence. *Br. J. Urol.* 59; 84-88, 1997.
8. Cormio, L.; Nisen, H.; Selvaggi, F. P.; Ruutu, M. A.: A positive pharmacological erection test does not rule out arteriogenic erectile dysfunction. *J. Urol.* 156 (5); 1628-1630, 1996.
9. Fitzgerald, S. W.; Erickson, S. J.; Foley, W. D.; Lawson, M. y Lipehik, E. O.: Color doppler ultrasound in the evaluation of erectile dysfunction; prediction of venous incompetence. *Radiology*; 177 (9): 129, 1990.
10. Fonseca Vasco Lauria.: 0 uso do doppler ultra-som no diagnostico da impotencia sexual masculina vasculogénica. *Circ. Vasc. Angil*; 1 (2): 24-27, 1985.
11. Fournier, G. R. y Jueneman, K. P.: Cavemous arterial and arteriolar circulation in patients with erectile dysfunction, a power doppler study. *Journal of Urology*, 159, 425, 1998.
12. Kadioglu, A.; Erdogru, T.; y Tallalogli, S.: Evaluation of penile arteries in papaverine induced erection with color doppler ultrasonography. *Arch. Esp. Urol.* 48:6, 654-658, 1995.
13. Lue, T. y Broderick, G.: Diagnosis: Role of duplex ultrasonography. En "The role of alprostadil in the diagnosis and treatment of erectile dysfunction, 1993.
14. Lue, T. F.: Physiology of erection and pathophysiology of impotence. En: Walsh, P. C.; Retk, A. B.; Stancy, T. A.; Vaughan, E. D.; eds. *Campbell's Urology*, sixth ed. Philadelphia: W. B. Saunders; 707-728, 1992.
15. Lue, T. F.; Hricar, H.; Marichkw; Tanagho, E.: Vasculogenic impotence evaluated by high resolution ultrasonography and pulsed doppler spectrum analysis. *Radiology*; 155: 777-781, 1985.
16. Middleton, W. y Fitzgerald, S.: Image doppler color de escroto y pene. En: *Ultrasonografía doppler*. Capítulo 9; pág. 179-201.
17. Mills, R. D. y Sethia, K.: Reproducibility of penile arterial colour duplex ultrasonography. *Br. J. Urol.* 78 (1): 109-112, 1996.
18. Paushter, D. M.: Role of duplex sonography in the evaluation of sexual impotence. *AJR*; 153: 1161-1163, 1989.
19. Porst, H.: Duplex ultrasound of the penis. *Urologe Ausg.* A.; 32: 242-249, 1993.
20. Primer Consenso Argentino sobre Disfunción Sexual Eréctil. Mar del Plata, Argentina, 1998.
21. Sáenz de Tejada, I.; Goldstein, I.; Krane, R.: Local control of penile erection. *Urol; Clin. North. Am.* 15 (1): 9-15, 1988.
22. Schwartz, A. N.; Wangk, Y.; Mack, L. y col.: Evaluation of normal erectile function with color doppler flow sonography. *AJR.* 153: 1135-1160, 1989.
23. Shabsigh, R.; Fishman, I. J.; Quesada, E.; Seale, H. y Dunn, J. K.: Evaluation of vasculogenic erectile impotence using penile duplex ultrasonography. *J. Urol.* 142: 1469-1474, 1989.

COMENTARIO EDITORIAL

Se trata de un trabajo en el cual los autores repiten las experiencias realizadas a mediados de la década de los ochenta por *Lue y cols.* evaluando mediante doppler color la vascularización de los cuerpos cavernosos. Para ello toman una población de 40 pacientes con disfunción eréctil de etiología variada a los cuales le realizan un ecodoppler color dinámico.

Las conclusiones del trabajo son:

1. "Quince minutos es un tiempo adecuado para realizar con mayor exactitud las mediciones de las distintas velocidades en la arteria cavernosa".
2. "El doppler basal preinyección de drogas vasoactivas no es preciso para la evaluación de la patología arterial en los hombres con disfunción eréctil".

Sería deseable que el trabajo contara con análisis estadístico pormenorizado, con estudio de probabilidad y grupo control de pacientes sin patología de la erección, para poder dar un mayor valor a los hallazgos comentados en la discusión. La conclusión a la que arriban los autores no es más que la descripción de los parámetros considerados para la validez del método en el diagnóstico de patología arterial peniana.

Doc. Adsc. Federico L. Zeller
Especialista Jerarquizado en Urología