

CAMBIOS HEMODINÁMICOS CLITORÍDEOS LUEGO DE LA APLICACIÓN TÓPICA DE ALPROSTADIL

Artículo de revisión

CLITORAL HEMODYNAMIC CHANGES AFTER A TOPICAL APPLICATION OF ALPROSTADIL

Revision article

Dres. Bechara, A.* ***; Casabé, A.* ***; Becher, E.**; Chéliz, G.*; Fredotovich, N.

RESUMEN: La evaluación de los cambios vasculares del clítoris en respuesta a la estimulación sexual, es actualmente una de las líneas de investigación en el estudio de las disfunciones sexuales femeninas (DSF).

Objetivo: Evaluar la respuesta vascular en la arteria del clítoris luego de la aplicación tópica de un gel de Alprostadil.

Material y método: 18 mujeres entre 18 y 61 años (prom. 42,5) fueron evaluadas con ecodoppler color antes y después de la aplicación de 1 g de un gel de Alprostadil al 0,2% con vehículo de alta penetración tisular NexAct (Nex-Med, Inc. Robbinsville, NJ, USA). El examen fue realizado utilizando un transductor lineal de 7,5 MHz aplicado sagitalmente sobre el dorso del clítoris lo más proximal posible, evaluándose la velocidad del pico sistólico (VPS), la velocidad de fin de diástole (VFD) y el índice de resistencia (IR).

Resultados: El valor medio basal fue: VPS: 13,3 cm/seg. (6-27cm/seg), VFD: 3,8 cm/seg (1-13 cm/seg), IR: 0,70 (0,52-1). El valor medio postaplicación de Alprostadil fue VPS: 31,3 cm/seg (18 -58 cm/seg), VFD: 8,2 cm/seg. (4-13 cm/seg), IR: 0,73 (0,57-0,84).

El análisis estadístico comparativo de los valores de la VPS y VFD basal y postaplicación de Alprostadil fue significativo ($p < 0,001$) (Wilcoxon signed rank test).

El 72% (13/18) de las mujeres manifestaron sensación de calor placentero y el 11 % (2/18) ardor local. Se observaron ingurgitación labial y clitorídea de grado variable en todos los casos. No se registraron otros efectos locales ni sistémicos.

Conclusión: El ecodoppler permitió la evaluación vascular clitorídea. El Alprostadil tópico facilitó el incremento del flujo vascular clitorídeo, siendo los cambios observados similares a los comunicados luego de la estimulación sexual. Futuras investigaciones serán necesarias para determinar la utilidad de su aplicación clínica.

(Rev. Arg. de Urol., Vol. 66, Nº 3, Pág. 102, 2001)

Palabras clave: Disfunción sexual femenina; Clítoris; Alprostadil; Ecodoppler.

SUMMARY: One of the investigational lines in the growing field of Female Sexual Dysfunction (FSF) is the evaluation of the vascular changes of the clitoris in response to sexual stimulation.

Objective: We performed duplex ultrasonography of the clitoris with the aim to assess the local hemodynamic changes after a topical application of Alprostadil to mimic sexual stimulation.

* Sector Disfunciones Sexuales. División Urología. Hospital Durand.
Díaz Vélez 5044, Buenos Aires, Argentina.

** Centro de Diagnóstico Urológico.

*** Instituto Médico Especializado.

Trabajo galardonado con la "Mención al Premio Presidente 2000"

Material and method: 18 women between 18 to 61 years (ave. 42.5) were evaluated with color duplex ultrasonography before and after the application of 1 g of 0.2% Alprostadil gel containing NexAct skin permeation enhancer (NexMed, Inc. Robbinsville, NJ). The duplex examination was performed using a 7.5 MHz linear probe applied sagittally on the dorsal aspect of the clitoris and the measurements of the arteries were taken as proximally as possible.

Results: The mean basal peak systolic velocity (PSV) was 13.3 cm/sec (6-27) basal end diastolic velocity (EDV) was 3.8 cm/sec (1-13) and the resistance index (RI) 0.7 (0.52-1).

Fifteen minutes after the application of the gel, the readings were PSV: 31.3 cm/sec (18-58), EDV: 8.2 cm/sec (4-13) and R.I.: 0.73 (0.57- 0.84). The value of PVS and EDV before and after applications of Alprostadil were statistically different ($p < 0,001$) (Wilcoxon signed rank test). All women showed labial and clitoral engorgement, 13 (72%) reported a "pleasant" sensation of warmth, local side effects were minimal and no systemic side effects were found.

Conclusion: This findings are similar to the values reported after sexual stimulation showing that topical vasoactive drugs could help in the diagnosis of a vascular component of women suffering of FSD. Further research will be necessary to determinate the real place of the duplex ultrasonography in the diagnosis of female sexual dysfunction.

(Rev. Arg. de Urol., Vol. 66, N° 3, Pág. 102, 2001)

Key words: Female sexual dysfunction; Clitoris; Alprostadil; Duplex ultrasonography.

INTRODUCCIÓN

El diagnóstico y tratamiento de las disfunciones sexuales masculinas (DSM) han tenido en las últimas dos décadas un progresivo avance basado fundamentalmente en el desarrollo de la investigación básica. El rol del oxígeno como modulador de la función eréctil a través de la regulación de la síntesis de óxido nítrico, autacoides y factores de crecimiento, la función de los neurotransmisores en las vías del AMPc y GMPc, los cambios en la membrana celular de las células musculares lisas frente a la llegada de los estímulos neurológicos, y la importancia del componente estructural del cuerpo cavernoso constituyen entre otros, los logros más destacados⁽¹⁻⁷⁾.

El antiguo concepto simplista de impotencia de causa psicológica u hormonal de décadas anteriores, ha dejado lugar en la actualidad al concepto de origen multifactorial. Hoy entonces hablamos de origen vascular, corporooclusivo, neurogénico, miogénico, psicológico o mixto como fiel expresión de que la erección es un complejo mecanismo de interrelación entre distintos sistemas que tienen como blanco el músculo liso de los cuerpos cavernosos, bajo el control del sistema nervioso autónomo.

El conocimiento de la fisiología de la erección, de los mecanismos fisiopatológicos que la alteran, y el desarrollo de modernos métodos de diagnóstico han permitido la investigación y el desarrollo de numerosas modalidades terapéuticas eficaces.

Hoy nos enfrentamos a otro desafío que es el abordaje multidisciplinario de las disfunciones sexuales femeninas (DSF) conceptualmente limitada a los trastornos psicológicos u hormonales, como ocurría con las DSM, y a distintos aspectos culturales que no han permitido avanzar en este campo.

Las modificaciones sociales y culturales de la conducta sexual femenina y un mayor conocimiento de los distintos aspectos psicológicos y fisiológicos de su respuesta sexual observados en la práctica clínica actual han generado en los últimos 50 años significativos cambios en la clasificación y el abordaje diagnóstico de la DSF⁽⁸⁾.

Una de las líneas de la investigación en el campo creciente del estudio de la DSF es la interpretación de las modificaciones vasculares del clitoris en respuesta al estímulo sexual, medido por medio de la pletismografía vaginal o con ecodoppler. Dado que la autoestimulación sexual en mujeres no es siempre fácilmente aceptada por las pacientes y a veces por los investigadores, nos propusimos evaluar con ecodoppler los cambios hemodinámicos clitorídeos luego de una aplicación tópica de Alprostadil como equivalente al estímulo sexual.

MATERIAL Y MÉTODO

Se evaluaron 18 mujeres que concurren a los Servicios de Urología por otros motivos y a quienes se las invitó en forma voluntaria a participar de la investigación clínica con ecodoppler color, antes y después de la aplicación de 1 g de Alprostadil gel al 0,2% con vehículo NexAct como favorecedor de la absorción (NexMed, Inc. Robbinsville, NJ, USA).

La edad promedio de la población estudiada fue de 42,5 años (18-61) y el 78 % (14/18) manifestó en la anamnesis disfunción sexual.

El ecodoppler fue realizado con un equipo *Acoustic Imaging by Dornier N.R.* con transductor de 7,5 MHz. El transductor lineal se aplicó sagitalmente en la cara dorsal del clitoris, evaluando la velocidad del pico sistólico (VPS), velocidad de fin de diástole (VFD)

Nº	PRE	POS	PRE	POS	PRE	POS
	VPS	VPS	VFD	VFD	IR	IR
1	27	44	13	13	0,52	0,69
2	no	58	no	19	no	0,57
3	14	41	0	13	1	0,68
4	17	22	3	5	0,82	0,77
5	22	57	4	11	0,82	0,81
6	9	18	2	5	0,72	0,72
7	9	25	3	11	0,67	0,56
8	9	33	2	7	0,78	0,79
9	11	24	3	6	0,73	0,75
10	6	30	3	9	0,5	0,7
11	8	42	1	8	0,88	0,81
12	27	33	6	6	0,78	0,82
13	13	23	4	6	0,69	0,74
14	6	19	3	6	0,5	0,68
15	10	18	4	5	0,6	0,72
16	14	25	4	4	0,71	0,84
17	9	21	3	5	0,66	0,76
18	15	28	6	12	0,60	0,57

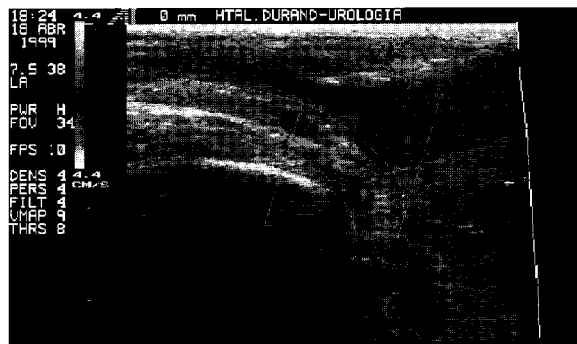


Figura 1. Imagen esquemática del clítoris.




Figura 2. Identificación anatómica del clítoris en el ecodoppler color luego de la topicación de Alprostadil gel.

Tabla 1. Resultados del ecodoppler.

e índice de resistencia (IR), en la porción más proximal posible. La medición fue basal (minuto 0) y postaplicación de Alprostadil gel (minuto 15) (Figuras 1, 2, 3).

Luego de efectuar la medición basal se invitó a la paciente a colocarse sobre el clítoris el gel de Alprostadil, solicitándole especialmente que no efectuara ningún tipo de estimulación manual local. Al cabo de 15 minutos volvieron a medirse los mismos parámetros vasculares.

Fueron evaluados además los efectos locales y sistémicos (tensión arterial y frecuencia cardíaca).

RESULTADOS

El valor medio basal fue: VPS: 13,3 cm/seg. (6-27 cm/seg). VFD: 3,8 cm/seg. (1-13 cm/seg), IR: 0,70 (0,52-1). El valor medio postaplicación de Alprostadil fue VPS: 31,3 cm/seg (18-58 cm/seg), VFD: 8,2 cm/seg. (4-13 cm/seg), IR: 0,73 (0,57-0,84) (Tabla 1).

El análisis estadístico comparativo de los valores de la VPS y VFD basal y postaplicación de Alprostadil fue significativo ($p < 0,001$) (*Wilcoxon signed rank test*).

El 72 % (13/18) de las mujeres manifestaron sensación de calor placentero y el 11 % (2/18) ardor local. Se observaron ingurgitación labial y clitorídea de gra-

do variable en todos los casos. No se registraron otros efectos locales ni sistémicos.

DISCUSIÓN

Es muy poco aún lo que conocemos acerca de la fisiología de la respuesta sexual femenina y además la información referente a la incidencia, la etiopatogenia, el diagnóstico y el tratamiento es escasa.

No obstante, podemos actualmente identificar algunas similitudes entre el aparato genital masculino y femenino: la presencia de una estructura vascular sinusoidal con capacidad de relajación frente a diferentes estímulos neurológicos, presencia de receptores adrenérgicos, colinérgicos, no adrenérgicos no colinérgicos entre otros y de receptores hormonales androgénicos y estrogénicos que participarían en la modulación de la respuesta musculosinusoidal.

Estas similitudes anatomofuncionales, el desarrollo de nuevos fármacos que actúan sobre el endotelio sinusoidal nos ha llevado a esta línea de investigación en el área de las disfunciones sexuales femeninas, dirigiéndola en este caso a los cambios vasculares del clítoris en respuesta a la estimulación sexual.

Pre

Post

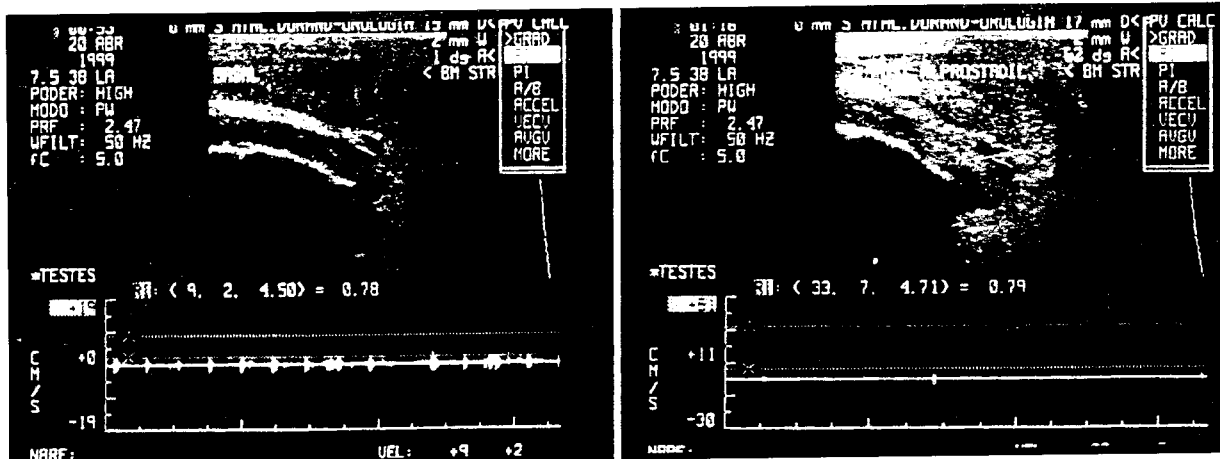


Figura 3. *Ecodoppler de clitoris pre y post Alprostadil gel.*

Cabe recordar que el fenómeno de lubricación vaginal no es un fenómeno glandular, sino el producto de trasudación vascular originado en la rica red vascular submucosa de la vagina.

Recientes investigaciones con modelos animales demostraron insuficiencia de respuesta vascular vaginal y clitorídea en aquellos que presentaban enfermedad vascular arterioesclerótica del lecho arterial pudiendo e ileohipogástrico, sugiriendo que los problemas de excitación pueden estar asociados con insuficiencia vascular y eréctil del clitoris⁽⁹⁾.

En esta área la investigación vascular no invasiva del clitoris y la vagina⁽¹⁰⁻¹³⁾ podrían constituir un recurso en la detección de los cambios del flujo sanguíneo en la respuesta sexual, especialmente en mujeres posmenopáusicas con factores de riesgo vascular.

El estado muscular del clitoris y la vagina está regulado por un balance entre el tono adrenérgico y el tono no adrenérgico no colinérgico mediado por neurotransmisores, como ocurre en el músculo liso cavernoso del pene⁽¹⁴⁾. La primer fase de la respuesta neurovascular sexual femenina (fase de excitación) es la relajación del músculo liso que facilita el aumento de la lubricación y del diámetro de las paredes vaginales, así como del diámetro y largo del clitoris^(15, 16). De esta manera el mecanismo de excitación sexual del varón y la mujer serían similares y podrían verse afectados por los mismos factores, como la edad, el tabaco, el colesterol, etc.^(15, 17-22).

Lavoisier y colab.⁽¹³⁾ han informado el uso del ecodoppler para medir la velocidad del pico sistólico de la arteria clitorídea, habiendo hallado un aumento de su flujo en relación con el aumento de la presión intravaginal. *Park y colab.* informan que la utilización del ecodoppler bajo estímulo sexual visual podría ser usado en la evaluación del flujo vascular clitorídeo en mujeres

con DSF, aunque advierten la necesidad de definir patrones de normalidad⁽¹¹⁾. *Berman J. y colab.* destacan la utilidad de este método y la menor respuesta vascular que ellos observaron en relación con la edad⁽²³⁾.

Factores socioculturales, religiosos, psicológicos, y ambientales y las diferentes perspectivas de la mujer en esta área de la salud, nos indujo a pensar en la dificultad de lograr el ambiente adecuado para que la mujer llegue a la fase de excitación necesaria para evaluar el cambio vascular ya descrito. Por tal motivo decidimos utilizar un fármaco vasoactivo de propiedades bien conocidas en el varón con el propósito de lograr una respuesta vascular mensurable y que permita reemplazar al estímulo sexual. *Becher y colab.*⁽²⁴⁾, describieron los efectos hemodinámicos de un gel de Alprostadil, similar al utilizado en este estudio, en hombres prostatectomizados evaluando la respuesta por medio del ecodoppler.

Phillips y colab. evaluaron la eficacia y seguridad de 3 concentraciones de Alprostadil tópico en comparación con el placebo en pacientes con DSF, concluyendo que la PGE1 produce un significativo aumento de la excitación y sensación de ingurgitación vaginal, así como un mayor porcentaje de eritema⁽²⁵⁾.

De acuerdo con nuestros resultados el Alprostadil gel con un vehículo facilitador de la penetración tisular permitió modificar el flujo sanguíneo, imitando la respuesta vascular al estímulo sexual, como fuese descrito en las publicaciones mencionadas, lo que sugiere que las drogas vasoactivas de aplicación tópica podrían ayudar en el diagnóstico del componente vascular de aquellas mujeres que padecen DSF.

Al respecto *Fleming y colab.* han efectuado la evaluación histológica del tejido eréctil femenino demostrando que dicho tejido no está envuelto con túnica albugínea en la región del glande, pudiendo por lo tanto

ser una región apta para la absorción de drogas de uso tópico⁽²⁶⁾.

Otro aspecto que nos ha llamado la atención en nuestros resultados es el aumento de la velocidad de fin de diástole luego de la aplicación de Alprostadil, que sugiere un mayor drenaje venoso y por lo tanto un sistema corporooclusivo incompetente para permitir una erección completa. Dicha observación está en acuerdo con los hallazgos informados por *Udelson y colab.*, quienes atribuyen este hecho a la baja distensibilidad de la túnica albugínea⁽²⁷⁾. Por último, un mayor número de estudios, y la estandarización de sus resultados, podrá definir la validez o no del ecodoppler para la evaluación vascular, así como también la utilidad de las drogas vasoactivas en esta etapa diagnóstico.

CONCLUSIÓN

El ecodoppler permitió la evaluación vascular clitorídea. El Alprostadil tópico facilitó el incremento del flujo vascular clitorídeo, siendo los cambios observados similares a los comunicados luego de la estimulación sexual.

Futuras investigaciones serán necesarias para determinar la utilidad de su aplicación clínica.

BIBLIOGRAFÍA

1. Tarhan, U.; Kuyumcuoglu, U.; Özgül, A.; Cangüven, Ö.: Cavernous oxygen tension in the patients with erectile dysfunction. *Int. J. Imp. Res.* 9:149, 1997.
2. Kim, N.; Vardi, Y.; Padma-Nathan, H.; Daley, J.; Goldstein, I.; Sáenz de Tejada, I.: Oxygen tension regulates the nitric oxide pathway. Physiological role in penile erection. *J. Clin. Invest.* 91: 437, 1993.
3. Pickard, R.; King, P.; Zar, M.; Powell, P.: Corpus cavernosal relaxation in impotent men. *Br. J. Urol.*, 74: 485, 1994.
4. Sattar, A.; Selpigides, G.; Vanderhaeghen, J.; Schulman, C.; Wespes, E.: Cavernous oxygen tension and smooth muscle fibers. Relation and function. *J. Urol.*, 154: 1736, 1995.
5. Nehra, A.; Goldstein, I.; Pabby, A.; Nugent, M.; Huang, Y.; de las Morenas, A.; Krane, R.; Udelson, D.; Sáenz de Tejada, I.; Moreland, R.: Mechanism of venous leakage: a prospective clinicopathological correlation of corporeal function and structure. *J. Urol.* 156: 1320, 1996.
6. Daley, J.; Brown, M.; Watkins, M.; Traish, A.; Huang, Y.; Moreland, R.; Sáenz de Tejada, I.: Prostanoid production in rabbit corpus cavernosum: I. Regulation by oxygen tension. *J. Urol.* 155: 1482, 1996.
7. Moreland, R.: Is there a role hipoxemia in penile fibrosis? *Int. J. Imp. Res.* 10: 113, 1998.
8. Leiblum, S.: Definition and classification of female sexual disorder. *Int. J. Imp. Res.* 10, Suppl. 2, S104-S106, 1998.
9. Park, K.; Nam, G.; Ahn, K.; Ryu, S.; Park, Y.: Vasculogenic female sexual dysfunction: The hemodynamics basis for vaginal engorgement insufficiency and clitoral erectile insufficiency. *Int. J. Imp. Res.*, 9: 27, 1997.
10. Henson, D.E.; Rubin H.B.; Henson C.: Analysis of the consistency of objective measures of sexual arousal in women. *J. Appl. Behav. Anal* 1979 Winter, 12(4): 701-711.
11. Park, K.; Nam, G.; Ahn, K.; Ryu, S.; Park, Y.: Measurement of clitoral blood flow by color duplex ultrasonography with visual sexual stimulation. Abstracts New perspectives in the management of female sexual dysfunction, Podium 24, pp. 72, Boston, 1999.
12. Laan, E.; Everaerd, W.: Physiological measures of vaginal vasocongestion. *Int. J. Imp. Res.* 10, suppl. 2, S107-S110, 1998.
13. Lavoisier, P.; Aloui, R.; Schmidt, H.M.; Watrelot, A.: Clitoral blood flow increases following vaginal pressure stimulation. *Arch. Sex. Behav.*, 24: 1, 37-45, 1995.
14. Azadzi, K.; Tarcan, T.; Kim, N.; Siroky, M.; Krane, R.; Goldstein, I.: Regulatory mechanism of clitoral cavernosal and vaginal smooth muscle contractility in the rabbit. *J. Urol.*, 161, 4, Suppl. A834: 217, 1999.
15. Goldstein, I.; Berman, J.: Vasculogenic female sexual dysfunction: vaginal engorgement and clitoral erectile insufficiency syndrome. *Int. J. Imp. Res.*, 10, suppl. 2, S84-S90, 1998.
16. Levin R.J.: VIP, vagina, clitoral and periurethral glands an update on human female genital arousal. *Exp. Clin. Endocrinol.*, 98(2): 61-69, 1991.
17. Werbin T.; Salimpour, P.; Krane, R.; Goldstein, I.; Berman, J.: Effects of sexual stimulation and age on genital blood flow in women with sexual arousal disorder. *J. Urol.*, 61 Suppl. 4, A688, 178, 1999.
18. Park, K.; Nah, G.; Ahn, K.; Ryu, S.; Park, Y.: Effects of estrogen deprivation on the structure and function of the rabbit clitoral cavernosal and vaginal tissues. Department of Urology and Anatomy, Kwangju, Korea. *J. Urol.*, 61 Suppl. 4, A831, 217, 1999.
19. Laumann, E.; Paik, A.; Rosen, R.: Sexual dysfunction in the United States. Prevalence and predictors. *JAMA*, 288 (6): 537, 1999.
20. Duncan, L.E.; Lewis, C.; Jenkins, P.; Pearson, T.A.: Does hypertension and its pharmacotherapy affect the quality of sexual function in women? Abstracts New perspectives in the management of female sexual dysfunction, Podium 3, pp. 51, Boston, 1999.
21. Park, K.; Nam, G.; Ahn, Y.; Ryu, S.; Park, Y.: Diabetes Mellitus induces vaginal tissue fibrosis by TGF-B1 expression in the rat model. Abstracts New perspectives in the management of female sexual dysfunction, Podium 9, pp. 57, Boston, 1999.
22. Burchardt, M.; Burchardt, T.; Kiss, A.; Baer, L.; Pawar, R.; Karden, J. de la Taille, A.; Shabshig, A.; Shabshig, R.: Sexual dysfunction in women with hypertension. Abstracts New perspectives in the management of female sexual dysfunction, Podium 17, pp. 65, Boston, 1999.
23. Berman, J.; Berman, L.; Goldstein, I.: Evaluation of vasocongestive aspects of the female sexual response in women with sexual arousal disorder. Abstracts New perspectives in the management of female sexual dysfunction, Poster 24, pp. 105, Boston, 1999.
24. Becher, E.; Borghi, M.; Momesso, A.; Montes de Oca, L.: Penile hemodynamic findings with a new topical formulation of Alprostadil. *J. Urol.* 159, N° 5 suppl. 239, 1998.
25. Phillips, N.; Charletta, A.; Rosen, R.; Islam, A.; Mitchell, J.; Ferguson, D.; Yeager, J.: A vaginal plethysmography pilot study to investigate the efficacy and safety of placebo and three different doses of topical Alprostadil USP (prostaglandin E1) cream in female patients with sexual dysfunction. Abstracts New perspectives in the manage-

- ment of female sexual dysfunction, Poster 48, pp. 131, Boston, 1999.
26. Fleming, S.; Hirsch, M.; Goldstein, I.; Reenstra W.: Histologic evaluation of female erectile tissue. Abstracts New perspectives in the management of female sexual dysfunction. Poster 46, pp. 129, Boston, 1999.
27. Udelson, D.; Berman, J.; Maitland, S.; Goldstein, I.: Preliminary studies in the engineering analysis of tissue mechanical properties of the human clitoris: why is the minimal corporal veno-occlusion following sexual stimulation? Abstracts New perspectives in the management of female sexual dysfunction, Poster 49, pp. 132, Boston, 1999.