**BRAQUITERAPIA PROSTÁTICA EN “TIEMPO REAL”.
EXPERIENCIA INICIAL EN EL HOSPITAL BRITÁNICO
DE BUENOS AIRES****“REAL TIME” PROSTATE BRACHYTHERAPY. INITIAL
EXPERIENCE AT THE BRITISH HOSPITAL OF BUENOS AIRES**

Dr. Hernández, A. D.*; Dr. Salirrosas, M.; Ing. Arbiser, S.; Dr. Giovannelli, G.; Lic. Sansogne, R. A.; Dr. Nolzaco, A.; Dr. Vallone, C.; Dr. Rozanec, J.; Dr. Ares, J.; Dr. Espada, J.; Dr. Vargas, J. y Dr. Speranza, J. C.

RESUMEN: Propósito: Analizar los resultados iniciales de pacientes con diagnóstico de carcinoma de próstata localizado tratados con braquiterapia prostática en tiempo real.**Materiales y Métodos:** Entre enero de 1999 y julio de 2000, 55 pacientes consecutivos con diagnóstico clínico de adenocarcinoma de próstata localizado fueron tratados con implante transperineal prostático de semillas de Iodo 125, guiadas por ecografía transrectal en tiempo real. La edad promedio del grupo fue de 68 años y el promedio de seguimiento fue de 12 meses. En este grupo, la distribución del estadio clínico mostró 41 pacientes (74,5%) con estadio T1c; 12 (21,8%) con estadio T2a; y 2 (3,6%) con estadio T2b. El score de Gleason Intermedio (de 5 a 7) se presentó en el 81,1% de los pacientes y el antígeno prostático específico (PSA) al diagnóstico mostró 6 pacientes (10,9%) con niveles de antígeno de 0 a 4 ng/ml; 25 (45,5%) en el intervalo de 4 a 10 ng/ml; 18 (32,7%) con niveles entre 10 y 20 ng/ml y 6 pacientes presentaron PSA mayor a 20 ng/ml. Supresión androgénica neoadyuvante fue indicada en 45 pacientes (81,8%). Braquiterapia prostática como monoterapia se realizó en 52 pacientes y se indicó terapia combinada en 3 (braquiterapia prostática más acelerador lineal).**Resultados:** Se excluye del análisis un paciente que recibió monoterapia y que falleció al quinto mes del implante por enfermedad intercurrente. De los 51 pacientes que recibieron braquiterapia prostática como monoterapia, 47 (92,2%) evidenciaron un descenso progresivo de su PSA, 37 (78,7%) de ellos alcanzaron un PSA menor a 1 ng/ml. Como complicaciones se encontraron síntomas irritativos vesicales en 21 pacientes (38,9%), retención urinaria en 6 (11,3%), proctitis en 3 (5,5%) y disfunción eréctil en 3 (24,1%).**Conclusión:** La braquiterapia prostática es un procedimiento ambulatorio, de baja morbilidad y bien tolerado, alternativo para el tratamiento del cáncer de próstata localizado. Nuestros resultados son aún tempranos. De confirmarse en el tiempo dicha tendencia, puede ocupar un lugar importante en el tratamiento del cáncer de próstata.

(Rev. Arg. de Urol., Vol. 67, N° 2, Pág. 63, 2002)

Palabras clave: Cáncer de próstata; Braquiterapia prostática.

SUMMARY: Purpose: To analyze the initial results of “real time” prostate brachytherapy in patients with localized prostate cancer.**Materials and Methods:** Between January 1999 and July 2000, 55 consecutive patients with diagnosis of localized

* Servicios de Urología y Radioterapia del Hospital Británico
Tel.: 4304-1081, Perdriel 74, (1280) Buenos Aires, Argentina.

prostate cancer were treated with a transperineal implant of Iodine 125 guided by transrectal ultrasound. The average age of the group was 68 years old, and the mean follow up was 12 months.

Clinical Stage: 41 patients (77.5%) stage T1c; 12 (21.8%) stage T2a and 2 (3.6%) stage T2b. Intermediate Gleason Score (5 to 71) was seen in 81.1% of the patients. The prostate specific antigen (PSA) at diagnosis was from 0 to 4 ng/ml in 6 patients (10.9%); 4 to 10 ng/ml in 25 (45.5%); 10 to 20 ng/ml in 18 (32.7%) and greater than 20 ng/ml in 6 (10.9%).

Neoadjuvant androgen blockade was prescribed in 45 patients (81.8%).

Prostate brachytherapy was indicated as monotherapy in 52 patients and associated with external beam irradiation in 3 patients.

Results: We exclude one patient from the analysis that received monotherapy treatment and died five months after the implant of a non related disease; 47 of the 51 patients (92.2%) that received prostate brachytherapy as monotherapy showed progressive descend of the PSA, 37 (78.7%) of them reached a PSA less than 1 ng/ml. Irritative voiding symptoms was the most common side effect of the treatment, and was seen in 21 patients (38.9%); urinary retention was seen in 6 (11.3%), proctitis in 3 (5.5%) and erectile dysfunction in 13 (24.1%).

Conclusions: Prostate brachytherapy is practiced as an out-patient procedure, with low morbidity, and well tolerated by the patient. If our early results confirm in longer follow-ups, prostate brachytherapy will be considered as an important treatment option for localized prostate cancer.

(Rev. Arg. de Urol., Vol. 67, N° 2, Pág. 63, 2002)

Key Words: Prostate cancer; Prostate brachytherapy.

INTRODUCCIÓN

La braquiterapia prostática es un método por el cual se introduce en la próstata material capaz de liberar radioactividad. Las fuentes radioactivas para poder liberar energía en forma conformada, a altas dosis y con márgenes de seguridad aceptables a estructuras orgánicas vecinas, deben ser colocadas en forma precisa dentro de la glándula prostática.

Viejas técnicas quirúrgicas de cirugía abierta para el implante de las fuentes radioactivas en la próstata, fueron abandonadas por la falta de una correcta visualización de la glándula prostática y por la dificultad de monitorizar el correcto implante del material radioactivo^(1, 2). La actual braquiterapia prostática fue desarrollada por el Dr. Hans Holm y colaboradores⁽³⁾, en Dinamarca a principios de 1980. Ellos utilizaron la ecografía prostática transrectal para guiar el implante transperineal cerrado de las fuentes radioactivas. La técnica también fue desarrollada en los Estados Unidos, principalmente por los Dres. Radge, H.; Blasko, J.; Grimm, P.^(4, 5).

A través de los años, se fueron incorporando avances tecnológicos al método de braquiterapia prostática; los primeros logros, fueron el empleo de ecógrafos en tiempo real con transductores de alta resolución (7 MHz biplanos)⁽⁶⁾, y que mejoraron las imágenes prostáticas y la visualización de los implantes radioactivos. Asimismo, los adelantos en el método de fijación del transductor, han permitido una mayor exactitud en los cálculos volumétricos prostáticos. Por último, cabe destacar una mejoría en las agujas y en el software pa-

ra cálculos planimétricos y dosimétricos. Los programas computarizados actuales en "tiempo real", nos permiten obtener en el quirófano, con el paciente anestesiado, sin retirar el ecógrafo del paciente y sin mover el pie estabilizador, distintas curvas de isodosis. Dichos programas en "tiempo real", nos brindan la posibilidad de agregar o retirar semillas recalculando al instante la curva de isodosis adecuada para cada paciente. Optimizar la dosis radioactiva elegida al volumen prostático determinado en el momento de la cirugía, disminuir las radiaciones a órganos vecinos y evitar posibles zonas frías intraprostáticas con bajas dosis radioactivas. La distribución de las fuentes radioactivas es modificada por estos nuevos programas en "tiempo real", hasta obtener una curva de isodosis que satisfaga al médico radioterapeuta, al urólogo y al físico, que intervienen en el implante.

En 1996, 8.000 pacientes fueron tratados en los Estados Unidos con braquiterapia prostática para el tratamiento del cáncer localizado de próstata. Para el 2005, se proyecta que aproximadamente 110.000 pacientes por año, serán tratados con este método⁽⁷⁾.

Presentamos a continuación la técnica utilizada para el implante transperineal de semillas de Iodo 125 guiado por ecografía prostática transrectal en el Hospital Británico de Buenos Aires.

CONSIDERACIONES QUIRÚRGICAS

El equipamiento utilizado en el Hospital Británico, consta de un ecógrafo *Bruel & Kaer Leopard 2001* con programa para braquiterapia prostática. Este presenta

un transductor biplanar 8558 B & K con "stand-off" de siliconas para separar la próstata del transductor. Asimismo, se cuenta con guantes plomados, equipo de fluoroscopia, set para el llenado de semillas radioactivas, espaciadores, cera quirúrgica, semillas radioactivas, agujas con mandril 18 gauge 20 cm marcadas para braquiterapia (COOK Urological) y receptáculo con grilla para agujas prellenadas.

Las semillas radioactivas, de Iodo 125, son radioisótopos con una vida media aproximada de 60 días, y emiten fotones de 28.000 electrón-voltios (28 kev) de energía que determinan un alcance terapéutico en tejidos orgánicos de unos pocos milímetros, siendo seguras para su manipulación.

También forman parte del equipamiento, una computadora con *software* para braquiterapia prostática en tiempo real, impresora a color, pie estabilizador escalonado para el transductor ecográfico con grilla alfanumérica *Sure-Point Amertek Medical, Inc.* y cistoscopio con pinza de cuerpo extraño.

El *software* utilizado DVH-PRO (USA) es el mismo que utilizan en *Radiation Therapy Services Inc.*, Fort Myers, Florida, USA, Centro asociado a la Escuela de Medicina del Massachusetts General Hospital, Harvard University. Este *software* permite que los físicos capturen digitalmente las imágenes ecográficas, determinen el volumen prostático, calculen la distribución dosimétrica tridimensional y grafiquen los histogramas dosis-volumen de acuerdo con la actividad radioactiva de semillas de Iodo 125 a utilizar (generalmente varía entre 0,4 a 0.6 mCi). También determina el número de semillas, la cantidad de agujas y su posición en la grilla alfanumérica donde deben ser implantadas.

Todos los pacientes realizan evaluación prequirúrgica (electrocardiograma, radiografía de tórax, coagulograma, urocultivo, análisis de rutina); se les indica dieta líquida 48 horas previas al implante, ayuno de 12 horas, vacuna antitetánica y enema evacuante la noche anterior al procedimiento. El implante puede ser realizado en cirugía ambulatoria y requiere un tiempo quirúrgico aproximado de 90 minutos.

En el quirófano se administra un antibiótico de amplio espectro por vía parenteral y bajo anestesia general (necesaria para inmovilizar al paciente durante todo el procedimiento). El paciente es puesto en posición dorsal de litotomía perineal. Se coloca sonda uretral clampeada dejando 150 cc de líquido en la vejiga. Se realiza dilatación dígito-anal con Xilocaína jalea; posteriormente se efectúa antisepsia del periné, genitales y muslos con Iodopovidona. Se elevan y se fijan las bolsas escrotales con *sterile-drape* y se ubican los campos quirúrgicos.

Previo al procedimiento quirúrgico, el físico carga las agujas de braquiterapia (18 gauge, 20 cm) con semillas radioactivas de 5 mm de longitud, espaciadores de *cat-gut* de 5 mm y las obtura con cera quirúrgica.

Se cargan las agujas con una, dos, tres, cuatro y

cinco semillas radioactivas en cada una intercalando semillas con espaciadores en "tandem" y se sella la punta de la aguja con cera quirúrgica para que una vez introducido el estilete de la aguja las semillas no se salgan de la misma. Se comienza con una semilla y se finaliza siempre con un espaciador. Las agujas prellenadas son ordenadas en un receptáculo especial con grilla alfanumérica en forma vertical.

El transductor transrectal montado con el espaciador de siliconas y un balón aproximado de 60 cc de agua destilada es montado y fijado a la cuna del pie estabilizador, luego se calibra la grilla alfanumérica con la imagen de la misma grilla en el monitor del ecógrafo. Una vez verificada dicha correlación se introduce el transductor en el recto del paciente. Mediante los mecanismos de movilización vertical, horizontal y de angulación del pie estabilizador se hacen coincidir todas las imágenes prostáticas por dentro de la grilla alfanumérica ecográfica. Este paso es de vital importancia, pues si hay tejido prostático por fuera de la orilla no se va a poder implantar posteriormente.

Verificado que la totalidad de la glándula prostática se encuentre dentro de las coordenadas de la orilla (ajustamos también la escala del ecógrafo), se congela la imagen transversa más cefálica de la próstata. En la misma se verán ambas vesículas seminales y probablemente parte del cuello vesical o del lóbulo medio prostático. Se calibra la unidad espaciadora en "00" o base prostática reposicionando la grilla a 2 o 3 cm del periné para permitir colocar un dedo operativo durante el implante. Se realiza un mapeo prostático nuevamente de base a ápex para confirmar que las imágenes transversas obtenidas sean las deseadas.

Regresando a la base prostática ("00" de la unidad espaciadora), se vuelve a congelar la imagen y bajo la opción planimetría del *software* ecográfico se dibuja con el *mouse* el contorno ecográfico a implantar. Esa imagen delineada por el operador es capturada por el físico en su computadora.

Finalizado el proceso de almacenado de la primera imagen prostática (base "00") se retira el transductor 5 mm utilizando la cremallera escalonada del pie estabilizador. La imagen ecográfica transversa se congela y es delineado el contorno ecográfico a irradiar con el *mouse*; la imagen es capturada por la computadora del físico quien repite los pasos realizados con el corte de la base "00".

Las áreas de los cortes ecográficos transversos son secuencialmente almacenados por el *software* de la computadora del físico y rotuladas cada 5 mm, comenzando de la base "00", 05, 10, 15, 20, etc., hasta escanear la totalidad de la glándula prostática en sentido céfalo-caudal (base-ápex).

La reconstrucción volumétrica tridimensional prostática obtenida por el ecógrafo constituye el "volumen clínico" (CTV) glandular. Basándose en este volumen el físico calcula lo que se llamó el "volumen planimé-

trico" (PTV). Dicho volumen debe coincidir con el 100% de la isodosis deseada (16.000 cGy en caso de braquiterapia como monoterapia o 12.000 cGy si se asocia con 4.500 cGy de radioterapia externa, terapia combinada), y respetar la cara anterior del recto.

Utilizando un implante con cargas periféricas el físico debe evitar colocar semillas en el centro prostático correspondiente a la uretra prostática. La uretra recibe 125 a 175% de la isodosis deseada. El PTV supera en volumen al CTV a manera de factor de seguridad para prevenir la extensión tumoral extracapsular microscópica.

El programa calcula en forma automática la posición y el número de semillas a colocar en la próstata. Las mismas son verificadas por el físico, el médico oncólogo radioterapeuta, y el médico urólogo, quienes a su vez controlan que las agujas prellenadas sean las correctas. Antes de comenzar con el implante en sí debemos brindarle al físico el plano transversal en el cual vamos a trabajar. Dicho plano es la mejor imagen prostática transversal con el menor número de interferencias sonográficas posibles. El plano transversal generalmente se ubica entre la "Base" y el "Medio" prostático.

Identificado el plano transversal ecográfico de trabajo introducimos una aguja vacía a través de la grilla, hasta que destelle como un punto hiperecoico con sombra acústica posterior en las coordenadas deseadas. La punta de la aguja aparece y desaparece en el plano de trabajo con movimientos mínimos de inserción o retracción de la aguja.

La longitud de la aguja en centímetros desde la orilla hasta la base de la misma le servirá al físico para determinar el "offset" (distancia de cada aguja a implantar).

Recordemos que la próstata es una glándula móvil y puede sufrir movimientos de tracción o pulsión generados por la aguja. Algunos cirujanos utilizan agujas estabilizadoras para anclar la próstata. Nosotros consideramos que podemos dejar la próstata en su posición original sobrepasando en aproximadamente 2 cm la inserción de la aguja en el plano de trabajo, luego se retrae la aguja hasta que no se visualice y suavemente se reinserta hasta la distancia adecuada.

A cada aguja se le asigna una coordenada alfanumérica vertical-horizontal en la grilla, como así también una profundidad de inserción.

Una vez que la aguja se encuentre en la posición correcta, se fija el estilete de la misma y se retrae con la otra mano la camisa de la aguja. El movimiento es opuesto al efectuado durante la aplicación de una inyección. Se fija el estilete y se retrae la camisa para que las semillas sean implantadas en "tandem" como se encontraban dentro de la aguja. Un error en esta instancia trae aparejado una acumulación de semillas radioactivas en una misma zona con la consecuente sobredosis radiogénica.

El procedimiento se repite con cada aguja hasta completar el implante. El monitoreo periódico con fluoroscopia nos permite verificar el posicionamiento global de las semillas implantadas. Finalizado el implante, se deja una sonda uretral que se retira a las 24 horas.

MATERIALES Y MÉTODOS

Desde enero de 1999 a julio de 2000, 55 pacientes consecutivos con diagnóstico de adenocarcinoma de próstata localizado, fueron tratados con braquiterapia prostática en tiempo real en el Hospital Británico de Buenos Aires.

La edad promedio del grupo fue de 68 años (con un rango de 52 a 80 años) y el promedio de seguimiento fue de 12 meses.

La clasificación tumoral fue determinada de acuerdo con la clasificación TNM de la Unión Internacional contra el Cáncer de 1992 (UICC).

La distribución del estadio clínico (Gráfico 1) mostró 41 pacientes (74,5%) con estadio T1c; 12 pacientes (21,8%) con estadio T2a y 2 pacientes (3,6%) con estadio T2b.

Ningún paciente tuvo evidencia clínica o radiográfica de metástasis a distancia.

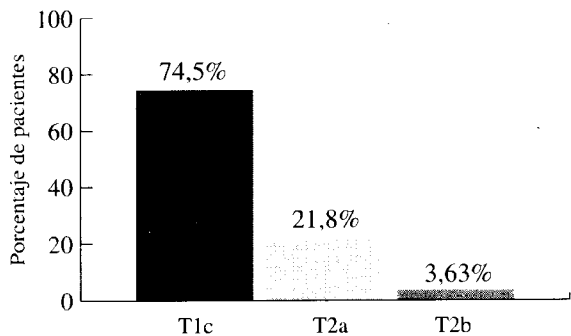
De acuerdo con el score de Gleason, 9 pacientes presentaron score 4 (16,4%); 11 score 5 (20%); 19 score 6 (34,5%); 15 score 7 (27,3%) y 1 score 9 (1,8%) (Gráfico 2). Según el grado de diferenciación celular 16,4% de los pacientes presentaron score de Gleason bajo (de 2 a 4), 81,8% score intermedio (de 5 a 7) y 1,8% score alto (de 8 a 10).

Analizando el nivel de antígeno prostático específico (PSA) al momento del diagnóstico se halló que 6 pacientes (10,9%) presentaron niveles de antígeno entre 0 a 4 ng/ml; 25 (45,5%) se hallaron en el intervalo de 4 a 10 ng/ml; 18 (32,7%) tuvieron niveles entre 10 a 20 ng/ml y 6 (10,9%) presentaron PSA mayor a 20 ng/ml (Tabla 1).

Recibieron braquiterapia prostática como monoterapia 52 pacientes, siendo la isodosis externa administrada de 16.000 cGy. Se indicó terapia combinada (braquiterapia prostática 12.000 cGy más acelerador lineal 4.500 cGy) en 3 pacientes, los mismos presentaron un PSA al diagnóstico mayor a 20 ng/ml asociándose en 2 con score de Gleason 7 y en 1 con score de Gleason 9.

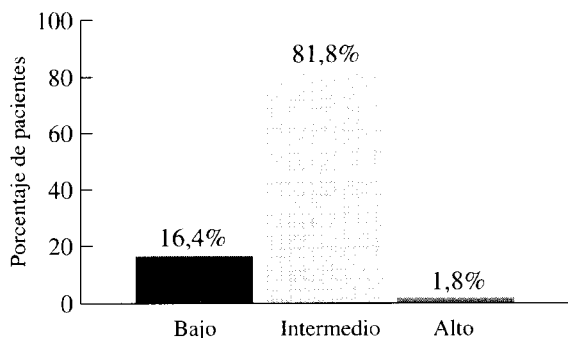
Terapia supresiva androgénica neoadyuvante (Ciproterona 200 mg/día o Flutamida 750 mg/día más análogo LHRH) fue indicada en 45 pacientes (81,8%), con el objetivo de disminuir el volumen glandular prostático para el implante. La misma se suspendió el día del procedimiento en todos los casos.

En un paciente con PSA mayor a 20 ng/ml y score de Gleason 9 se realizó linfadenectomía íleo-obturatriz bilateral de estadificación previo a la braquiterapia.



Total: 55 pacientes

Gráfico 1. Clasificación clínica



Total: 55 pacientes

Gráfico 2: Score de Gleason al diagnóstico. Distribución del score de Gleason al diagnóstico. Score bajo: de 2 a 4; score intermedio: de 5 a 7; score alto: de 8 a 10.

PSA (ng/ml)	Nº de pacientes	Porcentaje
0-4	6	10,9%
4-10	25	45,5%
10-20	18	32,7%
>20	6	10,9%
Total	55	100%

Tabla 1. Nivel sérico de PSA al diagnóstico


RESULTADOS

Se tomó como criterio de progresión bioquímica, el aumento de PSA de 1 ng/ml dos o más determinaciones trimestrales después de haber alcanzado una meseta en su PSA⁽⁵⁾.

Del análisis se excluye un paciente, que falleció por enfermedad intercurrente al quinto mes del implante, el valor de su PSA al segundo mes fue menor a 0,1 ng/ml.

Un total de 51 pacientes recibieron braquiterapia prostática como monoterapia (16.000 cGy); en este grupo se halló que 47 pacientes (92,2%) respondieron favorablemente con descenso progresivo de su PSA y 4 (7,8%) mostraron progresión bioquímica de la enfermedad (Gráfico 3). Del grupo que respondió favorablemente, 37 pacientes (78,7%) alcanzaron un valor de PSA menor a 1 ng/ml, 22 (59,5%) lo lograron al primer mes post-implante, 4 (10,8%) al segundo mes; 5 (13,5%) al tercer mes; 2 (5,4%) al cuarto mes; 3 (8,1%) al quinto mes y 1 (2,7%) al noveno mes (Gráfico 4).

En el grupo de pacientes en que se realizó terapia combinada (12.000 cGy con semillas de Iodo 125 más 4.500 cGy con acelerador lineal), hasta la fecha se observa un paulatino descenso del PSA sin ser concluyente por su escaso seguimiento. Si analizamos los pacientes con PSA mayor a 20 ng/ml, vemos que de los 6 pacientes que presentaron estos valores, 3 realizaron terapia combinada y 3 monoterapia. Los pacientes que realizaron monoterapia, 2 de ellos con un seguimiento promedio de 10 meses, tuvieron una respuesta favorable alcanzando un descenso del PSA a 0,1 ng/ml. En el paciente restante se observó progresión bioquímica.



Progresión de enfermedad
Evolución favorable

Gráfico 3. Resultados de la braquiterapia prostática como monoterapia (16.000 cGy); 4 pacientes presentaron progresión de la enfermedad y 47 evolucionaron favorablemente.

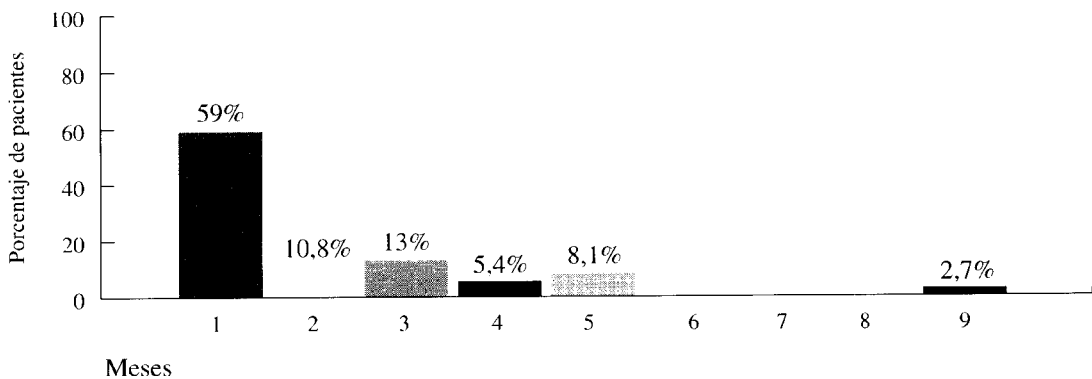


Gráfico 4. 37 pacientes lograron descender su PSA a menos de 1 ng/ml; mostramos en el gráfico el tiempo transcurrido para alcanzar este valor.

A 2 pacientes que habían recibido radioterapia externa como único tratamiento del carcinoma de próstata, aproximadamente 4 años previos al implante y que presentaban progresión bioquímica de su enfermedad, se les ofreció braquiterapia prostática de rescate.⁽⁸⁾

Se planeó una dosis conformada (PTV) de 12.000 cGy. En ambos se obtuvo un descenso del PSA menor a 0,1 ng/ml al primer mes del implante y no se evidenciaron efectos adversos hasta el momento.

Entre las complicaciones asociadas con el procedimiento se encontró que 21 pacientes (38,9%) presentaron síntomas irritativos vesicales; 6 (11,3%) desarrollaron retención urinaria, requiriendo 2 pacientes tratamiento quirúrgico, en ambos se realizó resección transuretral de próstata (RTU-P). La cirugía se efectuó luego de transcurrido por lo menos 2 1/2 vidas medias de la semilla de Iodo 125 post-implante y no presentaron complicaciones posteriores a la cirugía. En los restantes 4 pacientes que tuvieron retención urinaria, la misma fue solucionada con sonda uretral transitoria y medicación α -bloqueante. Ninguno de ellos requirió sonda uretral más allá del tercer mes post-implante.

Tanto los síntomas irritativos vesicales como la retención urinaria que no necesitó tratamiento quirúrgico, mejoró con medicación α -bloqueante. En ningún paciente de la serie, evidenciamos incontinencia urinaria post-implante. Tres pacientes (5,5%) presentaron proctitis leve que no requirió tratamiento y remitió dentro de los 2 meses posteriores al implante. Trece pacientes (24,1%) presentaron disfunción eréctil parcial secundaria posterior al implante, todos ellos respondieron con sildenafil 50 mg.

DISCUSIÓN

Varios son los trabajos clínicos publicados en la literatura que confirman los buenos resultados obtenidos

con el implante transperineal de Iodo 125 para el tratamiento del carcinoma prostático localizado. La elección del tratamiento en dichos pacientes sigue siendo controvertida.

La prostatectomía radical es en nuestra institución el tratamiento de elección para el cáncer prostático localizado. En 1998 presentamos nuestros resultados iniciales en 80 pacientes tratados con prostatectomía radical, el seguimiento promedio fue de 25,5 meses y observamos 75% de pacientes libres de enfermedad⁽⁹⁾. Los resultados de técnicas alternativas para el tratamiento del cáncer localizado prostático se comparan con los obtenidos con la prostatectomía radical a 5 y 10 años, lo que evidencia que la misma sigue siendo el tratamiento de elección para dicha enfermedad. Si el tiempo certifica los resultados obtenidos con el implante transperineal cerrado de semillas radioactivas, equiparándolas con los obtenidos con la prostatectomía radical, la braquiterapia prostática ocupará un lugar importante en el momento de elegir el tratamiento adecuado para cada paciente. El ser un procedimiento ambulatorio con una inmediata inserción social y laboral del paciente asociada con una baja tasa de complicaciones son elementos a tener en cuenta. El implante intraprostático de Iodo 125 fue iniciado con los trabajos del Dr. Whitmore y el Dr. Milaris⁽¹⁾ quienes implantaron a 1.078 pacientes por vía retropúbica. Ellos eligieron al Iodo 125 como fuente radioactiva por ser un isótopo de baja energía y de mayor seguridad, que el oro radioactivo. La sobrevida libre de recidiva local a 15 años fue del 24%⁽²⁾. Limitaciones técnicas en el implante retropúbico resultan en una subóptima distribución del isótopo radioactivo dentro de la próstata. La búsqueda de nuevas técnicas para el implante llevó al desarrollo de lo que hoy en día conocemos como el implante transperineal cerrado de semillas radioactivas. La inmovilización del periné y del transductor transrectal asociados con ecógrafos de alta resolución y

programas de computadora en tiempo real nos permiten realizar un implante con mayor exactitud en la distribución de semillas radioactivas. Los resultados negativos a largo plazo con la utilización de Iodo 125 implantados por vía retropúbica abrieron grandes interrogantes sobre los resultados de las técnicas actualmente utilizadas para el implante de Iodo 125.

El Dr. J. C. Blasko presentó en 1999⁽¹⁰⁾ el seguimiento de 634 pacientes con diagnóstico de adenocarcinoma de próstata, estadios T1-T2a-T2b tratados con braquiterapia prostática como único tratamiento; el mismo observó que un 88% de los pacientes se encontraban sin evidencias de progresión de la enfermedad a los 10 años de seguimiento.

Es difícil establecer comparaciones entre los resultados a largo plazo de la prostatectomía radical y la braquiterapia prostática en estudios retrospectivos de distintos Centros hospitalarios donde los criterios de selección de pacientes y seguimiento difieren. La dificultad más significativa, a nuestro entendimiento, es la definición de progresión bioquímica para una u otra modalidad terapéutica. Para las series que reportan sobrevida libre de enfermedad con la prostatectomía radical el PSA nadir es cero. En cambio, en el tratamiento con braquiterapia prostática se considera que un resultado es satisfactorio si el PSA no se eleva en el tiempo después de haber alcanzado su valor nadir⁽¹¹⁾.

En nuestra experiencia inicial observamos que los pacientes con PSA diagnóstico inferior a 4 ng/ml descendieron su PSA a menos de 1 ng/ml en el 50% de los pacientes con un seguimiento promedio de 8,6 meses y aquellos con un PSA de 4 a 10 ng/ml bajaron su PSA a menos de 1 ng/ml en el 60% de los pacientes con un seguimiento promedio de 9,8 meses.

El Dr. Beyer⁽¹²⁾ encontró una correlación importante entre el PSA diagnóstico y la progresión bioquímica a cinco años de seguimiento en 489 pacientes, la remisión bioquímica en pacientes con PSA menor a 4 ng/ml al diagnóstico fue del 94% y del 70% en aquellos pacientes con PSA entre 4 y 10 ng/ml.

Una reciente publicación por los Dres. Critz, Williams y col.⁽¹³⁾ que utilizan un PSA nadir de 0,2 ng/ml, similar al utilizado con los resultados de prostatectomía radical, evidencia una sobrevida global libre de enfermedad a los 5 años del 88%. Evaluaron 689 pacientes con estadios T1-T2-N0-M0 tratados con implante transperineal de Iodo 125 guiado por ecografía seguido de radiación externa (4.500 cGy) tres semanas después.

Analizando las complicaciones posteriores al implante transperineal de semillas de Iodo 125 en nuestro estudio, observamos que 38,9% de nuestros pacientes presentaron síntomas irritativos vesicales y 11,3% desarrollaron retención urinaria. Es, sin lugar a duda, una complicación importante a considerar en el momento de indicar la braquiterapia prostática a un paciente con carcinoma localizado de próstata. Si el paciente tiene

un volumen prostático por ecografía transrectal superior a 60 g o si sus síntomas urinarios medidos por el "score" de la Asociación Americana de Urología son altos, debemos replantear la indicación de braquiterapia prostática. El volumen glandular prostático elevado nos ocasiona, en primer lugar, un implante técnicamente dificultoso, pues las ramas isquiopúbicas interfieren con el posicionamiento transperineal de las agujas. También la orilla alfanumérica del pie estabilizador puede resultar insuficiente para un volumen prostático elevado. La indicación de supresión androgénica neoadyuvante con agonista LHRH y antiandrógenos 3 a 6 meses previos al implante nos pueden ayudar a reducir el volumen prostático para el implante. En el 81,8% de nuestros pacientes utilizamos terapia supresiva androgénica; pero dado nuestro grupo tan reducido de pacientes y su corto seguimiento, tanto las complicaciones como los resultados pueden ser mal interpretados. El correcto seguimiento en el tiempo rectificará o ratificará nuestras presentes conclusiones. Entendemos que nuestros resultados actuales serían más concluyentes si no hubiésemos empleado supresión androgénica neoadyuvante, pero nuestra intención de realizar un implante con la mayor exactitud posible en estos primeros 55 pacientes nos llevó a emplearlo en la mayoría de los mismos.

Los doctores Gelblum, Potrees y colaboradores⁽¹⁴⁾ analizaron la sintomatología urinaria en 600 pacientes tratados con braquiterapia prostática transperineal sin terapia supresiva androgénica neoadyuvante con un seguimiento promedio de 37 meses. Clasificaron como toxicidad urinaria Grado 2 aquellos pacientes que presentaban sintomatología urinaria obstructiva que requirió tratamiento α -bloqueante y Grado 3 para aquellos que requirieron el empleo de una sonda uretral o resección transuretral de próstata. Observaron que dentro de los primeros 60 días posteriores al implante 41% de los pacientes presentaron toxicidad urinaria Grado 2 y 2,2% Grado 3. Concluyen que el volumen prostático preimplante al igual que el "score" sintomático urinario de la AUA son predictivos de la morbilidad urinaria posteriores al implante.

Entendemos que los síntomas irritativos y obstructivos urinarios dentro de los 60 a 90 días posteriores al implante transperineal de semillas radioactivas se atribuyen a un fenómeno bifásico. Durante los primeros 7 a 10 días post-implante, la mayoría de los síntomas urinarios se deben al edema y al hematoma prostático resultante del trauma ocasionado por las agujas y las semillas. Un segundo factor de iniciación más tardío (aproximadamente luego de 2 a 4 semanas posteriores al implante) y que dura 3 meses, se atribuye a prostatitis y uretritis radiogénica.

Concluimos que la braquiterapia prostática es un estándar terapéutico aceptado ampliamente para el carcinoma de próstata localizado. Revisando la literatura mundial también observamos que para aquellos pa-

cientes portadores de adenocarcinoma de próstata localizado de bajo riesgo, con un PSA menor a 10 ng/ml, score de Gleason de 6 o menor y estadio T2b o menor, la sobrevida libre de enfermedad a 5 años es similar, independientemente de la modalidad terapéutica empleada, ya sea prostatectomía radical, terapia radiante externa conformada o braquiterapia asociada o no con radioterapia externa. El médico urólogo debe poder contar con todas las modalidades terapéuticas existentes y aceptadas a lo largo del tiempo para adecuarlas a cada paciente en particular, brindándole el tratamiento que le ofrezca una mejor calidad de vida y baja morbi-mortalidad.

BIBLIOGRAFÍA

- Whitmore, W.F.; Hilaris, B.; Grabstad, H.: Implante retro-púbico de Iodo 125 en el tratamiento del Cáncer de Próstata. *J. Urology*, 1972; 108: 918-920.
- Zelefsky, M.; Whitmore, W.: Resultados a largo término del implante retro-púbico de Iodo 125 en la próstata para el cáncer clínicamente localizado prostático. *J. Urology*, 1997; 158: 23-30.
- Hohn, H.H.; Juul, N.; Pedersen, J.F.; Hansen, H.; Stoyer, J.: Implante transperineal de semillas Iodo 125 guiadas por ecografía transrectal en el cáncer de próstata. *J. Urology*, 1983; 130: 283-286.
- Blasko, J.C.; Wallner, K.; Grimm, P.D.; Radge, H.: Control de la enfermedad por PSA luego del implante de Iodo 125 guiado por ecografía para estadios T1-T2 del cáncer de próstata. *J. Urology*, 1995; 154: 1096-1099.
- Radge, H.; Blasko, J.C.; Grimm, P.P.: Radiación Intersticial con Iodo 125 sin terapia adyuvante en el tratamiento de cáncer prostático localizado. *Cancer*, 1997; 80: 442-453.
- Watanabe, H.; Igari, D.; Tanahashi Y. y col.: Ultrasonografía transrectal de la próstata. *J. Urology*, 1975; 114: 734-739.
- Blasko, J.C.: Braquiterapia prostática con Iodo 125-Paladio 103 para el cáncer de próstata. Curso teórico-práctico. Columbia Regional Medical Center, Southwest Florida, Fort Myers, Florida, Estados Unidos. Enero 29, 30 de 1998.
- Grado, G.; Collins, J.: Braquiterapia de salvataje para cáncer de próstata localizado progresivo después de radioterapia externa. *Urology*, 1999, 53: 2-10.
- Nazar, E.; Nolzaco, A. y col.: La Prostatectomía Radical en el tratamiento del carcinoma prostático: nuestra experiencia en 80 casos. Congreso Argentino de Urología 1998.
- Blaško, J.C.; Ellis, W.: Curso 9936 PM-94. Congreso de la Sociedad Americana de Urología - Dallas, USA, 1999.
- Potters, L.; Chá, C.; Oshinsky, G. y col.: Factores de riesgo para predecir sobrevida libre de recidiva en pacientes sometidos a braquiterapia prostática. *Cancer J. Sci. Am.*, 1999; 5, 301-306.
- Beyer, D.; Priestley, J.: Recidiva bioquímica luego del implante prostático de Iodo 125. *J. Radiation Oncology Biology Physics*, 1997; 37: 559-563.
- Critz, F.; Williams, H.M.; Levinson, K. y col.: Irradiación simultánea para el cáncer de próstata. Resultados intermedios con técnicas modernas. *J. Urology*, 2000; 164: 738-743.
- Gelblum, D.Y.; Potrees, L.; Ashley, R. y col.: Morbilidad urinaria luego del implante prostático transperineal guiado por ecografía. *J. Rad. Oncol. Biol. Phys.*, 1999; 45: 59-67.

COMENTARIO EDITORIAL

Los autores presentan su experiencia en braquiterapia prostática en tiempo real realizada en 55 pacientes con un promedio de edad de 68 años y un seguimiento promedio de 1 año.

El trabajo describe prolijamente la técnica empleada por ellos, así como el equipamiento utilizado.

Respecto de las indicaciones de braquiterapia prostática con Iodo 125 como monoterapia, los protocolos más ampliamente utilizados en el mundo incluyen como candidatos a aquellos pacientes que presentan una edad entre 65 y 75 años (con una expectativa de vida de 10 años), estadio tumoral hasta T2b, score de Gleason de 6 o menor, sin enfermedad a distancia y PSA menor a 10 ng/ml. El volumen prostático hasta 60 cc con ausencia de signos de obstrucción prostática moderada a severa; a su vez debe desestimarse inicialmente como candidato a todo aquel al que se le realizó una resección de próstata.

Los autores incluyen en su protocolo de braquiterapia (como monoterapia) a 13 pacientes con Gleason 7 y 21 pacientes con PSA mayor a 10 ng/ml, esto es coincidente con otros protocolos de braquiterapia como el del *Dr. Ash y colaboradores* que la indican sólo considerando el estadio tumoral (hasta T2b).

Es importante destacar que con braquiterapia con Iodo 125 (como monoterapia) uno puede ofrecer mayor energía radiante a la próstata, y por tanto al tumor, de la que se entrega por radioterapia externa, ya que el daño a los órganos vecinos (factor limitante en radioterapia externa) es mínimo por la radiación a distancia limitada (5 a 10 mm) que entregan las semillas radioactivas. Pero éste es justamente un punto importante de cara a indicar correctamente esta terapia, ya que la enfermedad extracapsular no recibirá dosis adecuada. Son el tamaño tumoral, el Gleason elevado y el PSA elevado los factores que tienen implicancias en la posibilidad de que exista enfermedad extracapsular (los que se encuentran en los criterios de inclusión). Deberá ser en este grupo de pacientes otra la indicación terapéutica entre las cuales (como han hecho los autores con 3 pacientes) está la terapia combinada, braquiterapia más radioterapia externa, donde ésta última se encargará de esterilizar los tejidos periprostáticos.

Los autores presentan entre sus complicaciones 21 pacientes (38,9%) con sintomatología vesical irritativa, 6 pacientes (11,3%) con retención urinaria, de los cuales 2 requirieron resección prostática. Quisiera remarcar respecto de la obstrucción urinaria lo importante de descartar esta patología antes de indicar este procedimiento, ya que el no hacerlo puede llevar al pa-

ciente a una retención urinaria refractaria al tratamiento médico y que requiera una resección prostática. Es en esta circunstancia donde la uretra prostática con menor tejido debe exponerse a la radiación (mayor en el centro de la próstata) con la posibilidad de necrosis y consecuente estrechez y/o incontinencia urinaria (alrededor del 25-30%). Este efecto indeseable será minimizado cuanto más alejada sea la resección del implante, como lo han hecho los autores que han esperado el paso de 2,5 vidas medias (5 meses). Otro evento esperable luego de una resección endoscópica es la migración de semillas relacionada también en la incontinencia urinaria. El antecedente de resección prostática es una contraindicación relativa, ya que dificulta el correcto emplazamiento de semillas, aumentando los riesgos de incontinencia y subdosificación.

Los autores presentan un 92,2% de resultados favorables con descenso del PSA con braquiterapia exclusiva, y un 7,8% (equivalente a 4 pacientes) que presentaron recaída bioquímica. Habrá que revisar puntualmente cada caso en búsqueda de criterios de agresividad.

Respecto del descenso del PSA como lo describen los autores, no lo considero representativo en los primeros meses, ya que los valores se ven viciados por el

bloqueo hormonal previo que recibieron el 81,8% de los pacientes.

Es interesante destacar la posibilidad de realizar estudios post-implante con el objeto de corroborar si la isodosis de referencia (16.000 cGy) contiene todo el volumen prostático. El mismo se puede efectuar con tomografía axial computada de próstata cada 3 a 5 mm, con grilla milimetrada cada 5 mm, tal cual el estudio volumétrico, utilizando el *software* correspondiente para obtener el cálculo.

Si bien los resultados son precoces, los mismos son muy alentadores y habrá que esperar mayor seguimiento.

Felicito a los autores por su trabajo, su detallada explicación de la técnica y comparto la idea de que debemos contar con todas las opciones terapéuticas, ya que la braquiterapia prostática es una más y tiene su indicación precisa, beneficiando a quien la necesite con su baja morbilidad y excelente calidad de vida.

Dr. Pablo F. Martínez
Servicio de Urología del Hospital Italiano de Buenos Aires