

## Azoospermia, actualización diagnóstica y terapéutica

### Azoospermia: diagnostic and therapeutic update

Dres. Terradas, C.<sup>(1)</sup>;

Grasso, E.<sup>(2)</sup>;

Rodríguez, M.<sup>(3)</sup>;

Brugo Olmedo, S.;

Giúdice, C.;

Morini, J. P.;

Rey Valzachi, G.;

Rivero, M.;

Rosenfeld C.;

Urrutia, F.

(Subcomité de Fertilidad  
Masculina SAU).

#### INTRODUCCIÓN

Se define como azoospermia a la ausencia completa de espermatozoides en el eyaculado.

La prevalencia en la población ha sido estimada en un 2%, siendo mayor en pacientes que consultan por infertilidad, variando las series publicadas entre 7 y 20%. En este artículo revisaremos las causas de azoospermia, los métodos diagnósticos en vigencia y propondremos un algoritmo para el manejo de esta patología.

#### CLASIFICACIÓN CLÍNICA DE LAS AZOOSPERMIAS

##### Lesión hipotálamo-hipofisaria (factores pretesticulares)

- Síndrome de *Kallmann*
- Déficit de GnRH primario (Síndrome de *Prader-Labhart-Willi*)
- Déficit de GnRH secundario (tumor, trauma, irradiación)
- Hipopituitarismo (trauma, irradiación, isquemia, cirugía)

##### Lesión primaria testicular (factores testiculares)

- Anorquia congénita
- Anorquia adquirida (traumática, quirúrgica)
- Criptorquidia
- Quimioterapia
- Radioterapia
- Torsión testicular
- Orquiepididimitis inespecífica
- Orquitis urliana
- Alteraciones genéticas
- Tóxicos germinales
- Atrofia testicular (postraumática, posquirúrgica)
- Varicocele
- Síndrome de *Sertoli* solo congénito
- Detención de la maduración congénita

##### Lesiones obstructivas (factores post-testiculares)

- Agenesia epidídimo-deferencial
- Epididimitis
- Síndrome de *Young*
- Obstrucción de conductos eyaculadores
- Vasectomía

<sup>(1)</sup> Coordinador:  
cterradas@intramed.net.ar

<sup>(2)</sup> Ex-Coordinador

<sup>(3)</sup> Secretario

- Herniotomía
- Trauma
- Quistes prostáticos compresivos

## ESTUDIO DEL VARÓN AZOOSPÉRMIICO

### 1. Registro de antecedentes

- Familiares con problemas de fertilidad
- Exposición a calor
- Exposición a tóxicos laborales o ambientales
- Ingesta de medicamentos (anabólicos)
- Radioterapia
- Quimioterapia
- Mal descenso testicular
- Orquitis
- Traumatismo testicular
- Enfermedades venéreas
- Prostatitis
- Alteración de la eyaculación
- Tratamientos farmacológicos previos
- Cirugías genitales o retroperitoneales.

### 2. Examen físico

El examen físico del paciente azoospérmico deberá incluir los siguientes aspectos:

- Comprobar presencia o ausencia de signos de virilización.
- Se debe incluir un examen mamario para detectar ginecomastia.
- En el examen peneano descartar hipospadias.
- El examen de la bolsa escrotal nos permitirá advertir:
  - a. Presencia o no de testículos en su interior.
  - b. La ausencia uni o bilateral testicular implica la búsqueda de otras localizaciones.
  - c. Determinar su volumen (por orquidometría) y consistencia.
  - d. Detectar áreas sospechosas de tumor testicular.
  - e. Se deberán palpar los epidídimos, conductos deferentes y la presencia o no de afecciones inflamatorias o granulomatosas asociadas.

### 3. Espermograma

Cuando en un espermograma se informa ausencia de espermatozoides se debe certificar que se trata de una azoospermia. Para ello se debe centrifugar la muestra durante 15 a 20 minutos a 1500 rpm y investigar el pellet al microscopio. Se debe confirmar con un segundo espermograma. En casos de hallar algunos espermatozoides, lo clasificamos como criptozoospermia.

Nos orienta hacia patologías obstructivas la combinación de volumen seminal bajo, pH ácido y fructosa baja o ausente.

### 4. Evaluación hormonal

En el azoospérmico se debe realizar un perfil hormonal, no solamente para identificar endocrinopatías tratables sino también para detectar la causa subyacente.

Con el dosaje de FSH, LH y testosterona se pueden detectar las siguientes condiciones:

|     |      |        |  |
|-----|------|--------|--|
| ↓ T | ↑ LH | ↑ FSH: | Hipogonadismo hipogonadotrófico (falla testicular)   |
| ← T | ← LH | ↑ FSH: | Falla aislada del compartimiento germinal            |
| ↓ T | ↓ LH | ↓ FSH: | Hipogonadismo hipogonadotrófico                      |
| ← T | ← LH | ← FSH: | No endócrino (obstructivo o eyaculación retrógrada). |

En casos de probable patología hipofisaria, se indican tests adicionales como el de estimulación con GnRH, medición de prolactina en casos de hipogonadismo hipogonadotrófico, en caso de ginecomastia 17β estradiol y prolactina y en casos de hiperprolactinemia el test de estimulación con TRH. El hipogonadismo hipogonadotrófico tiene buena respuesta al tratamiento sustitutivo.

Se ha postulado que la inhibina B producida por las células de Sertoli puede ser un marcador para predecir la presencia de espermatogénesis. Se necesitan más investigaciones para determinar su rol en la práctica clínica.

### 5. Infecciones genitales

Procesos infecciosos del tracto genital pueden ser causa de azoospermia. La infección original puede ser uretritis no tratada en tiempo y forma, prostatitis, epididimitis u orquitis. Los mecanismos son lesiones obstructivas entre conductos eyaculadores y epidídimo y/o cuadros histológicos variables desde detención de la maduración a atrofia testicular por afectación infecciosa de la gónada. Si bien estos cuadros son el resultado de infecciones previas, corresponde descartar por métodos bacteriológicos la persistencia de agentes de transmisión sexual, potencialmente patógenos para el tracto genital femenino como las *Chlamydiae*. No se ha podido demostrar la posibilidad de modificar la azoospermia por tratamiento antibacteriano una vez pasado el episodio agudo y en las lesiones virales, como la orquitis urliana, no hay tratamiento efectivo reconocido. En casos obstructivos selectos, como la estenosis de conductos eyaculadores, la RTU puede revertir la azoospermia. En los casos de afectación testicular suelen permanecer focos de espermatogénesis que permiten la recuperación de espermatozoides por biopsia testicular y en los casos sólo obstructivos, la norma es la recuperación de gametas.

## 6. Estudios por imágenes

La ecografía testicular nos permite determinar el volumen testicular, sobre todo en casos de hidrocele, fibrosis epididimaria o piel escrotal engrosada. También nos permite detectar áreas no palpables sospechosas de tumor testicular.

La ecografía transrectal puede detectar agenesias de vesículas seminales y/o de deferentes, quistes prostáticos compresivos, dilataciones de conductos eyaculadores por obstrucción. Los procesos obstructivos de vías, en caso de indicarse cirugía correctiva, pueden confirmarse por deferentovesiculografía.

La patología hipotálamo-hipofisaria se explora por tomografía axial computada o resonancia magnética cerebral.

## 7. Factor genético

El estudio genético es esencial en el paciente azoospermico. Los resultados de estos estudios pueden derivar en la prosecución de técnicas de recuperación de espermatozoides o en el consejo genético y la reco-

mendación de otras opciones como semen de donante o adopción.

El estudio inicial es el cariotipo por bandejo que nos permite detectar anomalías numéricas cromosómicas. La más frecuente alteración es el síndrome de *Klinefelter*. Es importante que el número de metafases estudiadas sea suficiente, dado que además de las formas 47, XXY, existen otras llamadas mosaico, 46 XY/47 XXY, que pueden ser subfértiles y por ende presentar espermatozoides en la biopsia testicular.

En las anomalías numéricas cromosómicas no hay tratamiento causal, pero se deben investigar alteraciones, aparte de la fertilidad, que merecen tratamiento, como el hipogonadismo causal de disfunción sexual y osteoporosis en pacientes *Klinefelter*. Además de las anomalías numéricas se investigan las anomalías estructurales cromosómicas. Un cromosoma Y intacto es importante para la estructura y función del sistema reproductivo. El brazo largo del cromosoma Y contiene por lo menos 3 regiones necesarias para la espermatogénesis. La falta de estos loci, designados como AZFa,

### Historia clínica y laboratorio

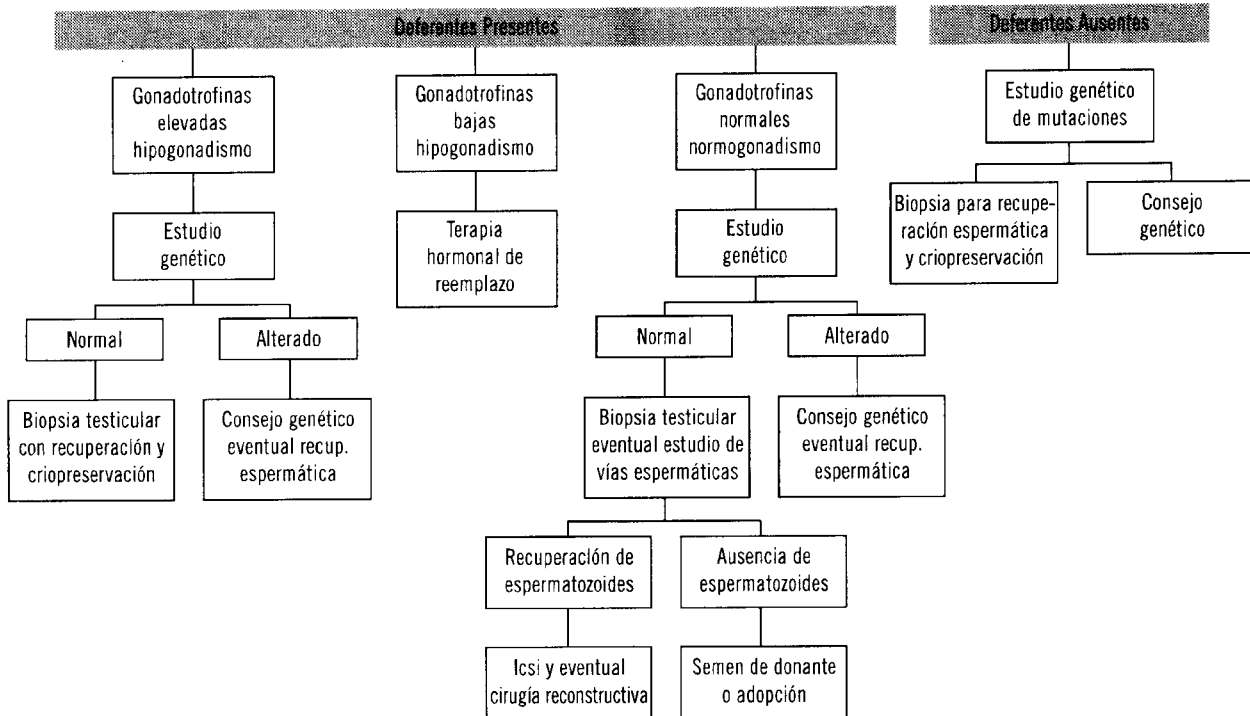


Figura 1. Algoritmo diagnóstico y terapéutico de la azoospermia

AZFb y AZFc, lleva a la infertilidad. Los genes más estudiados son los RBM y los DAZ. La agenesia bilateral de la vía espermática es una alteración que se ha detectado en un 2% de los hombres estériles. Se lo asocia con la fibrosis quística, alteración genética que se transmite en forma autosómica recesiva. En estos pacientes se estudian las mutaciones que tiene el gen CFTR (*Cystic Fibrosis Transmembrane Regulator*) en ambos miembros de la pareja. Si el hombre es homocigota, transmite la mutación a toda su descendencia, en tanto si es heterocigota, en un 50%. Si la mujer es portadora, en un 50% si el hombre es homocigota y en un 25% si es heterocigota. Si la mujer no tiene la mutación y el hombre es heterocigota, la posibilidad es 0,5%.

Actualmente están en desarrollo las técnicas de estudio genético preimplantatorio para detectar anomalías genéticas antes de realizar la transferencia embrionario.

## 8. Biopsia testicular

En pacientes azoospermicos la biopsia testicular nos puede informar de los siguientes cuadros histológicos básicos:

- Espermatogénesis normal
- Hipoespermatogénesis.

- Detención de la maduración
- Síndrome de *Sertoli* solo
- Atrofia tubular

Los dos primeros tipos histológicos son los habituales en patologías obstructivas y los últimos en lesiones testiculares.

Las lesiones histológicas testiculares no son necesariamente uniformes, sino que pueden presentarse focos de espermatogénesis aislados. Es por ello que actualmente no se recomienda la biopsia diagnóstica, sino la biopsia con simultánea recuperación de espermatozoides en laboratorio de fertilidad.

Técnicamente se recomienda la biopsia múltiple y bilateral. El uso de microcirugía testicular puede incrementar los índices de recuperación en casos de síndrome de *Sertoli* solo. Corresponde señalar que toda heterogeneidad en el estudio ecográfico previo debe ser identificada durante la biopsia para descartar carcinoma *in situ*.

La recuperación de espermatozoides se complementa con la criopreservación de los no utilizados, en caso de realizarse simultáneamente a ICSI o de la totalidad en caso de ICSI diferido.