

Quiste de Uraco infectado. *Presentación de caso clínico y revisión del tema*

Infected urachal cyst. *A case report and subject review*

Dres. Keun, Park;
Medel, P.;
Iriarte, P. G.;
Medel, M.;
Villar, G. M.;
Costa, M. A.

INTRODUCCIÓN

El uraco es una formación fibrosa que se extiende desde el ombligo hasta la cúpula vesical, en la grasa extraperitoneal, entre el peritoneo y la *fascia transversalis*, siendo un remanente de la involución del alantoides intraembrionario. Habitualmente, la luz del alantoides se oblitera completamente, dando lugar a la formación de un cordón fibroso, convirtiéndose así en uraco o en el ligamento umbilical medio¹.

En uno de cada 5.000 nacimientos, el alantoides no se oblitera en forma completa en su involución, originando el uraco permeable congénito (fístula vesicoumbilical), o reabriéndose luego del nacimiento, originando la enfermedad adquirida que, según el segmento permeable, dará lugar a la formación de un seno vesicoumbilical, un quiste de uraco, un seno alternante o bien un divertículo uracal^{2,3,4,6}. Por lo general, estas malformaciones pasan desapercibidas clínicamente, pero se manifiestan como un cuadro de dolor abdominal hipogástrico, preferentemente en la línea media, acompañado o no de disuria, fiebre y masa palpable infraumbilical, cuando se produce alguna complicación de los mismos como ser una infección. Estas manifestaciones clínicas se observan tanto en niños como en adultos jóvenes, con un predominio en el sexo masculino de 2:1 respecto del femenino^{2,3,4,5,6}.

Presentamos un caso clínico correspondiente a un quiste de uraco infectado.

CASO CLÍNICO

Paciente masculino de 24 años de edad, consulta al Servicio de Guardia por secreción purulenta por ombligo. Se lo medica con cefalosporina de primera generación, con diagnóstico de onfalitis. Concorre nuevamente luego de 48 horas con intenso dolor hipogástrico, acompañado de fiebre (38°C), síntomas miccionales, evidenciándose al examen físico, masa palpable en la región infraumbilical que se extiende hacia la región suprapúbica.

El laboratorio indica leucocitosis (Rto. 15.300/mm³) con desviación izquierda de la fórmula; el resto de los valores son normales, incluyendo el sedimento urinario.

El cultivo de orina no muestra desarrollo bacteriano.

La radiografía simple de abdomen no presenta signos patológicos.

La ecografía abdominal evidencia una formación heterogénea, redondeada, compleja, de aproximadamente 45 mm por 35 mm, a 15 mm de la piel por debajo del plano del celular subcutáneo y muscular, en contacto con la cúpula vesical, compatible con patología de uraco persistente.

Se interpreta el cuadro como infección de quiste de uraco, y se procede a su excisión quirúrgica completa. Se realiza una incisión mediana umbilico-pubiana, con re-

División Urología
Hospital Español Central
Av. Belgrano 2975
Tel.: 4959-6100
Ciudad de Buenos Aires
República Argentina.

Dr. Keun Park.
Av. Pueyrredón 569 piso
7. Depto. U.
Tel.: 4961-7495 / 154-498-8070
e-mail: gunpa@hotmail.com

sección del ombligo, diéresis por planos hasta llegar al plano preperitoneal, identificándose el uraco en toda su extensión con su quiste infectado. Se observa que el mismo no se comunica con la cavidad vesical, mediante la utilización de la prueba hidráulica, la cual es negativa.

Se realiza la exéresis completa del uraco junto con el quiste, sin necesidad de abordar la vejiga en este caso. Se completa el tratamiento con la administración de antimicrobianos (ceftriaxona; cultivo de secreción presenta desarrollo de *Staphylococcus aureus*). La evolución postoperatoria del paciente fue satisfactoria, sin complicaciones. Externación hospitalaria al quinto día postoperatorio.

La anatomía patológica confirma el quiste de uraco infectado.

DISCUSIÓN

El uraco es una estructura tubular que se desarrolla a partir de la involución del alantoides, extendiéndose desde la pared anterior de la vejiga, hacia el ombligo, entre el peritoneo y la *fascia transversalis*. Su longitud varía entre 3 y 10 cm, con un diámetro variable entre 8 y 10 mm. Consta de tres capas: 1) capa interna de epitelio transicional con células cuboideas; 2) capa submucosa de tejido conectivo; 3) capa externa de músculo liso^{1,2,3,4}.

Debido a la íntima relación del alantoides con la cloaca o futura superficie anterior vesical, y el posterior descenso de la pelvis en el crecimiento embrionario, lleva a aquél a la elongación y, finalmente, a la fibrosis y obliteración, evento que se lleva a cabo entre el cuarto y quinto mes de gestación (16ª semana)^{7,9}. El ligamento mediano así formado, junto a los ligamentos umbilicales medios, remanentes de las arterias umbilicales, son envueltos por una fascia, la fascia umbilicovesical, la cual se extiende caudalmente hacia la cúpula vesical, posteriormente hacia las arterias hipogástricas y anteriormente hacia el diafragma pélvico, delimitando un espacio piramidal que limita la expansión de procesos infecciosos o neoplásicos^{1,5,8}.

Hammond ha descrito cuatro variantes de uraco normal en el adulto: tipo I) el uraco se oblitera y se extiende desde la vejiga hasta el ombligo con una longitud aproximada de 12 cm; tipo II) se fusiona con una arteria umbilical extendiéndose como cordón obliterado hasta el ombligo, siendo de una longitud menor al tipo anterior (6,4 cm); tipo III) se fusiona con ambas arterias umbilicales, con una extensión de 5 cm, aproximadamente; tipo IV) uraco atrofiado, termina antes de fusionarse con las arterias umbilicales (3 cm)⁸.

Las anomalías uracales se pueden clasificar en con-

génitas y adquiridas. En el uraco permeable congénito, la persistencia en la permeabilidad del uraco se traduce en pérdida de orina a partir del ombligo, o si fracasa el descenso de la vejiga hasta la pelvis, no se produce la elongación y la fibrosis del uraco, el trayecto entre el ombligo y la vejiga será más corta y ancha, lo que se manifiesta como abundante pérdida de orina a través del ombligo. Es lo que constituye la fistula vesicoumbilical. En la anomalía adquirida, el uraco se cierra antes del nacimiento, pero se reabre parcialmente por factores no bien dilucidados aún, dando lugar a la formación de distintas entidades patológicas como ser: quiste de uraco; divertículo seno umbílico-uracal; seno alternante, según la porción permeable afectada^{2,3,4,5,7}.

Los quistes uracales involucran del 30 al 49 por ciento de todas las patologías del uraco¹¹. Son el resultado de la descamación y la degeneración del epitelio en el tercio inferior del uraco, adyacentes a la vejiga. Por lo general, pasan desapercibidos, pero éstos pueden aumentar de tamaño hasta el punto de manifestarse como una masa palpable blanda infraumbilical y provocar síntomas indefinidos de malestar abdominal o periumbilical. La permeabilidad entre el uraco y la vejiga puede favorecer una infección bacteriana, aunque ésta puede llegar también por vía hematogena y/o linfática. Los patógenos involucrados son *Escherichia coli*, *Proteus*, *Bacterioides*, *Staphylococcus aureus* y *epidermidis*^{3,4,7,11}. La infección del quiste de uraco se observa en los niños y adultos jóvenes, aunque se han descrito algunos casos en lactantes. Predomina en el sexo masculino en una proporción de 2:1 respecto del femenino^{5,10}.

El quiste de uraco infectado produce una signosintomatología variable que obliga al diagnóstico diferencial con otros cuadros pélvicos y abdominales como, por ejemplo, la apendicitis aguda, divertículo de Meckel, prostatitis aguda, enfermedad inflamatoria intestinal y pélvica, enfermedad tumoral, con manifestaciones clínicas tales como fiebre, dolor abdominal, disuria, dolor suprapúbico y masa palpable suprapúbica. Puede haber, asimismo, indicios de infección urinaria^{2,3,4}.

Entre los métodos de diagnóstico favorecidos por la ubicación del uraco en la pared anterior del abdomen, se deben mencionar la ecografía, la tomografía axial computada, útiles para evidenciar una cavidad de variado tamaño adyacente a la cúpula vesical; el urograma excretor y la cistouretrografía son útiles para demostrar patologías asociadas como el reflujo vesicoureteral, criptorquidia, riñón único, hidronefrosis o la eventual comunicación entre la vejiga y el uraco¹¹.

El tratamiento de elección es la exéresis total de la lesión, incluyendo la resección del ombligo y una cistectomía parcial de la cúpula vesical si ésta estuviera invo-

lucrada, ya que puede desarrollarse adenocarcinoma en el remanente uracal si la resección fuera incompleta. El drenaje del absceso se considera insuficiente debido a su elevado porcentaje de reinfección que llega al 30%. Por lo cual, si se optara por esta última medida, ésta debe ser completada en un segundo tiempo por una exéresis total del quiste remanente. La ventaja de esta conducta residiría en el hecho de que permitiría una evaluación más completa de las relaciones del absceso con la vejiga y la resolución más rápida de los procesos inflamatorios asociados, permitiendo un procedimiento quirúrgico con menos riesgo en un segundo tiempo, pero se ha publicado una mayor incidencia de complicaciones y recurrencias en los métodos de tratamiento más conservadores, por lo que estos datos, sumados al

potencial desarrollo de lesiones malignas en el tejido remanente, inclinan la decisión a favor del tratamiento quirúrgico completo^{2,3,4,6,7,11}. La técnica quirúrgica convencional es el abordaje mediante incisión mediana infraumbilical, o medio hipogástrica transversal. Actualmente se considera también la utilización de la cirugía laparoscópica como alternativa¹¹.

Las complicaciones descritas incluyen la peritonitis secundaria a la ruptura del quiste infectado hacia la cavidad peritoneal libre y, más raramente, fistulas entéricas por compromiso inflamatorio del intestino adyacente^{2,3,4,6,7,11}.

Se debe recordar la existencia de las patologías asociadas al uraco y, entre ellas, la infección del quiste de uraco debe ser considerada para el diagnóstico diferencial habitual en un cuadro de abdomen agudo en pacientes pediátricos o adultos jóvenes, sospechándose esta patología para poder llevar a cabo el correcto tratamiento del mismo. Los métodos de diagnóstico complementario de imágenes, tales como la ecografía y la T.A.C., son muy útiles para el diagnóstico diferencial, confirmar sospecha clínica y evidenciar relaciones con los órganos adyacentes, permitiendo tomar medidas terapéuticas adecuadas, entre las cuales la antibioticoterapia sumada a la exéresis completa de la lesión, son las de elección.

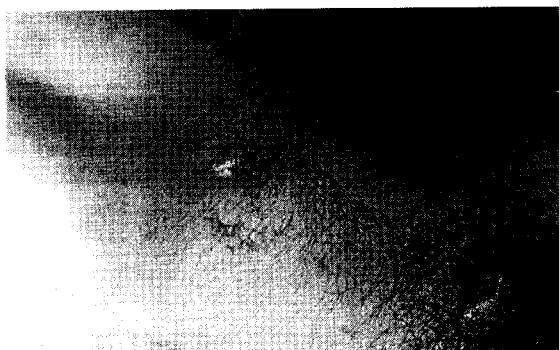


Foto 1: Se observa la secreción purulenta umbilical y masa abdominal palpable hipogástrica.

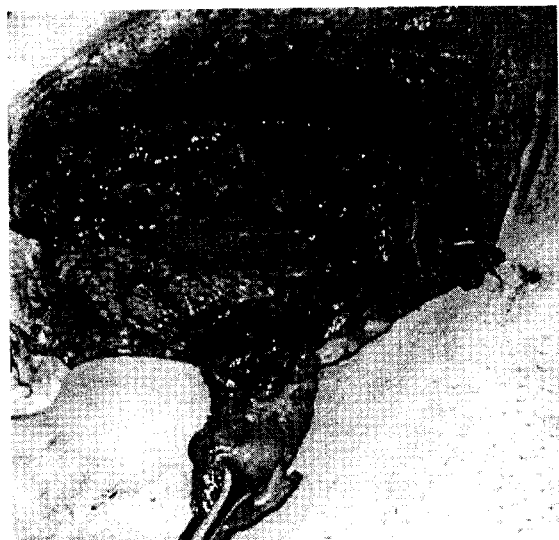

Foto 2: Uraco con el quiste infectado, disecado durante el procedimiento quirúrgico.

BIBLIOGRAFÍA

1. Begg, R. C.: Urachus, its anatomy, histology and development. *J. Anat.*, 64: 170, 1930.
2. Berman, S. M. y col.: Urachal remnants in adults. *Urology*, 31: 17, 1988.
3. Blichert-Toft, M.; Nielsen, O. V.: "Diseases of the Urachus simulating intraabdominal disorders." *Am. J. Surg.* 122: 123, (1971).
4. Blichert-Toft, M.; Nielsen, O. V.; Koch, F.: Anatomic variants of the urachus related to clinical appearance and surgical treatment of urachal disorders. *Surg. Gynecol. Obstet.*, 137: 51, 1973.
5. Campbell y col.: *Tratado de Urología. Tomo II*, 6ª edición.
6. Goldman, I. L. y col.: Infected urachal cysts: a review of 10 cases. *J. Urol.*, 140: 375-378, 1988.
7. Gómez Parada, J.; Puyol Payas, J. M.: Quiste infectado de uraco: a propósito de un nuevo caso. *Arch. Esp. Urol.*, 54, 7: 722-725, 2001.
8. Hammond, G.; Yglesias, L. Davis, J. E.: The urachus, its anatomy and associated fasciæ. *Anat. Rec.*, 80: 271, 1941.
9. Hib, J. y col.: Embriología médica.
10. Hinman, F.: Surgical disorders of the bladder and the umbilicus of urachal origin. *Surg. Gynecol. Obstet.*, 113: 605, 1961.
11. Nieto García, J. A. y col.: Caso de absceso como forma de presentación de un quiste de uraco.