

Pielonefritis enfisematosa: reporte de un caso y revisión de la bibliografía

Emphysematous pyelonephritis: case report and literature review

Dres. Palazzo, C.;

Nazar, E.;

Sosa, M.C.;

Palazzo, J.;

Palazzo, F.

INTRODUCCIÓN

La pielonefritis enfisematosa es una afección renal poco frecuente, que afecta principalmente a personas diabéticas, en las cuales puede existir o no el antecedente de obstrucción de la vía excretora. Se caracteriza por su alta tasa de mortalidad, aún con tratamiento; por lo tanto el diagnóstico precoz y el tratamiento agresivo desempeñan un papel fundamental en el manejo exitoso de esta patología. Presentamos un nuevo caso de pielonefritis enfisematosa y una breve revisión bibliográfica.

CASO CLÍNICO

Una mujer de 61 años de edad consultó en el Departamento de Urología de nuestro Centro por presentar fiebre, dolor lumbar derecho y mal estado general, de 5 días de evolución, a pesar de estar cumpliendo el sexto día con tratamiento antibiótico empírico (norfloxacina) indicado por médico de cabecera.

- *Antecedentes Personales:* Diabetes Tipo II
Hipertensión arterial
- *Examen físico:* Temperatura: 39,5°C; TA: 160/110; punto ureteral superior derecho positivo; puñoperCUSión derecha francamente positiva. Resto del examen normal.
Con el diagnóstico presuntivo de infección urinaria alta y por el estado general de la paciente se decide su internación. Se solicitan laboratorio, urocultivo y hemocultivo intratamiento y exámenes complementarios de diagnóstico; por indicación del Servicio de Infectología se inicia tratamiento parenteral con ceftacídima.
- *Análisis de sangre:* Hematócrito 35%; Leucocitos 19800/mm³; Glucemia 3,55 g/l (VN: 0,70-1,10 g/l); Urea 0,98 g/l (VN: hasta 0,45 g/l); Creatinina 17,8 g/l (VN: 7-14 g/l).
- *Análisis de orina:* 10-15 hematíes/campo; abundantes piocitos y leucocitos; Gérmenes Gram (-); Glucosuria.
- *Rx árbol urinario:* Imágenes aéreas alrededor de silueta renal derecha
- *Ecografía:* Riñón derecho alterado en su estructura por la presencia de uronefrosis e imágenes compatibles con aire a nivel parenquimatoso y perirrenal.

Luego de conocer el resultado de estos estudios se solicita tomografía axial computada (TAC) que evidencia destrucción del parénquima renal derecho por la presencia de burbujas de aire, diagnosticándose pielonefritis enfisematosa (Figura 1). Luego de

Departamento de Urología
Centro Médico Sagrada Familia
Av. Sarmiento 155
Tucumán (4000) - Argentina
Tel: 0381 4226457
e-mail:
cm_sagradafamilia@hotmail.com

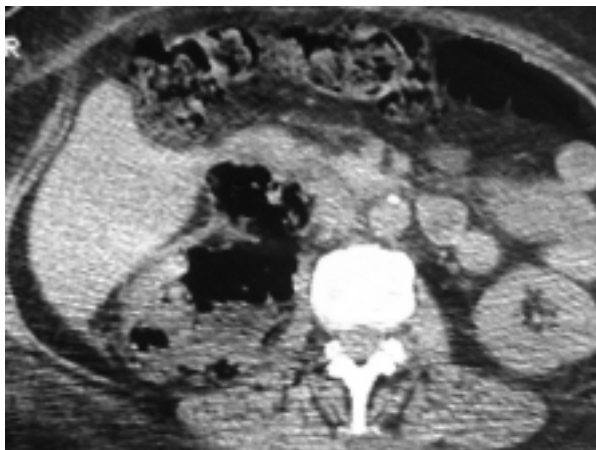


Figura 1

doce horas de internación la paciente presenta deterioro de su estado general y cetoacidosis diabética que obligan su paso a Terapia intensiva; por la persistencia de registros febriles luego de 24 horas se rota tratamiento a imipenem y se indica tratamiento quirúrgico realizándose nefrectomía derecha por lumbotomía. La paciente presenta una buena evolución postoperatoria, manteniéndose afebril y hemodinámicamente estable. Es externada quince días después de su internación, ya que debía completar el tratamiento antibiótico.

Los resultados pendientes de hemocultivos fueron negativos, mientras que el urocultivo fue positivo para *E. coli* sensible sólo a imipenem y a piperacilina-tazobactam.

El informe de anatomía patológica fue pielonefritis crónica activa, con áreas de necrosis y perinefritis con abscesos.

DISCUSIÓN

La pielonefritis emfisematosa es una entidad poco frecuente, habiéndose publicado en el mundo alrededor de 100 casos¹ desde el primer reporte realizado en 1898.² Se postularon varias teorías para explicar la etiopatogenia de esta afección renal; la más fuerte afirma que se producen áreas de microinfartos producidas por microangiopatía diabética, en las cuales a la baja tensión de oxígeno tisular y altos niveles de glucemia se les agrega la infección por uropatógenos habituales que en ausencia de oxígeno se convierten en anaerobios facultativos, los que usarán la glucosa como sustrato alimentario, fermentándola y transformándola en dióxido de carbono con la consiguiente producción de gas.^{1,3,4} El germen más común es la *E. coli*, seguido en frecuencia por *Klebsiella*, *Proteus* y *Pseudomona*; existe sólo un caso

publicado donde la pielonefritis emfisematosa fue producida por anaerobios.⁵

Afecta principalmente a mujeres, entre la 5° y 6° década de la vida; el antecedente de diabetes se encuentra fuertemente ligado a esta patología, con o sin obstrucción de la vía urinaria.⁶⁻⁷

La forma de presentación clínica de la pielonefritis emfisematosa es habitualmente similar a la presentada por la paciente que reportamos, es decir antecedente de diabetes y pielonefritis que no responde a tratamiento convencional, sumado a fiebre, dolor lumbar y compromiso del estado general; es con estos datos cuando se debe pensar en el diagnóstico presuntivo de esta patología. La exploración física y los exámenes de laboratorio dan información poco específica, en tanto que los estudios por imágenes sí son de mucha importancia para establecer el diagnóstico. La radiografía simple de árbol urinario mostrará un halo de aire extraintestinal en la región de la silueta renal, y al igual que la TAC puede evidenciar gas perineférico o intraparenquimatoso.^{1,8} La ecografía es también ampliamente usada, pero la TAC nos brinda mayor información acerca de la cantidad de parénquima afectado y de la planificación de una eventual cirugía.^{1,3,6}

Como antes dijimos las tasas de mortalidad por esta enfermedad son muy elevadas, por lo tanto sospechar su presencia será un paso de gran importancia, ya que nos permitirá solicitar los estudios correspondientes y comenzar a la brevedad con el tratamiento. Este último consiste en compensar hemodinámicamente al paciente, controlar su glucemia y medio interno, mejorar su estado general y empezar con un esquema antibiótico de amplio espectro en forma empírica hasta tener los resultados del cultivo de orina. El porcentaje de mortalidad con tratamiento médico es del 80% y del 30% luego del tratamiento quirúrgico,^{1,4,6,9,10} por lo tanto creemos que la conducta con estos pacientes tiene que ser agresiva, realizándose nefrectomía. El uso de la nefrostomía percutánea como drenaje tiene como desventaja el hecho de que el material purulento es demasiado espeso para que sea evacuado por los catéteres habitualmente usados en estos procedimientos, y el compromiso renal es usualmente tabicado, con lo cual el drenaje percutáneo será casi con seguridad insuficiente.^{1,11,12}

La paciente que reportamos tuvo un cuadro típico de pielonefritis emfisematosa coincidiendo con la bibliografía consultada en lo referente a manifestaciones clínicas, antecedentes, manejo diagnóstico y terapéutico. La paciente se encuentra actualmente con muy buena evolución y en esto mucho tiene que ver la sospecha diagnóstica que nos permitió actuar en forma precoz y agresiva.

BIBLIOGRAFÍA

1. Blanco Diez, A.; Barbagelata López, A.; Fernández Rosado, E.; y cols.: Pielonefritis Enfisematosa: Presentación de un caso y revisión de la literatura. *Actas Urol Esp.* 2003; 27 (9): 721-725.
2. Kelly, H.; Mac Callum, W.: Pneumaturia. *JAMA* 1898; 31: 375.
3. Schaeffer, A.: Infections of the urinary tract. En: *Campbell's Urology*. Eds: Walsh, P.; Retik, A.; Vaughan, E.; Wein, A. Seventh Edition. 1998; 573-574.
4. Bonsoms, N.; Mancebo, J.; Blanch, L. y cols.: Pielonefritis enfisematosa: aportación de un caso y revisión de la literatura. *Rev Clín Esp* 1992; 190: 72-74.
5. Levy, A.; Schwinger, H.: Gas containing perinephritic abscess. *Radiology* 1953; 60: 720.
6. Shokeir, A.; El-Azab, M.; Mohsen, T. y cols.: Emphysematous pyelonephritis: a 15-year experience with 20 cases. *Urology* 1997; 49: 343-346.
7. Ahlering, T.; Boyd, S.; Hamilton, C. y cols.: Emphysematous pyelonephritis : a 5-year experience with 13 cases. *J Urol* 1985; 134: 1086-1088.
8. Eloubeidi, M.; Fowler, V.: Images in clinical medicine. Emphysematous pyelonephritis. *N Engl J Med* 1999; 341: 737.
9. Sarmentero Ortiz, E.; Morales Soriano, R.: Pielonefritis Enfisematosa. *Actas Urol Esp* 1994; 18: 836-837.
10. Valbuena Alvarez, R.; Cajide Montero, J.; Santos-Ascarz Tabares, J. y cols.: Pielonefritis Enfisematosa. *Actas Urol Esp* 1997; 21: 154-157.
11. Koh, K.; Lam, H.; Lee, S.: Emphysematous pyelonephritis: drainage or nephrectomy? *Br J Urol* 1993; 71: 609-611.
12. Corr, J.; Gleeson, M.; Wilson, G. y cols.: Percutaneous management of emphysematous pyelonephritis. *Br J Urol* 1993; 71: 487-488.