

Lugar actual de la embolización transarterial en tumores renales

Current place of the transarterial embolization in renal cell carcinomas

Dres. Gueglio, G.*;
Piana, M.**;
García Mónaco, R.***;
Peralta, O.****;
Damia, O.*****

Objetivo: Establecer el lugar actual de la embolización renal en el manejo de los tumores renales.
Material y Métodos: Entre 11/96 y 4/04 se realizaron 29 procedimientos de embolización arterial renal transcáteter por patología renal (23 carcinomas y 6 angiomiolipomas). La eficacia del método fue evaluada según si se logró, o no, el objetivo que motivó la indicación. Los pacientes fueron divididos 3 grupos: 1) Embolización como único tratamiento en tumores asintomáticos; 2) Embolización prequirúrgica en el tratamiento combinado de carcinomas renales y 3) Embolización como tratamiento único en tumores sintomáticos.

Resultados: *Grupo 1:* Se realizaron 6 procedimientos: 5 carcinomas renales y 1 angiomiolipoma. No se presentaron complicaciones intra-procedimiento. El seguimiento promedio fue de 21,5 meses (r: 2-80). Tres pacientes fallecieron por progresión de su enfermedad. La paciente con el angiomiolipoma no ha sangrado. *Grupo 2:* Se realizaron 7 procedimientos. Todos fueron carcinomas renales. El intervalo embolización/cirugía promedio fue de 7,5 días (r: 1-15). El sangrado operatorio fue leve a moderado. El grado de dificultad técnica fue considerado como menor del habitual, salvo en un caso. El tiempo de seguimiento promedio fue de 46 meses (r: 4-67). No se evidenciaron signos de recidivas. *Grupo 3:* Formado por 16 pacientes, divididos en 2 grupos: a) complicaciones derivadas del propio tumor (15 casos, 94%) y b) complicaciones de procedimientos previos (1 paciente, 6%). El procedimiento fue bien tolerado por todos los pacientes. No se observó progresión de la enfermedad ni recidiva del síntoma que motivó la embolización.

Conclusión: Las indicaciones actuales de la embolización arterial transcáteter para tumores renales son: 1. Como único tratamiento en pacientes asintomáticos, con objetivo paliativo en enfermedad maligna avanzada: carcinoma renal metastásico y/o inoperable, y preventivo de posibles complicaciones hemorrágicas en angiomiolipomas de gran tamaño (> 8 cm). 2. Prequirúrgica en el tratamiento combinado de carcinomas renales de 15 cm o más, con el objetivo de disminuir la morbimortalidad del acto quirúrgico. 3. Como tratamiento único en pacientes con tumores sintomáticos no operados (hematuria macroscópica o dolor lumbar) y en complicaciones vasculares postquirúrgicas.

PALABRAS CLAVE: Embolización transarterial; Carcinoma renal.

Aim: The aim of this presentation is to define which is the place for renal embolization in the management of kidney tumors.

Material and Methods: Between 11/96 and 4/04, 29 transartery renal embolizations were done due to kidney pathology, 23 carcinomas and 6 angio myo lipomas (AML). The efficacy of the procedure was determined whether the goal for which it was indicated was achieved or not. Patients were divided into 3 groups: 1) embolization as the unique treatment of asymptomatic tumors. 2) In a combined treatment strategy prior to surgery and 3) as the unique treatment of symptomatic tumors.

Servicio de Urología del Hospital Italiano. Buenos Aires, Argentina.

* Sub-Jefe del Servicio de Urología.

** Residente del Servicio de Urología.

*** Jefe del Servicio de Angiografía Digital y Terapia Endovascular.

**** Médico Contratado del Servicio de Angiografía Digital y Terapia Endovascular.

***** Jefe del Servicio de Urología.

Results: Group 1: six procedures were carried out (5 for malignant tumors and one AML). There were no complications during the procedure. Mean follow-up was 21.5 months (r: 2 - 80). Three patients died because of their malignancy. The patient with the AML has not presented any bleeding. Group 2: seven procedures, all for renal cell carcinomas. The average time between embolization and surgery was 7.5 days (r: 1 - 15). Post-op bleeding was mild to moderate. The surgical procedure was considered easier than usual but in one case. Mean follow-up was 46 months (4 - 67). There were no signs of recurrence. Group 3: 16 patients divided into 2 sub-groups: a) with complications due to the tumor (15 cases, 94%) and b) with complications due to prior procedures (1 patient, 6 %). The procedure was well tolerated by all the patients. There was no progression of the disease nor relapse of the symptom that motivated the indication.

Conclusion: Current indications for renal transartery embolization are: 1. as the only treatment in asymptomatic patients, with palliative purposes in advanced disease and in big AMLs (>8 cms) as a preventive of massive bleeding. 2. Prior to surgery in the treatment of big masses (15 cms. or more) with the aim of diminishing the operation morbid-mortality. 3. As the unique treatment in non-operated patients with symptomatic tumors (hematuria and/or lumbar pain)

KEY WORDS: Transarterial embolization; Renal cell carcinoma.

INTRODUCCIÓN

En 1969 Lalli y Almgard en 1973, introdujeron el angiointerfero renal como modalidad terapéutica en casos seleccionados de carcinoma renal.¹⁻² La idea, era lograr la interrupción del flujo sanguíneo arterial de todo, o de un sector, del riñón enfermo. Estos autores sugirieron que la necrosis tisular resultante (dada la capacidad angiogénica que estos tumores tienen) provocaba la reducción de volumen de la masa blástica, la disminución del sangrado intraoperatorio, la consecución de un mejor plano de clivaje del órgano afectado y un menor índice de complicaciones vasculares.

En los últimos años, el mejor conocimiento de la anatomía funcional vascular del riñón y el avance tecnológico, han permitido el desarrollo de la angiografía terapéutica, y con ello, la embolización arterial renal transcáteter (E.A.T.), como procedimiento endovascular mínimamente invasivo. La técnica de embolización terapéutica percutánea transcáteter consiste en la reducción intencional del flujo vascular tumoral por oclusión mecánica del territorio vascular seleccionado mediante agentes oclusivos introducidos por vía endovascular. El área que quedará isquémica es predecible convirtiéndolo así en un procedimiento selectivo y controlado.³

La experiencia mundial demuestra que la E.A.T. es un método eficaz y de mínima morbimortalidad para casos seleccionados de enfermedad neoplásica renal. Los objetivos por los cuales se realiza este procedimiento son paliativos y/o preventivos de posible complica-

ciones, especialmente vasculares. Sin dudas, este método requiere de un equipo de trabajo multidisciplinario (intervencionistas endovasculares y urólogos) y de un equipamiento sofisticado, lo cual hace que sólo pueda realizarse en centros de alta complejidad médica.⁴

OBJETIVOS

El propósito de este trabajo es mostrar la experiencia del Hospital Italiano de Buenos Aires (H.I.B.A.) en la E.A.T. en patología oncológica renal, analizar los resultados obtenidos (si se logró o no el objetivo buscado) y valorar así, sobre la base de la experiencia obtenida en los últimos 8 años, el lugar actual de esta técnica dentro del arsenal terapéutico urológico.

MATERIAL Y MÉTODOS

Entre los meses de noviembre de 1996 y abril del 2004 inclusive, se realizaron en el H.I.B.A. 29 procedimientos de embolización arterial renal transcáteter por patología oncológica renal. Los mismos fueron efectuados en 23 casos por tumores malignos y en 6 pacientes por angiomiolipomas renales.

En el registro de pacientes se utilizó un modelo prospectivo mediante fichas en el momento del procedimiento, con seguimiento personal. Luego, los datos recabados fueron tabulados y ordenados para la realización de este trabajo científico. Todos los procedimientos fueron realizados por el mismo equipo quirúrgico.

Se tuvieron en cuenta los siguientes datos:

1. **Preembolización:** edad, sexo, comorbilidades asociadas (riesgo quirúrgico) y función renal; estirpe celular (cuando se disponía del dato), tamaño y estadio tumoral; indicación médica por cual se solicitó el procedimiento.
2. **Intraembolización:** tipo de anestesia, y agentes oclusivos utilizados.
3. **Postembolización:** tipo y dosis de analgésico requerido, tiempo de internación, presencia de complicaciones y reinicio de la actividad habitual.

La eficacia del método fue evaluada según si se logró, o no, el objetivo que motivó la indicación.

Todos los tumores fueron diagnosticados y estadiados pre-procedimiento mediante ecografía renal, tomografía computada o resonancia magnética nuclear (según el caso particular) de abdomen y tórax, y centellografía ósea en los casos en que se sospechó un origen maligno de la masa a embolizar.

Para este trabajo, los pacientes fueron divididos en 3 grupos, según la indicación del procedimiento:

1. Embolización como único tratamiento en pacientes asintomáticos (se define como asintomáticos a los pacientes que no presentaban dolor lumbar ni hematuria macroscópica).

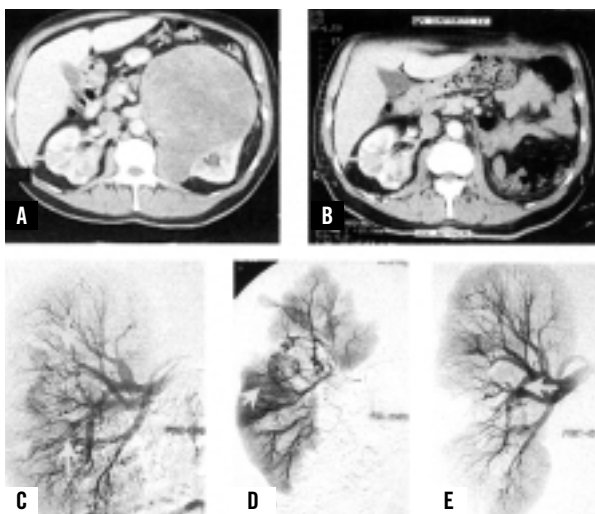


Figura 1: Embolización de tumor renal como tratamiento paliativo. Evolución diagnóstico-terapéutica de un paciente de 65 años con carcinoma renal bilateral. T.A.C. abdominal. (A) Gran masa renal izquierda con tumor mesorrenal derecho de valva posterior. (B) Post-nefrectomía radical izquierda. Angiografía digital renal derecha selectiva. (C) Presencia de dicha lesión hipervascolarizada. (D) Cateterismo hiperselectivo del área tumoral. (E) Desvascularización tumoral secundaria a embolización.

- Como paliativa en enfermedad maligna avanzada: carcinoma renal metastásico y/o inoperable, ya sea por factores dependientes del paciente (comorbilidades asociadas, negativa del paciente a ser intervenido quirúrgicamente, monorrenos con alto riesgo de quedar anéfricos, (ver Figura 1) o del propio blastoma (tamaño, bilateralidad).
- Como preventiva de posibles complicaciones hemorrágicas en angiomiolipomas (A.M.L.) de gran tamaño. Se tomó 8 cm de diámetro máximo como valor de corte a partir del cual se indicó la embolización. (Figuras 2 y 3)

2. Embolización quirúrgica en el tratamiento combinado de carcinomas renales: El objetivo en esta indicación, tomando el concepto de que el angioinfarto disminuye el sangrado operatorio y mejora el plano de clivaje por edema peritumoral, fue el de disminuir la morbi-mortalidad del acto quirúrgico en tumores que, por su tamaño, dificultarían la técnica quirúrgica, poniendo en riesgo la vida del paciente. Se tomó como valor de corte a partir del cual indicamos la embolización

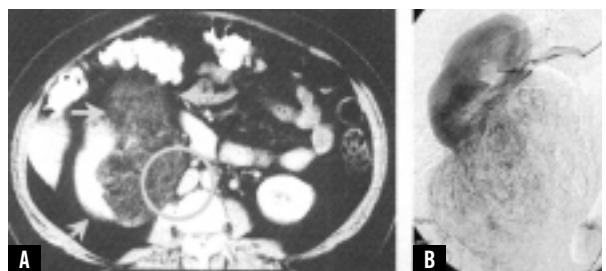


Figura 2: Embolización de angiomiolipoma como tratamiento preventivo de complicaciones vasculares. (A) T.A.C. abdominal donde se observa una masa renal derecha que distorsiona su anatomía (flechas). Compresión de vena cava inferior (círculo). (B) Angiografía digital que muestra lesión hipervascolarizada de polo inferior.

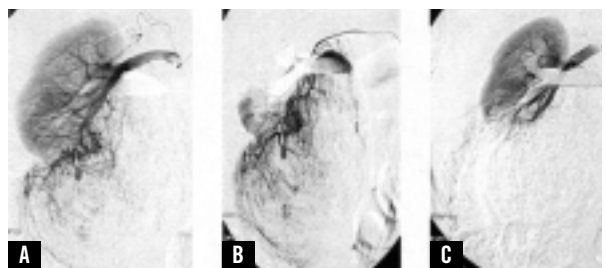


Figura 3: Embolización de angiomiolipoma como tratamiento preventivo de complicaciones vasculares. Angiografía digital renal derecha selectiva. (A) Fase arterial que demuestra la capacidad angiogénica del tumor, con vasos sanguíneos múltiples, tortuosos y pseudoaneurismas arteriales (flecha), (B) Cateterismo hiperselectivo del área tumoral, (C) Desvascularización tumoral con conservación de parénquima renal

prequirúrgica 15 cm de diámetro tumoral máximo. En estos casos, la nefrectomía fue realizada de 1 a 15 días después del procedimiento (intervalo embolización/cirugía), según el criterio del urólogo actuante. Se valoró la pérdida estimada de sangre intraoperatoria (Tabla 1), el grado subjetivo de dificultad técnica del acto quirúrgico (menor de la habitual, habitual y mayor que la habitual), y el tiempo operatorio. La cirugía fue realizada por diferentes urólogos.

Volumen de sangrado	
Leve	< 200 ml
Moderado	200-500 ml
Importante	> 500 ml

Tabla 1. Pérdida estimada de sangre intraoperatoria.

3. Embolización como tratamiento único en tumores sintomáticos: Dentro de este grupo se incluyeron todas aquellas neoplasias no operadas que presentaban hematuria macroscópica o dolor lumbar que alteraba la calidad de vida del paciente (Figura 4).

También fue incluido un paciente con una complicación derivada de una nefrectomía parcial que desarrolló a los 30 días postoperatorios una hematuria franca persistente que resultó ser consecuencia de un pseudoaneurisma originado en la superficie de corte del parénquima renal (Figura 5).

Técnica de Embolización

La E.A.T. fue realizada en una sala de Angiografía Digital, bajo sedación conciente y control radioscópico. Los pacientes ingresaron al hospital el mismo día del procedimiento. La embolización intra-arterial transca-

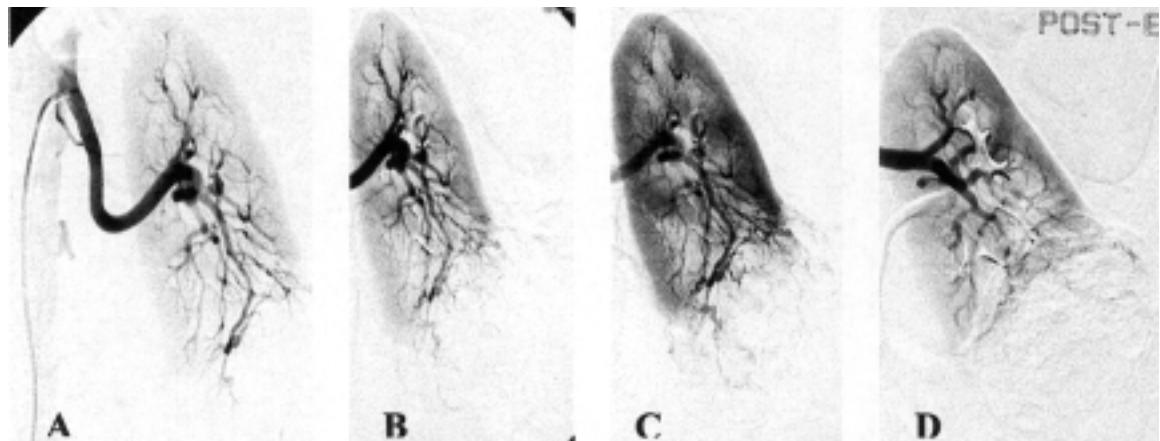


Figura 4: Embolización de angiomiolipoma renal en una paciente con dolor lumbar y hematuria macroscópica. Angiografía digital. (A) Distorsión del polo inferior del riñón izquierdo, (B) (C) Vasos de angiogénesis, (D) Angiografía de control que muestra la desvascularización selectiva del área que compromete el angiomiolipoma.

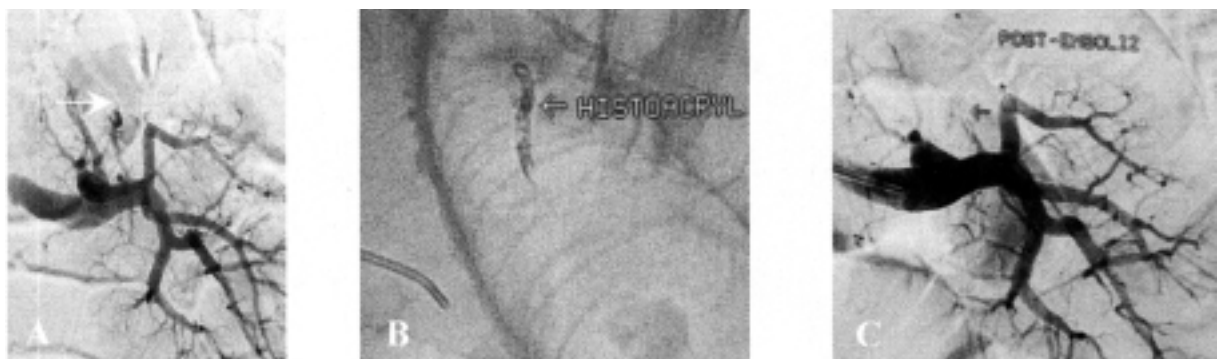

Figura 5: Embolización de pseudoaneurisma post-nefrectomía parcial por carcinoma renal en un paciente con hematuria microscópica 30 días después de la cirugía. Angiografía digital, (A) Fuga de contraste a través de pseudoaneurisma (flecha), (B) Angioinfarto con histoacryl, (C) Angiografía de control que muestra la oclusión vascular. Hemostasia satisfactoria.

téter del riñón afectado fue realizada previa aortografía y arteriografía renal selectiva para determinar la anatomía y eventual compromiso vascular. Todos los procedimientos se realizaron por punción percutánea de la arteria femoral derecha y ulterior cateterismo selectivo. Para acceder a las lesiones vasculares se utilizaron catéteres de 5 Fr. de diámetro, o microcatéteres de 3 Fr. cuando fue necesario un cateterismo de arterias renales periféricas. Fueron utilizados distintos agentes embólicos, tales como esponja de gelatina absorbente (*Gelfoam*), micropartículas de polivinilalcohol (P.V.A.), espiras metálicas (*Coils*), embosferas, cianocrilato (*Histoacryl*) y/o alcohol absoluto (Figura 6), tomando como criterios de selección la angioarquitectura de la lesión, la factibilidad del cateterismo supraselectivo, el objetivo terapéutico, la indicación médica del procedimiento y la disponibilidad hospitalaria.

Después del procedimiento los pacientes permanecieron internados en una habitación individual o compartida. Se utilizaron analgésicos narcóticos (tramadol) y antiinflamatorios no esteroideos (ibuprofeno) para el control del dolor.

RESULTADOS

1. Embolización como único tratamiento en pacientes asintomáticos: Se trataron 6 pacientes, 4 mujeres y 2 hombres, con una edad promedio de 56 años (r: 36-76). Las indicaciones del procedimiento, y el agente embólico utilizado se muestran en la Tabla 2.

En este grupo no se presentaron complicaciones intra-procedimiento. El procedimiento fue bien tolerado por todos los pacientes, quienes permanecieron internados en habitaciones individuales o compartidas durante 24 horas, con control clínico y analgésico con derivados opioides (tramadol) con una dosis promedio de 150 mg/día (r: 100-250). La paciente número 6 presentó a las 48 horas del procedimiento un cuadro de fiebre, dolor lumbar, y leucocitosis, compatible con síndrome postembolización, que cedió con tratamiento médico analgésico por vía parenteral (tramadol) siendo externada a los 2 días. El seguimiento promedio fue de 41,5 meses (r: 2-84). Todos los pacientes ingresaron en seguimiento oncológico reglado. En los controles imagenológicos no hubo modificación del tamaño tumoral,

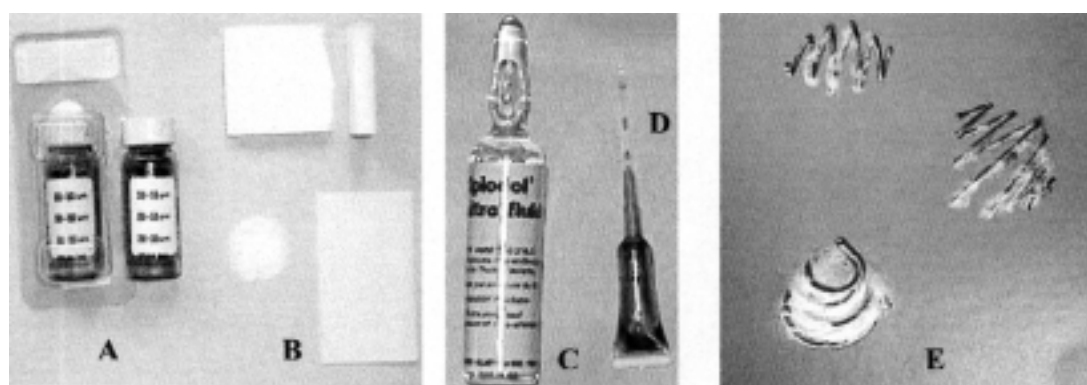


Figura 6: Agentes embolizantes más utilizados: (A) Polivinilalcohol –P.V.A.–, (B) Esponja de gelatina absorbente (*Espingostan*), (C) *Lipiodol*, (D) *Histoacryl* (cianocrilato), (E) *Coils* fibrados.

N	Monorreno	Indicación de Embolización	Émbolo
1	No	Enfermedad diseminada. Alto riesgo quirúrgico.	P.V.A.*
2	No	Tumor renal bilateral.	P.V.A.
3	Sí	Localización mesorrenal.	Embosferas**
4	Sí	Enfermedad diseminada. Alto riesgo quirúrgico	Embosferas
5	No	Enfermedad diseminada. Alto riesgo quirúrgico	P.V.A. + Coils***
6	Sí	A.M.L. > 8 cm	Embosferas

Tabla 2. Indicaciones del procedimiento y agente embólico utilizado.

* P.V.A.: Polivinilalcohol. ** Embosferas: microesferas de polímero entrelazadas con colágeno. *** Coils: espiras metálicas.

salvo en el paciente número 3 en quien se redujo la masa en un 50%. Los pacientes 1, 4 y 5 fallecieron a causa de su enfermedad de base a los 8, 9 y 12 meses del procedimiento, sin presentar complicaciones locales. La paciente con el angiomiolipoma hasta la fecha (seguimiento 38 meses) no ha presentado complicaciones por su tumor. El reintegro a las actividades habituales se produjo en un tiempo promedio de 7 días (r: 6-9).

2. Embolización prequirúrgica en el tratamiento combinado de carcinomas renales: Con este objetivo se realizaron 7 procedimientos. En el mismo período se operaron 345 tumores de riñón por vía abierta o laparoscópica; por lo tanto, la embolización prequirúrgica fue realizada sólo al 2% de los pacientes operados. La distribución por sexo fue de 4 hombres y 3 mujeres, con una edad promedio de 60 años (r: 40-71).

El tamaño pre-embolización promedio de los blastomas fue de 18 cm (r: 15-22). En estudios prequirúrgicos de rutina se verificaron parámetros de función renal normal en todos los casos. Los agentes embolizantes utilizados se muestran en la Tabla 3. Durante el intervalo embolización/cirugía no se observaron complicaciones en este grupo.

Con respecto a la cirugía no se presentaron complicaciones intraoperatorias. El tiempo de intervalo embolización/cirugía promedio fue de 7,5 días (r: 1-15) dependiendo del urólogo actuante. Valorando el acto quirúrgico y según la subjetividad del cirujano, el sangrado operatorio fue leve a moderado, requiriéndose en un solo caso una transfusión de sangre intraoperatoria. El tiempo operatorio promedio fue de 140 minutos (r: 112-175). El grado de dificultad técnica fue considerado como menor del habitual, salvo un caso, por los dis-

tintos cirujanos a pesar de tratarse de tumores de tamaño considerable (Tabla 3).

El diagnóstico histológico de todos fue adenocarcinoma renal; en seis casos (86%) los tumores resultaron ser órgano-confinados o localmente avanzados (T1, T2 o T3 con N0 o N1 y M0). El caso restante (14%) fue un paciente con metástasis pulmonares (estadio IV), que motivaron el síntoma de diagnóstico (hemoptisis).

En 5 pacientes operados (71%), el reinicio a la actividad habitual se produjo en un tiempo promedio de 25 días (r: 21-29). En los 2 pacientes restantes, éste se prolongó hasta las 6 semanas. El tiempo de seguimiento promedio fue de 46 meses (r: 4-67). No se evidenciaron signos de recidiva local ni a distancia hasta la fecha de realización de este trabajo. El paciente con metástasis pulmonares falleció a los 17 meses de la cirugía por insuficiencia respiratoria y progresión de la enfermedad.

3. Embolización como tratamiento único en tumores sintomáticos: Este grupo estuvo representado por 16 pacientes, 8 (50%) mujeres y 8 (50%) hombres con una edad promedio de 46 años (r: 21-77). Se dividieron las complicaciones en 2 grupos: a) derivadas del propio tumor (15 casos, 94%) y b) como consecuencia de procedimientos previos (1 paciente, 6%). Las indicaciones, los agentes embólicos utilizados y el tipo de tumor, se expresan en la Tabla 4.

No se presentaron complicaciones derivadas del procedimiento. En todos los casos se obtuvieron controles satisfactorios cumpliendo las expectativas previas. El promedio de internación fue de 36 horas (r: 21-50). El analgésico utilizado fue tramadol empleando una dosis promedio de 150 mg/día (r: 100-250). Todos los pacientes revirtieron el cuadro clínico por el

Nº	Sexo	Etiología	Agente Embolizante	Sangrado Operatorio	Dificultad Quirúrgica	Objetivo Cumplido
1	F	Adenocarcinoma	P.V.A.	Leve	Menor de la habitual	Sí
2	F	Adenocarcinoma	Gelfoam*	Leve	Menor de la habitual	Sí
3	M	Adenocarcinoma	P.V.A. + Gelfoam	Moderado	Menor de la habitual	Sí
4	M	Adenocarcinoma	P.V.A.	Moderado	Habitual	Sí
5	F	Adenocarcinoma	Gelfoam	Moderado	Menor de la habitual	Sí
6	M	Adenocarcinoma	P.V.A.	Leve	Menor de la habitual	Sí
7	M	Adenocarcinoma	Embosferas	Leve	Menor de la habitual	Sí

Tabla 3. Valoración subjetiva del acto quirúrgico post-embolización.

* Gelfoam: partículas de microcolágeno hemostático.

cual fueron embolizados. En los casos de hematuria los pacientes fueron controlados en forma seriada con valor de hematocrito, no observándose descenso post-embolización.

De los 11 (69%) pacientes con carcinoma renal embolizados, 10 (62,5%) tienen registro de seguimiento oncológico reglado. No se observó progresión de la enfermedad ni recidiva del síntoma motivo de la embolización. Hasta la fecha de realización de este trabajo todos los pacientes están vivos y con buena calidad de vida. Un paciente se perdió en el seguimiento. Los 5 (31%) pacientes con angiomiolipoma no volvieron a presentar sintomatología alguna. Puede decirse que se cumplieron de esta manera, en forma absoluta y satisfactoria los objetivos por los cuales se indicó el procedimiento (Tabla 4).

DISCUSIÓN

En 1969, *Lalli*, utilizando partículas sintéticas como agente embólico en un modelo canino, es el primero en describir el concepto de embolización renal terapéutica.¹ En 1973, *Almgard*, reporta la aplicación del infarto embólico renal a pacientes con enfermedad neoplásica metastásica; a la mitad de ellos les realizó en forma asociada nefrectomía radical describiendo como apreciación subjetiva que el procedimiento era técnicamente más sencillo y de menor tiempo.²⁻⁴ A partir de estos trabajos se comienzan a establecer las pautas de utilización de esta técnica endovascular en patología oncológica renal para casos seleccionados.

El aporte de la E.A.T. al tratamiento de la patología neoplásica renal es como terapéutica paliativa en

Complicación por el propio tumor				
N	Indicación	Émbolo	Tipo de Tumor	Síntomas post-embolización
1	Hematuria	P.V.A + Alcohol	Carcinoma renal	Ausentes
2	Dolor	P.V.A + Alcohol	Carcinoma renal	Ausentes
3	Hematuria	P.V.A	Angiomiolipoma	Ausentes
4	Hematuria	P.V.A	Angiomiolipoma	Ausentes
5	Hematuria	P.V.A + Alcohol	Carcinoma renal	Ausentes
6	Hematuria	P.V.A + Coils	Carcinoma renal	Ausentes
7	Hematuria	P.V.A + Coils	Carcinoma renal	Pérdida del seguimiento
8	Hematuria	Histoacryl*	Carcinoma renal	Ausentes
9	Dolor	Embosferas	Angiomiolipoma	Ausentes
10	Hematuria	Histoacryl	Angiomiolipoma	Ausentes
11	Hematuria	Histoacryl	Carcinoma renal	Ausentes
12	Hematuria	Gelfoam	Carcinoma renal	Ausentes
13	Hematuria	Gelfoam	Carcinoma renal	Ausentes
14	Dolor - hematuria	P.V.A	Carcinoma renal	Ausentes
15	Dolor	P.V.A	Angiomiolipoma	Ausentes

Complicación postquirúrgica				
N	Indicación	Émbolo	Tipo de Tumor	Síntomas post-embolización
16	Hematuria	P.V.A	Carcinoma renal	Ausentes

Tabla 4. Indicaciones, agentes embólicos utilizados, tipo de tumor tratado y evolución.

* Histoacryl: cianocrilato.

enfermedad maligna avanzada, o como preventiva de posibles complicaciones hemorrágicas en angiomiolipomas de gran tamaño. Son numerosos los autores que enfatizan la mayor sobrevida de pacientes con carcinoma renal metastásico tratados con E.A.T. con o sin nefrectomía consecuyente. Refieren que el beneficio de esta técnica se basa en que provoca lisis tumoral, y mayor estimulación inmunológica con respuesta inmunogénica intensa.⁵⁻⁶⁻⁷ Más controvertida es la postura de algunos sobre la evolución de las metástasis post-embolización, pues se han llegado a relatar hasta regresión de metástasis a distancia post-E.A.T.² A pesar de lo enunciado, no existe hasta la fecha evidencia cierta de la forma en la que la E.A.T. actúa sobre la progresión de la enfermedad y de esto puede inferirse que no existen datos convincentes sobre la mejoría de la sobrevida de estos pacientes.⁸ En la presente serie el número de pacientes analizados es escaso para obtener conclusiones, pero a pesar de eso no pareciera observarse prolongación de la sobrevida con respecto a pacientes no embolizados.

El angiomiolipoma (A.M.L.) fue llamado como tal por *Morgan* en 1951.⁹ En el 20% de los casos forma parte de un cuadro nosológico llamado Enfermedad de Bourneville o Esclerosis Tuberosa (E.T.), descrita en 1880 y caracterizada con la tríada de retardo mental, epilepsia y A.M.L.¹⁰⁻¹¹ Es un tumor benigno (hamartoma), compuesto por tejido adiposo, músculo liso y vasos sanguíneos. La principal complicación del A.M.L. es la hemorragia espontánea, cuyo riesgo de producirse depende del tamaño de la lesión.¹²⁻¹³ Esta última variable y la presencia de síntomas (hematuria, dolor) son los parámetros utilizados para el manejo del A.M.L.¹⁴⁻¹¹⁻¹⁶⁻¹⁷ Como conducta preventiva de posibles complicaciones, *Cesterling*¹⁸ sugiere que el manejo intervencionista del A.M.L. sea a partir de 4 cm de diámetro máximo, nosotros, basados en autores como *Mourikis*⁹ utilizamos 8 cm como tamaño a partir del cual se debe actuar en el paciente asintomático. En esta serie todos los A.M.L. fueron hallados de forma casual (incidentalomas) y no asociados a E.T., cumpliendo los objetivos pre-embolización planteados, logrando así mejorar la calidad de vida de los pacientes.

Importante es el papel que cumple la E.A.T. en el tratamiento de complicaciones propias del tumor (dolor y hematuria) que alteran la calidad de vida del paciente, en aquellos con carcinoma renal inoperable y/o con angiomiolipomas, en los cuales esta técnica de mínima invasión logra reducir los síntomas con escaso impacto sobre el estado general. Este concepto descrito por la mayoría de los autores coincide con lo hallado en esta revisión.²⁰⁻²¹⁻²²

La utilización de la E.A.T. como procedimiento prequirúrgico, se basa en la creación de un mejor plano de clivaje peritumoral por el edema peri-infarto y en el menor sangrado intraquirúrgico, facilitando la técnica quirúrgica y reduciendo así el tiempo operatorio.²³⁻²⁴⁻²⁵⁻²⁶ En este trabajo puede observarse, al menos en forma subjetiva, las ventajas de la embolización como indicación prequirúrgica. Son contradictorios los informes sobre el tiempo óptimo entre la embolización y la cirugía; *Singsaas*²⁷ reporta un período embolización/cirugía óptimo de menor de 24 horas, en contraposición, *Wallace*²⁸ refiere que ese período debería ser de mayor de 72 horas, para facilitar la reducción de la circulación colateral. En esta serie los mejores resultados fueron conseguidos cuando la cirugía fue realizada a 24 horas del procedimiento.

Cuando se valora la técnica de E.A.T. se debe considerar el material embólico utilizado. Su elección depende del tamaño del vaso a ocluir, del diámetro del catéter a utilizar, de la indicación del procedimiento y del tiempo considerado (temporario o permanente). Los agentes que ofrecen oclusión temporaria (días o semanas), de disolución espontánea (reabsorbibles) son: la esponja de gelatina absorbente y las partículas de alcohol de polivinilo. Los coils, el cianocrilato (Histoacryl) y el etanol son materiales de oclusión permanente. El alcohol absoluto, de uso frecuente, requiere un uso cauteloso para evitar su diseminación en áreas no deseadas; para evitar este efecto se necesita experiencia del operador y utilizar catéter con balón oclusivo para evitar el reflujo.²⁹⁻³⁰⁻³¹

La E.A.T. es un procedimiento de mínima invasión, pero no es una técnica inocua.²⁹⁻³⁰ El efecto colateral no deseado más descrito es el denominado síndrome postinfarto renal, que depende de la extensión del angioinfarto y que se caracteriza por fiebre, dolor lumbar, elevación de los leucocitos (15.000 a 20.000/mm³, con desviación a la izquierda de la fórmula), náuseas, vómitos e íleo paralítico. El dolor, que es el síntoma más común, puede ser severo y requiere del uso de analgésicos narcóticos. Generalmente comienza 30 a 60 minutos después de la embolización y perdura por 24 a 48 horas. El reconocimiento de este cuadro es importante porque puede ser confundido con un cuadro infeccioso renal (especialmente con el absceso renal).³² En esta casuística sólo una paciente presentó dolor lumbar y fiebre que revirtieron con terapia analgésica-antipirética. El angioinfarto de áreas de tejidos no deseadas y el reflujo de material embólico, especialmente etanol, son complicaciones poco descritas que no hemos observado en nuestros pacientes.¹¹⁻²⁹⁻³²

CONCLUSIÓN

La embolización renal transcáteter para patología oncológica renal es una eficaz alternativa terapéutica, de baja morbilidad, en pacientes seleccionados.

De la presente comunicación se desprende que la E.A.T. cumple un importante papel dentro del arsenal de procedimientos con los que cuenta el urólogo para el manejo de las neoplasias renales. Sus indicaciones actuales pueden limitarse a: 1) Embolización como único tratamiento en pacientes asintomáticos, con objetivo paliativo en enfermedad maligna avanzada: carcinoma renal metastásico y/o inoperable, y preventivo de posibles complicaciones hemorrágicas en angiomiolipomas (A.M.L.) de gran tamaño. Se tomó 8 cm de diámetro máximo como valor de corte a partir del cual se indicó la embolización. 2) Embolización prequirúrgica en el tratamiento combinado de carcinomas renales, con el objetivo de disminuir la morbi-mortalidad del acto quirúrgico. Se tomó como valor de corte a partir del cual indicamos la embolización prequirúrgica 15 cm de diámetro tumoral máximo. 3) Embolización como tratamiento único en tumores sintomáticos, se incluyen todas aquellas neoplasias no operadas que presentaban hematuria macroscópica o dolor lumbar que alteraba la calidad de vida del paciente. También incluimos a un paciente con una complicación vascular derivada de una nefrectomía parcial.

El control de síntomas postembolización es bueno. El rol en la citorreducción e isquemia tumoral prequirúrgica está demostrado, razón por la cual la E.A.T. está indicada en el preoperatorio de grandes masas renales. El efecto de la embolización *per se* en la progresión de la enfermedad neoplásica renal se desconoce. A pesar de las descripciones de resolución espontánea de metástasis de carcinoma renal postembolización, tal situación no ha podido ser comprobada en el presente trabajo.

BIBLIOGRAFÍA

1. Lalli, A.; Peterson, N. y Bookstein, J.: Röntgen-guided infarction of kidneys and lungs. A potential therapeutic technique. *Radiology*, 93: 434-435, 1969.
2. Almgard, L.; Fernström, I.; Haverling, M. y Ljungqvist, A.: Treatment of renal adenocarcinoma by embolic occlusion of the renal circulation. *B.J.U. Int.*, 45: 474-479, 1973.
3. Drooz, A.; Lewis, C.; Allen, T. y col.: Quality improvement guidelines for percutaneous transcatheter embolization. *J. Vasc. Interv. Radiol.*, 14: 237-242, 2003.
4. Lanigan, D.; Jurriaans, E.; Hammonds, J. y col.: The current status of embolization in renal cell carcinoma survey of local and national practice. *Clin. Radiol.*, 46: 176-178, 1992.
5. Swanson D., Wallace S., Johnson D.: The role of embolization and nephrectomy in the treatment of metastatic renal carcinoma. *Urol. Clin. North. Am.*, 7: 719-730, 1980.
6. Nurmi M., Satokari K., Puntala P.: Renal artery embolization in the palliative treatment of renal adenocarcinoma. *Scand. J. Urol. Nephrol.*, 21: 93-96, 1987.
7. Hom D., Eiley D., Lumerman J., y col.: Complete renal embolization as an alternative to nephrectomy. *J. Urol.*, 161: 24-7, 1999.
8. Onishi T., Oishi Y., y col.: Prognostic evaluation of transcatheter arterial embolization for unresectable renal cell carcinoma with distant metastasis. *B.J.U. Int.*, 87 (4): 312-325, 2001.
9. Morgan G., Straumfjord J., Hall E.: Angiomyolipoma of the kidney. *J. Urol.*, 65: 525, 1951.
10. Bourneville D.: Contribution à l'étude de l'idiotie, sclérose tubéreuse des circonvolutions cérébrales. *Arch. Neurol.*, 1: 69, 1880.
11. Lingeman J., Donohue J., Madura M.: Angiomyolipoma: emerging concepts in management. *Urology*, 20 (6): 566-570, 1982.
12. Price E., Mostofi F.: Symptomatic angiomyolipoma of the kidney. *Cancer*, 18: 761, 1965.
13. Steiner M., Goldman S., y col.: The natural history of renal angiomyolipoma. *J. Urol.*, 150: 1782-1786, 1993.
14. Soulen M., y col.: Elective embolization for prevention of hemorrhage from renal angiomyolipomas. *J. Vasc. Interv. Radiol.*, 5: 587-591, 1994.
15. Han Y., Kim., Roh B.: Renal angiomyolipoma: selective arterial embolization effectiveness and changes in angiomyogenic components in long-term follow-up. *Radiology*, 204 (1): 65-70, 1997.
16. Smith D. C., Salama A.: Treatment of renal angiomyolipoma. *N. Engl. J. Med.*, 339: 1400, 1998.
17. De Luca S., Terrone C., Rossetti R.: Management of renal angiomyolipoma: a report of 53 cases. *B.J.U. Int.*, 83: 3, 1999.
18. Esterling J., Fishman E., y col.: The management of renal angiomyolipoma. *J. Urol.*, 135: 1121-4, 1986.
19. Mourikis D., Chatziioannou A., Antoniou A.: Selective arterial embolization in the management of symptomatic renal angiomyolipomas. *Eur. J. Radiol.*, 32 (3): 153-159, 1999.
20. Hansmann D.: Renal tumor embolization. *Radiologe*, 39 (9): 783-789, 1999.
21. Munro N., Woodhams S, Thomas P.: The role of transarterial embolization in the treatment of renal cell carcinoma. *B. J. U. Int.*, 93 (1): 18 1, 2004.
22. Mebust W., Weigel J., Lee K.: Renal cell carcinoma-angiointeraction. *J. Urol.*, 131: 231-5, 1984.
23. Kaisary A., Williams G., Riddle P.: The role of preoperative embolization in renal cell carcinoma. *J. Urol.*, 131: 641-656, 1984.
24. Zielinski H., Szmigielski S., Petrovich Z.: Comparison of preoperative embolization followed by radical nephrectomy with radical nephrectomy alone for renal cell carcinoma. *Am. J. Clin. Oncol.*, 23 (1): 6-12, 2000.
25. Bakal C., Cynamon J., y col.: Value of preoperative renal artery embolization in reducing blood transfusion requirements during nephrectomy for renal cell carcinoma. *J. Vasc. Interv. Radiol.*, 4 (6): 727, 1993.

26. Fishedick A., Peters P., y col.: Preoperative renal tumor embolization. A useful procedure. *Acta Radiol.*, 28 (3): 303-306, 1987.
27. Singsaas M., Chopp R., Méndez R. Preoperative renal embolization as adjunct to radical nephrectomy. *Urology*, 14: 1, 1979.
28. Wallace S., Chuang V., Swanson D., y col.: Embolization of renal carcinoma. *Radiology*, 138: 563-570, 1981.
29. Ward J., Velling M.: Transcatheter therapeutic embolization of genitourinary pathology. *Rev. Urol.*, 2 (4): 236-245, 2000.
30. Mc Lean G., Meranze S.: Embolization techniques in the urinary tract. *Urologic Clinics of North America*, 12: 4, 1985.
31. Christensen K., Dyreborg U., Andersen J.: The value of transvascular embolization in the treatment of renal carcinoma. *J. Urol.*, 133: 191-192, 1984.
32. Chuang V., Wallace S., Swanson D.: Technique and complications of renal carcinoma infarction. *Urol. Radiol.*, 2: 223-228, 1981.

COMENTARIO EDITORIAL

Los autores revisan en este trabajo cuáles fueron los resultados obtenidos con embolización arterial en pacientes portadores de patología tumoral renal, con el objetivo de determinar cuál es el rol actual de dicho procedimiento.

Luego de la publicación de *Almgard* (1973) surgieron numerosos trabajos utilizando esta técnica, perfeccionándola, experimentando nuevos agentes para embolizar y tratando de definir su indicación precisa. El objetivo teórico de la embolización fue preoperatoria a la nefrectomía radical para facilitarla técnicamente, disminuir el sangrado y crear un edema perirrenal. Asimismo se pretendía paliar la hemorragia de los casos no operables y se teorizaba acerca del beneficio de la necrosis tumoral para la estimulación inmunológica, a la manera de una autovacuna tumoral.

En el presente trabajo, de los 29 procedimientos realizados, 13 fueron indicados por hematuria en tumores avanzados no operados y en un caso de una hematuria postnefrectomía parcial, con resolución satisfactoria de la misma en todos los casos. Esto reafirma una de las indicaciones más claras de la embolización arterial, junto con la embolización arterial selectiva del angiomiolipoma de 8 cm en forma preventiva de una posible hemorragia retroperitoneal espontánea. Cuatro pacientes fueron embolizados por dolor, dos de ellos carcinomas inoperables y los otros dos angiomiolipomas, siendo de destacar que en todos ellos remitió el dolor. La indicación de embolización arterial preoperatoria de tumores mayores de 15 cm en forma rutinaria y la aseveración de que este procedimiento disminuye la morbimortalidad del acto quirúrgico puede ser más controvertida. Los autores señalan que de los 7 procedimientos realizados por distintos cirujanos seis consideraron la dificultad técnica como menor a la habitual, lo cual puede ser un dato muy subjetivo y difícilmente comparable a otro caso similar. Finalmente, la indicación de embolización de tumores asintomáti-

cos en enfermedad maligna avanzada, como paliativo, es una indicación dudosa, ya que el beneficio que puede obtenerse de la embolización es dudoso. Si bien los autores tuvieron 1 solo caso de síndrome postinfarto renal, éste aparece hasta en el 80% de los pacientes tratados en otras series,¹ junto con casos de embolización no deseada de otros órganos y hasta mortalidad relacionada con el procedimiento.² De aquí surge la necesidad de conocer el real beneficio que se ofrece ante cada indicación.

En el año 1999, en ocasión del cumpleaños N° 70 de *Lars Erik Almgard, Disa Kalman* y *Eberhard Varenhorst* del departamento de Cirugía y Urología del Hospital *Vrinnevi, Norrköping, Suecia*, le dedican una revisión sistemática de 389 artículos, publicado en el *Scan J. Urol. Nephrol.*³ La pregunta que se formularon es: ¿Hay en la literatura médica información adecuada sobre la cual basar la decisión médica de indicar la embolización, conocer cuál es la mejor técnica, conocer la morbilidad y la eficacia del procedimiento? La revisión concluye con que hay pocos datos objetivos que soporten la eficacia de la embolización arterial prequirúrgica. En los años '80 se planteó un estudio controlado randomizado que nunca fue reportado. La mayoría de los trabajos testifican que algunos pacientes se benefician con el angioinfarto, que el etanol sería el agente de elección y que el sangrado es la indicación más firme de este procedimiento. Podemos agregar que es aceptada la embolización selectiva de los angiomiolipomas de riesgo.⁴ Pero en las otras indicaciones no hay suficiente evidencia clínica como para aseverar que la embolización sea realmente un procedimiento beneficioso, por lo cual la toma de decisiones en presencia de tumores de gran volumen, presencia de trombos tumorales o tumores asintomáticos no operables deberían ser analizados como casos particulares en los cuales se evaluará el riesgo-beneficio de la embolización.

DR. JOSÉ J. ROZANEC
Docente Autorizado UBA

BIBLIOGRAFÍA

1. Fichtner, J.; Swoboda, A.; Hutschenreiter, G. y Neurburg, J.: Percutaneous embolization of the kidney: indications and clinic results. *Aktuelle Urol.*, 34 (7): 475-777, 2003.
2. Hammer, J.; Justich, E.; Schreyer, II. y Pettek, R.: Complications of renal tumor embolization. *Cardiovasc. Intervent Radiol.*, 8: 31-5, 1985.
3. Kalman, D. y Varenhorst, E.: The role of arterial embolization in renal cell carcinoma. *Scand. J. Urol. Nephrol.*, 33: 162-170, 1999.
4. Soulen, M. C.; Fykus, M. H.; Shlansky-Goldberg, R. D.; Wein A. J. y Cope, J.: Elective embolization for prevention of hemorrhage from renal angiomyolipomas. *JVIR* 5: 587-591, 1994.