

## Anatomía normal y frecuencia del órgano vomeronasal de Jacobson (OVN) en fetos humanos

### The Vomeronasal (Jacobson's) Organ (VNO) in Human Fetuses: anatomical study and frequency

Dr. Zeller Federico L.

**Introducción:** El sistema vomeronasal en adultos ha sido considerado como ausente o vestigial, pero recientemente se ha reportado una mayor frecuencia del mismo. En este estudio se evaluará la frecuencia de presentación del OVN en el tabique nasal de 7 fetos humanos cadavéricos.

**Material y Métodos:** Se examinaron los tabiques nasales de 7 fetos humanos cadavéricos fijados previamente con formaldehído al 4%. Se procedió a exponer el tabique nasal a ambos lados, procurando hallar al OVN.

**Resultados:** El OVN se observó en los 7 fetos cadavéricos examinados. En 5 casos se los pudo observar a simple vista en ambos lados; en 2 casos se requirió de una lupa de aumento para identificar los OVNs derechos. Se trataban de aberturas con un diámetro entre 0,5–1,5 mm en todos los casos. El OVN se encontraba situado en el tercio anterior del tabique nasal, a una distancia de 4–9,5 mm dorsal con respecto a la columella y 6–12 mm del margen del orificio nasal externo.

**Conclusiones:** El OVN se halló bilateralmente en todos los fetos cadavéricos evaluados.

**PALABRAS CLAVE:** Órgano vomeronasal; Órgano de Jacobson; Feromonas; Tabique nasal.

**Introduction:** The vomeronasal system in adult humans has commonly been regarded as absent or vestigial, but recently it was found to be more common than previously reported. In this study, a search for the frequency of occurrence of the vomeronasal organ (VNO) was performed by examining the nasal septae of 7 human fetus cadavers.

**Material and Methods:** We examined the nasal septa of 7 human fetus cadavers that had been fixed in 4% formaldehyde. We opened the nasal cavity and examined the septa for VNO on both sides.

**Results:** VNOs were seen in 7 fetuses (100%) cadavers. In 5 cases were seen by the naked eyes on both sides, in 2 fetuses we needed a magnification to see the right VNO. Large openings between 0.5–1.5 mm were seen in all cases. The VNO were situated in the anterior third of the nasal septum at a distance of 4–9.5 mm dorsal to the columella and 6–12 mm from the margin of the external nasal orifice.

**Conclusion:** VNO was found in all fetus cadavers bilaterally.

**KEY WORDS:** Vomeronasal Organ; Jacobson's organ; Pheromones; Nasal septae.

#### INTRODUCCIÓN

Durante muchísimos años el OVN humano fue considerado como ausente o vestigial<sup>1</sup>. Sin embargo, se comprobó que la presencia de este órgano en adultos humanos es más frecuente de lo que se pensaba<sup>2,4</sup>. Estudios recientes sugieren que el OVN en

Servicio de Urología, Hospital de  
Área El Bolsón, Perito Moreno 2645  
8430, El Bolsón, Río Negro,  
Argentina.

Tel.: 02944 15617700  
zellerfederico@gmail.com  
fezeller@ciudad.com.ar

el adulto humano es un órgano funcional quimiosensible, sexualmente dimórfico, con la habilidad de traducir señales que modulan ciertas respuestas o conductas autonómicas<sup>5</sup>.

*Frederic Ruysch* describió el OVN en humanos en 1703. Él describió un "canalibus nasalibus" en cada lado de la porción anterior del tabique nasal en un cadáver<sup>6</sup>. En 1877 *Kölliker* realizó un estudio pormenorizado de la posición de las cavidades vomeronasales en cadáveres de fetos, niños y adultos<sup>7</sup>. *Potiquet* amplió estas observaciones a adultos vivos<sup>8</sup>. *Ludwig Jacobson* describió en detalle el OVN en numerosas especies de mamíferos<sup>9</sup>. Él también observó la falta de desarrollo de las estructuras vomeronasales en humanos.

Según algunos autores el OVN tendría un papel en el reconocimiento sexual y cortejo en numerosas especies de mamíferos<sup>10</sup>. Una cuestión primordial referente al OVN en adultos humanos es su funcionalidad.

Se estudió el OVN de manera sistemática, para categorizar su estructura anatómica y evaluar su frecuencia en fetos humanos.

## MATERIAL Y MÉTODO

Se examinó el tabique nasal de 7 fetos humanos cadavéricos, fijados previamente en formol al 4%. Se realizó la apertura de las cavidades nasales a cada lado, exponiendo así el tabique nasal para su examen en búsqueda del OVN. Se eligió este clásico abordaje anatómico, pues permite visualizar perfectamente el tabique nasal y sus estructuras constitutivas.

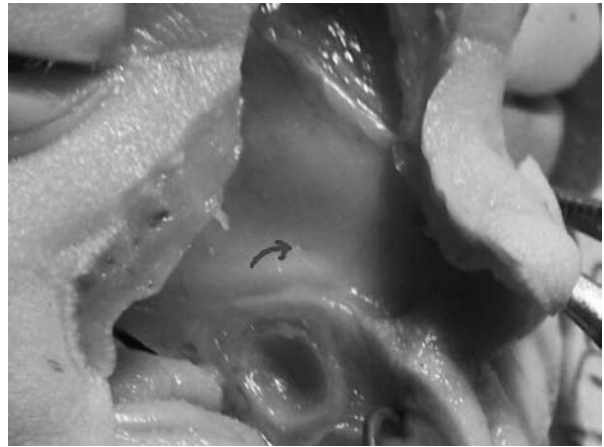
## RESULTADOS

El OVN pudo observarse en todos los cadáveres en ambos lados del tabique nasal. En 5 casos se observó a simple vista a ambos lados, en 2 casos se requirió de una lupa de aumento para poder ver el OVN derecho. Presentó en todos los casos un diámetro entre 0,5–1,5 mm (Figura 1), de forma redonda u oval. El OVN se encuentra situado en el tercio anterior del tabique nasal a unos 4 – 9,5 mm dorsal con respecto a la columella y unos 6-12 mm del margen del orificio nasal externo.

## DISCUSIÓN

En los libros modernos de anatomía se ilustra la porción anterior del tabique nasal como tapizado por una mucosa lisa, sin observarse ninguna estructura o accidente en la misma. En cambio, en los textos clásicos se puede observar la representación del OVN en el tabique nasal.

Los trabajos realizados sobre la presencia del OVN varían entre un 39%<sup>11</sup> a un 100%<sup>2</sup>. Esto se debe proba-



**Figura 1.** Se encuentra marcada con una flecha una apertura de aspecto oval, correspondiente al OVN.

blemente a las contradicciones anatómicas existentes en la descripción del OVN (Ver Tabla 1) y por el hecho de ser difícil de observar a la rinoscopia. *Gaafar* observó la presencia del OVN en el 76% de los casos sobre 200 sujetos estudiados, en forma de aberturas ovaladas o pequeñas depresiones<sup>12</sup>. Acorde a los pocos y contradictorios estudios en humanos, sólo algunos autores mencionan al conducto vomeronasal. *Kölliker* halló que tiene una longitud de 2-7 mm<sup>13</sup>. *Anton* describe una estructura tubular de localización simétrica a ambos lados del tabique con una longitud de 8,4 mm<sup>13</sup>. *Mangakis* observó un conducto vomeronasal de 62 mm<sup>14</sup>. *Smith y cols.* refieren una longitud entre 3,5 - 11,8 mm<sup>15</sup> y *Eloit y cols.* observaron una longitud entre 2–5 mm<sup>16</sup>. Finalmente *Albomaali y cols.* concluyen en un estudio realizado con resonancia magnética nuclear que el conducto vomeronasal tiene una longitud de 7 mm, sufre numerosas variaciones en su tamaño y puede cruzar al lado contralateral<sup>13</sup>.

En este trabajo se constató la presencia del orificio vomeronasal en todos los fetos evaluados a ambos lados, de forma redonda u oval y con un diámetro de 0,5–1,5 mm.

En resumen, se puede decir que es esencial obtener mayores informaciones a cerca del OVN antes de emitir una conclusión definitiva sobre su función sensitiva en adultos humanos.

## BIBLIOGRAFÍA

1. Stensaas LJ, Lavker RM, Monti-Bloch L y cols.: Ultrastructure of human vomeronasal organ, *J Steroid Biochem Molec Biol* 39: 553, 1991.
2. Moran DT, Jafek BW, Rowley JC, The vomeronasal (Jacobson's) organ in man: ultrastructure and frequency of occurrence, *J Steroid Biochem Molec Biol* 39: 545, 1991.
3. García-Velasco J, Mondragón M.: The incidence of the

Autor	Descripción anatómica	Diámetro en mm	Forma
Johnson y cols. <sup>11</sup>	Porción ántero-inferior del tabique, cercano al piso de la nariz	Mayor de 2	Oval, circular o irregular
García-Velasco y Mondragón <sup>3</sup>	Región ántero-inferior a 2 cm. de la unión del cartilago septal con el septum óseo (vómer).	Orificio pequeño	No informado
Stensaas y cols. <sup>1</sup>	En la porción ventral del tabique, con orientación ántero-posterior	No informado	Tubular
Monti-Bloch y Grosser <sup>7</sup>	Próximo a la intersección de la porción posterior del cartilago septal y el piso de la nariz	No informado	No informado
Moran y cols. <sup>2</sup>	Región anterior del tabique, 1 cm. Dorsal a la columella y 1-2 mm por sobre el piso de la nariz	0,2 – 2	Redonda
Monti-Bloch y cols. <sup>4</sup>	Dorsal a los cartilagos vomeronasales	0,5 – 1,5	No informado
Zeller	Situado en el tercio anterior del tabique nasal a unos 4–9,5 mm dorsal con respecto a la columella y unos 6-12 mm del margen del orificio nasal externo	0,5 – 1,5 mm	Redonda u oval

**Tabla 1.** Diferencias en la descripción anatómica del OVN.

- vomeronasal organ in 1000 human subjects and its possible clinical significance. *J Steroid Biochem Molec Biol* 39: 561, 1991.
- Monti-Bloch L, Jennigs-White C, Dolberg DS y cols, The human vomeronasal system. *Psychoneuroendocrinology* 19: 673, 1994.
  - Jonhson EW, Eller PM, Jafek BW.: Calbindin-like immunoreactivity in epithelial cells of the newborn and adult human vomeronasal organ. *Brain Res* 638: 329, 1994.
  - Ruysch F.: Thesaurus Anatomicus, Vol 3. Amsterdam: Wolters, 1703.
  - Trotier D, Eloit C, Wassef M y cols.: The vomeronasal cavity in adult human. *Chem.Senses* 25: 369, 2000.
  - Potiquet M.: Le canal de Jacobson, *Rev Laryngol (Paris)* 2: 737, 1891.
  - Trotier D, Doving KB: Anatomical description of a new organ in the nose of domesticated animals by Ludwig Jacobson (1813), *Chem. Senses* 23: 743, 1998.
  - Estes RD: The role of the vomeronasal organ in mammalian reproduction, *Mammalia* 36: 315, 1972.
  - Johnson A, Josephson R, Hawke M: Clinical and histological evidence for the presence of the vomeronasal (Jacobson's) organ in adult humans, *J. Otolaryngol.* 14: 71, 1985.
  - Gaafar HA, Tantawy AA, Melis AA y cols.: The Vomeronasal (Jacobson's) Organ in Adult Humans: Frequency of Occurrence and Enzymatic Study. *Acta Otolaryngol. (Stockh)* 118: 409, 1998.
  - Abolmaali ND, Kühnau D, Knecht M y cols., Imaging of the vomeronasal duct, *Chem. Senses* 26: 35, 2001.
  - Mangakis M: Ein Fall von Jacobson'schen Organen beim Erwachsenen. *Anat. Anz.* 21: 106, 1906.
  - Smith TD, Siegel MI, Burrows AM y cols.: Searching for the vomeronasal organ of adult humans: preliminary findings on location, structure and size, *Microsc. Res. Tech* 15 : 483, 1998.
  - Eloit C, Wassef M, Ferrand J y cols.: Observations on adult human vomeronasal organs. *Chem Senses* 24: 64, 1998.
  - Monti-Bloch L, Grosser B: Effect of putative pheromones on the electrical activity of the human vomeronasal organ and the olfactory epithelium, *J Steroid Biochem Mol Biol* 39: 573, 1991.