

# Cirugía laparoscópica transumbilical. Experiencia inicial

## *Transumbilical laparoscopic surgery. Initial experience*

Piana, Martín; Jacobo, Gabriel; Pijoan, Martín; Zeno, Lelio; Pijoan, Malen

*Departamento de Cirugía Laparoscópica, Servicio de Urología, Sanatorio Parque, Rosario.*

**Introducción:** Desde la introducción de la cirugía laparoscópica, los urólogos no sólo se han preocupado por los resultados clínicos, sino también por las cicatrices quirúrgicas. Aunque la cirugía endoscópica transluminal por orificios naturales (*natural orifice transluminal endoscopic surgery*, NOTES) es prometedora, no es aplicable a la práctica clínica hasta la fecha, debido a preocupaciones de seguridad. Como un procedimiento de transición entre la cirugía laparoscópica estándar y NOTES, la cirugía laparoscópica transumbilical (*umbilical laparoendoscopic single-site surgery*, U-LESS) podría ser una alternativa ideal.

Revisamos nuestra experiencia inicial con la cirugía de orificio natural transumbilical endoscópica (U-LESS) en urología.

**Material y métodos:** Desde julio a septiembre de 2009 fueron operados, en el Sanatorio Parque de Rosario y otros centros de nuestro país, 15 pacientes con técnica laparoscópica transumbilical (U-LESS). Modelo observacional, retrospectivo y descriptivo. Las cirugías con las que nos iniciamos en esta técnica fueron ureterolitomía (4), quistectomía renal (4), nefrectomía simple (3), nefrectomía radical (1), drenaje de linfocelo postrasplante renal (2), y biopsia renal (1). Seguimiento clínico y con estudios estándares a los 7, 15 y 30 días de la cirugía.

**Resultados:** Grupo de estudio con 15 pacientes, 9 (60%) mujeres y 5 (40%) hombres, con una edad promedio de 28 años (r: 21-41). Todos fueron operados por vía transperitoneal y transumbilical. El promedio de masa corporal fue de 22 kg/m<sup>2</sup> (rango BMI: 17-28). Sólo en los 3 primeros casos (2 nefrectomías simples y 1 ureterolitomía) colocamos un puerto accesorio de 5 mm para lograr una cirugía más segura. No existieron complicaciones operatorias, ni conversión a cirugía laparoscópica convencional y/o abierta. En todos los casos se logró el objetivo terapéutico.

**Conclusiones:** La cirugía laparoscópica transumbilical en casos seleccionados es una alternativa factible y segura. Faltan estudios, experiencias y el desarrollo de nuevas tecnologías que faciliten su realización, la estandaricen y la conviertan en reproducible.

**PALABRAS CLAVE:** Cirugía endoscópica transumbilical, laparoscopia.

**Introduction:** Since the introduction of laparoscopic surgery, urologists have been concerned not only by clinical outcome, but also for surgical scars. Although natural orifice transluminal endoscopic surgery (NOTES) is encouraging, is not applicable to clinical practice to date, due to security concerns. As a transition procedure from the standard laparoscopic to NOTE, laparoscopic transumbilical surgery (U-LESS) could be an ideal alternative.

We review our initial experience with natural orifice surgery endoscopic transumbilical (U-LESS) in urology.

**Methods:** From July to September 2009, 15 patients with laparoscopic transumbilical (U-LESS) were operated at the Sanatorio Parque de Rosario and others places of our country. Model observational, retrospective and descriptive. Surgeries with which we started on this technique were ureterolithotomy (4), renal cyst (4), simple nephrectomy (3), radical nephrectomy (1), drainage of post-transplant renal lymphocele (2), and renal biopsy (1). Follow-up studies and clinical standards were at 7, 15 and 30 days after surgery.

**Results:** Group study of 15 patients, 9 (60%) women and 5 (40%) men, with an average age of 28 years (r: 21-41). All underwent transperitoneal and transumbilical surgery. The average body mass was 22 kg/m<sup>2</sup> (BMI range: 17-28). Only in the first 3 cases (2 simple nephrectomies and 1 ureterolithotomy) we put a 5-mm accessory port to make surgery safer. There were no operative complications or conversion to conventional laparoscopic surgery and/or open. In all cases, the therapeutic objective was achieved.

**Conclusions:** Laparoscopic transumbilical surgery in selected cases is a feasible and safe alternative. More studies and experience are needed, and also the development of new technologies to facilitate its implementation, standardize it and make it reproducible.

**KEY WORDS:** Transumbilical endoscopy surgery, laparoscopy.

## INTRODUCCIÓN

Desde su aparición en 1991, la cirugía laparoscópica en urología ha revolucionado el pensamiento del urólogo. La búsqueda continua por mejorar los resultados quirúrgicos ha llevado al desarrollo de procedimientos nunca antes pensados, incluyendo la violación de algunos órganos para llegar a otros. Así, se desarrolló la cirugía de NOTES (Natural Orifice Transluminal Endoscopic Surgery), con la finalidad de ejecutar procedimientos quirúrgicos sin trauma de la pared abdominal, a través de orificios naturales. Sin embargo, debido a dificultades técnico-instrumentales no se logró una adecuada aceptación, y surgieron alternativas como la realización de cirugías a través de la cicatriz umbilical (Embriológica) colocando varios puertos de trabajo o un dispositivo con múltiples canales con el uso de instrumentos articulados que permiten mantener el principio de triangulación; su base científica es que la cicatriz quirúrgica queda prácticamente oculta en el ombligo, un orificio natural de embriones humanos<sup>1-2</sup>.

La velocidad con que evoluciona la tecnología y la aparición de estas nuevas técnicas, se han adelantado a la creación de una clasificación apropiada y esto ha dado lugar a que cada autor denomine a su técnica quirúrgica como mejor le parezca de acuerdo a su concepción: E-NOTES (Embryonic Natural Orifice Trans Umbilical Endoscopic Surgery), NOTUS (Natural Orifice Trans Umbilical Surgery) y SPA (Single Port Access), entre otros. Finalmente, y con el objetivo de unificar criterios

se llegó al acuerdo del uso del término U-LESS (Umbilical Laparo-Endoscopic Single Site Surgery), para nombrar todos los procedimientos laparoscópicos y/o endoscópicos realizados a través de la cicatriz umbilical<sup>3</sup>.

Aceptando esta continua evolución, con los sobresaltos de una nueva curva de aprendizaje, iniciamos nuestra experiencia en U-LESS a partir de julio de este año. En este trabajo, presentamos nuestra experiencia inicial como alternativa a la laparoscopia convencional en casos seleccionados, y analizamos los resultados quirúrgicos y postquirúrgicos obtenidos.

## MATERIAL Y MÉTODOS

Desde julio a septiembre de 2009 fueron operados, en el Sanatorio Parque de Rosario y otros centros de nuestro país, 15 pacientes con técnica laparoscópica transumbilical (U-LESS). El tipo, número y forma de acceso de las intervenciones quirúrgicas se muestran en el **Cuadro 1**.

Se utilizó un modelo de cohortes observacional, retrospectivo y descriptivo. Para la revisión de la casuística los datos fueron tabulados y ordenados en tablas de Excel.

Para el análisis, valoramos los siguientes parámetros: características de los pacientes (edad, sexo, peso) y de la patología a tratar, tiempo operatorio, estadía hospitala-

Tipo de cirugía	Número	Acceso
Nefrectomía simple	3	Sistema GelPort® y Trócares estándares
Nefrectomía radical	1	Sistema GelPort® y Trócares estándares
Ureterolitotomía	4	Trócares estándares
Quistectomía renal	4	Trócares estándares
Drenaje de linfocele	2	Trócares estándares
Biopsia renal	1	Trócares estándares

**Cuadro 1.** Características de las cirugías realizadas.

ría, complicaciones, conversión a cirugía laparoscópica convencional y/o abierta, evolución postoperatoria, analgesia, y tiempo de reinicio a la actividad laboral.

Con el objetivo de aplicar el desarrollo científico-tecnológico y comprobar los beneficios de la cirugía de invasión mínima expresado por numerosos centros mundiales de referencia, iniciamos un programa de U-LESS. En esta experiencia inicial, la patología a operar por vía transumbilical fue elegida según el sistema de puntuación de dificultad de los procedimientos laparoscópicos expuesto en la guía de la Asociación Europea de Urología en laparoscopia urológica confeccionada en el año 2000 y establecida con el objetivo de evaluar la curva de aprendizaje de los profesionales en formación. Así, elegimos a patologías catalogadas como fáciles y hasta con cierto grado de dificultad y a aquellos pacientes que no presentaban cirugías previas sobre el área a tratar y delgados (Body Mass Index <35 kg/m<sup>2</sup>). A continuación, se describen las cirugías con las que nos iniciamos en esta técnica (Cuadro 1)<sup>4</sup>:

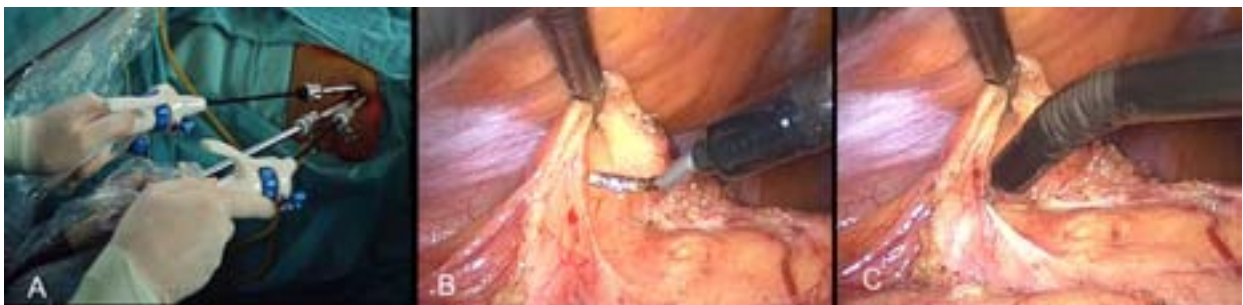- 1) Nefrectomía simple en pacientes con insuficiencia renal crónica en hemodiálisis en plan de trasplante, con riñón atrófico no funcionante.
- 2) Nefrectomía radical a una paciente con tumor renal de 6 centímetros (cm) que no comprometía el pedículo vascular, y de localización mesorrenal.
- 3) Ureterolitotomía a pacientes con cálculos grandes (>1 cm) e impactados de uréter superior y/o medio refractario a la litotricia extracorpórea, y/o endourología.
- 4) Quistectomía renal en pacientes con quistes tipo I y II de Bosniak por tomografía (TAC), mayores a 7 cm, corticales, tratados o no por otros métodos,

sintomáticos, que alteraban su calidad de vida.

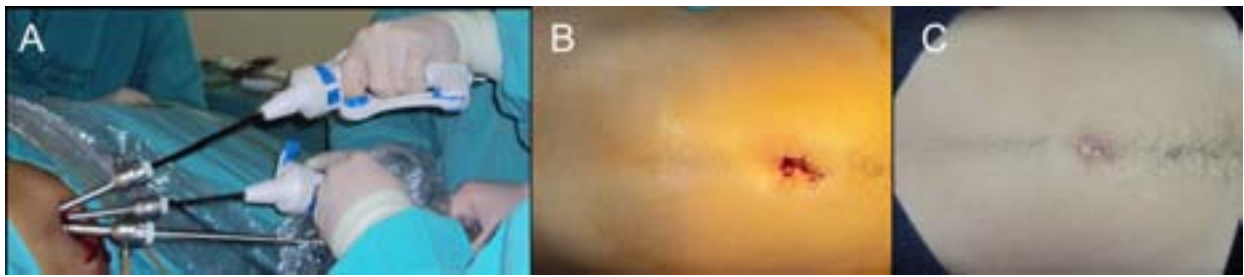
- 5) Drenaje de linfocele postrasplante renal, en el lecho del injerto, que recidivó a punciones aspirativas percutáneas previas.
- 6) Biopsia renal en una paciente joven con insuficiencia renal crónica estable con diagnóstico imagenológico de tumor renal bilateral con una punción biopsia bajo TAC negativa.

El seguimiento fue en consultorio (clínico) a los 7, 15 y 30 días de la cirugía, y con estudios estándares según la patología tratada.

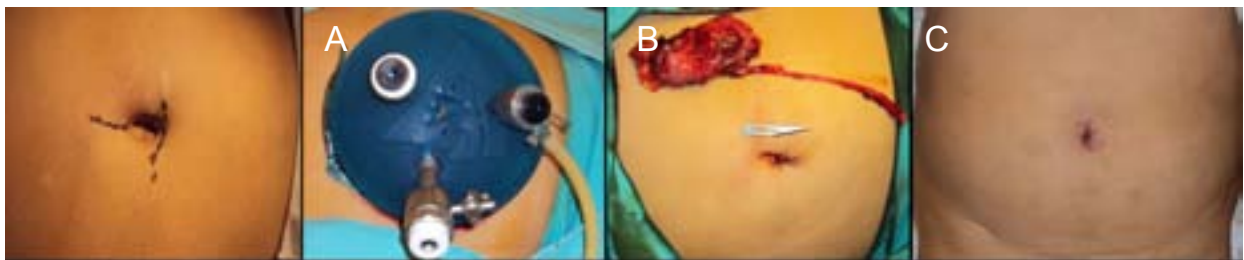
**Técnica quirúrgica (Figuras 1, 2 y 3):** La vía de acceso elegida fue transumbilical transperitoneal en todos los casos. La técnica quirúrgica empleada correspondió a la misma utilizada por vía laparoscópica convencional. La posición del paciente se adoptó de acuerdo al tipo de cirugía a realizar; así, la mayoría de los casos se colocaron de decúbito lateral opuesto al lado a operar. Utilizando la técnica de abordaje abierta se realizó la colocación del dispositivo GelPort® para los casos de cirugías ablativas y/o el primer trócar de 10 mm para la óptica en el resto; la cirugía continuó con la colocación de los trócares a través del dispositivo GelPort® y/o la colocación de 2 trócares accesorios de 5 mm umbilicales a 1 cm del primer trócar. Utilizamos óptica de 10 mm de 30°, instrumentos flexibles de 5 mm (Cambridge Endo®) y otros intencionalmente doblados de forma manual para la consecución de estos procedimientos (Figuras 1 y 2). Debido a la ausencia de materiales específicos flexibles (p. ej., clipadora), en los casos de nefrectomías utilizamos instrumental recto estándar aceptando la pérdida de triangulación.



**Figura 1.** Imágenes operatorias de una ureterolitotomía por U-LESS. A) Posición de trócares y elementos de trabajo; B y C) Disección con pinzas flexibles.



**Figura 2.** Imágenes operatorias de una quistectomía por U-LESS. A) Posición de trócares y elementos de trabajo; B y C) Cicatriz umbilical en el postoperatorio inmediato y a los 15 días de operado.



**Figura 3.** Nefroureterectomía simple izquierda por U-LESS con GelPort®. A) Posición de trócares sobre Gelport®; B y C) Cicatriz umbilical en el postoperatorio inmediato y a los 15 días de operado.

## RESULTADOS

El grupo de estudio constó de 15 pacientes, 9 (60%) mujeres y 5 (40%) hombres, con una edad promedio de 28 años (r: 21-41). Todos fueron operados por vía transperitoneal y transumbilical. El tipo, número y características de las indicaciones quirúrgicas se muestran en la **Tabla 1**.

El promedio de masa corporal fue de 22 kg/m<sup>2</sup> (rango BMI: 17-28). Sólo en los 3 primeros casos (2 nefrectomías simples y 1 ureterolitotomía) colocamos un puerto accesorio de 5 mm para lograr una cirugía más segura. No existieron complicaciones operatorias, ni conversión a cirugía laparoscópica convencional y/o abierta. En todos los casos se logró el objetivo terapéutico.

## DISCUSIÓN

Desde su irrupción, la cirugía laparoscópica ha ganado cada vez más aceptación como alternativa a la cirugía abierta urológica tradicional. Los últimos avances de la laparoscopia, como la cirugía transumbilical (U-LESS), han surgido como un intento para incrementar los beneficios cosméticos y reducir la morbilidad de la cirugía

mínimamente invasiva, y se debe sobre todo al perfeccionamiento tecnológico del instrumental endoscópico. Dentro de un corto lapso, varios informes clínicos han surgido en la literatura urológica, convirtiendo a la experiencia con U-LESS en urología en una de las más extensas en la bibliografía. La primera nefrectomía transumbilical fue presentada en el año 2007, utilizando un puerto multicanal en un paciente con enfermedad benigna. En el último año se ha aplicado esta técnica en pacientes donantes para trasplante renal. En todos los casos anteriores, se describe la utilización de dispositivos e instrumentos de tecnología avanzada que permitieron la realización de la cirugía en forma segura y exitosa<sup>5</sup>.

La cirugía transumbilical involucra dos elementos fundamentales. Primero, el sistema de acceso a la cavidad que puede realizarse a través de dispositivos especiales (multicanales o GelPort®), o a través de incisiones separadas encubiertas en la cicatriz umbilical. Segundo, el uso de equipos especiales como instrumental angulado (flexible), lentes de 5 y 10 mm, con cámaras de alta resolución o endoscópicas flexibles para facilitar el procedimiento<sup>6</sup>.

Variables en estudio	Nefrectomía simple (n: 3)	Nefrectomía radical (n: 1)	Ureterolitotomía (n: 4)	Quistectomía renal (n: 4)	Drenaje linfocele (n: 2)	Biopsia renal (n: 1)
Tpo. operatorio (min)	110 (80-190)	140	90 (60-100)	60 (40-90)	30	50
PES (ml)	-	<50	-	-	-	<50
Tpo. ingesta oral (hs.)	12 (8-24)	8	12 (8-24)	8	4	8
Analgésico (mg/día)*	100	150	150	150	50	++
Tpo. de drenaje (hs.)	-	12	30 (24-72)	-	-	-
Tpo. de sonda vesical (hs.)	-	24	28 (24-72)	12	-	-
Tpo. de internación (hs.)	16 (10-24)	28	36 (18-48)	12 (8-24)	8	24
Complicaciones	-	-	-	-	-	-
Conversión	-	-	-	-	-	-

PES: Pérdida estimada de sangre; Tpo.: tiempo; hs.: horas; mg: miligramos; ml: mililitros; min: minutos.  
 Analgésico\*: Diclofenac. ++: Nubaina 1 ampolla/día.

**Tabla 1.** Características de las cirugías realizadas.

Los aspectos técnicos para U-LESS difieren de la laparoscopia convencional en varios puntos. La principal desventaja de la incisión única es que los instrumentos están muy cercanos, perdiendo la posibilidad de triangulación que se tiene en la cirugía de múltiples puertos; ésta es superada en parte con el uso de instrumental angulado o flexible que permite la triangulación a pesar del paralelismo. Otro de los inconvenientes presentados, en nuestros casos, fue la limitación para el movimiento del lente, debido a la entrada del cable de luz a 90° de este; el ingreso de la fibra óptica en un ángulo de 180° facilitaría el movimiento del equipo. La cirugía transumbilical es un procedimiento que demanda mayor destreza y experiencia del cirujano; sin embargo, esto pierde importancia con los potenciales beneficios para el paciente derivados del menor grado de invasión. Los procedimientos presentados fueron realizados con instrumental articulado (Cambridge Endo®) y óptica de 10 mm, logrando mayor movilidad de los instrumentos<sup>7</sup>.

En cuanto a la morbilidad operatoria de la cirugía a través de un solo trócar, encontraremos desventajas como el uso de varias incisiones para la introducción de los puertos, especialmente en casos de ablación donde se requiere ampliar una de las incisiones o realizar otra accesoria para la extracción de la pieza, con el consiguiente trauma del acceso quirúrgico puesto en evidencia por dolor, espasmos musculares y no infrecuentes lesiones de los vasos epigástricos. Si bien U-LESS tiene ventajas en cuanto al menor trauma

producido por los trócares y resultados cosméticos superiores, también tiene el inconveniente de una curva de aprendizaje más larga por la dificultad técnica en la actualidad<sup>8</sup>.

Los procedimientos realizados en nuestra experiencia inicial son una muestra de la aplicabilidad de este nuevo concepto de cirugía mínimamente invasiva, en esta ocasión con el uso de los mismos materiales de acceso de la laparoscopia convencional, adaptados, y diversos instrumentos flexibles (Cambridge Endo®). Debido a su alto costo y a la falta de comercialización en nuestro país, no utilizamos dispositivos multicanales como los mostrados en la bibliografía consultada, R-Port® (Advanced Surgical Concepts, Dublin, Ireland) con sus dos modelos disponibles, el TriPort® y el QuadPort®<sup>9</sup>.

Con relación a la colocación de trócares accesorios en la realización de U-LESS, consideramos que es para garantizar la seguridad del paciente, que es nuestro fin último. Creemos que su utilización está plenamente justificada, siempre que el cirujano lo estime necesario, especialmente en los inicios de su experiencia con U-LESS. La colocación del puerto adicional en 3 casos, por seguridad, no es observada por nuestro grupo como "conversión" pues la técnica de mínimo acceso se mantuvo en todo momento<sup>10</sup>.

A pesar de que el concepto NOTES ha reavivado el interés en la minimización de la cirugía mínimamente

invasiva, estas técnicas son de compleja realización y el instrumental adecuado está aún en desarrollo. La experiencia acumulada hasta hoy en U-LESS es limitada y representa el inicio de un campo en plena expansión. Presentamos la primera experiencia de este tipo publicada en nuestro país aceptando que debemos entender sus bases científicas y su potencial clínico para poder juzgarlas de forma crítica y objetiva. Es posible esperar una estancia hospitalaria más corta, disminución en la infección del sitio quirúrgico, del dolor postoperatorio y un retorno más rápido a las actividades previas. En nuestros casos, los resultados fueron excelentes<sup>11-12</sup>.

## CONCLUSIONES

La cirugía laparoscópica a través de la cicatriz umbilical aplicada a procedimientos como los presentados en esta revisión, es una alternativa factible y segura. Se recomienda el uso de instrumental adecuado y un entrenamiento apropiado para realizarlos con resultados comparables a las técnicas laparoscópicas convencionales. Sin embargo, faltan aún mayores estudios, experiencias y el desarrollo de nuevas tecnologías que faciliten su realización, la estandaricen y la conviertan en reproducible.

## BIBLIOGRAFÍA

1. Gettman MT, y cols. Consensus statement on natural orifice transluminal endoscopic surgery and single-incision laparoscopic surgery: heralding a new era in urology? *Eur Urol.* 2008; 53:1117-20.
2. Kaouk JH, Desai MM, y cols. Single-port laparoscopic surgery in urology: initial experience. *Urology* 2008; 71:3-6.
3. Rattner D, Kalloo A and the SAGES/ASAGE working group on natural orifice transluminal endoscopic surgery. *Surg Endosc.* 2006; 20(2): 329-33.
4. Doublet G, Janetschek A, y cols. Laparoscopy Working Group of the EAU. *Guidelines on Laparoscopy*, 2000.
5. Gill I, y cols. Single port transumbilical (E-NOTES) donor nephrectomy. *J Urol.* 2008; 80(2):637-41.
6. Rane A, y cols. Clinical evaluation of a novel laparoscopic port (R-port) and evolution of the single laparoscopic port procedure (SLAPP). *J Endourol.* 2007; 21(Suppl 1):A22-3.
7. Raman J, y cols. Laboratory and clinical develop-

ment of single keyhole umbilical nephrectomy. *Urology* 2007; 70:1039-42.

8. Desai MM, y cols. Scarless single port transumbilical nephrectomy and pyeloplasty: first clinical report. *BJU Int.* 2008; 101(1):83-8.
9. Kaouk JH and Palmer JS. Single-port laparoscopic surgery: inicial experience in children for varicocelelectomy. *BJU Int.* 2008; 102(1):97-9.
10. Box G, Cadeddu J, Clayman R, y cols. Nomenclature of Natural Orifice Transluminal Endoscopic Surgery (NOTES) and Laparo-Endoscopic Single-Site Surgery (LESS) in Procedures in Urology. *J Endourol.* 2008; 22(11):2575-81.
11. Canes D, Desai M, y cols. Transumbilical Single-Port Surgery: Evolution and Current Status. *Eur Urol.* 2008, 54(5):1020-9.
12. Rane A, y cols. Single Port Acces nephrectomy and other laparoscopic urologic procedures using a novel laparoscopic port (R-port). *Urology* 2008; 72(2):260-3.

## COMENTARIO EDITORIAL

Los autores presentan su experiencia inicial en nuestro país de una vía de abordaje mínima descrita en varias publicaciones internacionales en los últimos 2 años. Se demuestra su factibilidad en 6 indicaciones distintas en 15 pacientes. Es adecuado la elección de patologías catalogadas como fáciles o con cierto grado de dificultad y la elección de pacientes delgados y sin cirugías previas. Los resultados obtenidos son muy buenos. Al tratarse de un estudio observacional retrospectivo no hay comparaciones con técnicas laparoscópicas con múltiples abordajes. En la discusión, los autores refieren que esperan disminuir: la estancia hospitalaria, las infecciones del sitio quirúrgico, el dolor postoperatorio y el tiempo de restitución a actividades previas. Estos puntos deberán ser investigados en futuros trabajos comparativos y controlados. Un punto crítico referido es el elevado costo de los implementos a utilizar que llevó a los autores a utilizar instrumental estándar y/o un trocar complementario estándar. Aquí sería útil para los urólogos que planeen iniciarse en esta técnica comunicar, en base a la experiencia de los autores, en cuáles de las cirugías U-LESS es factible utilizar instrumental estándar. En las 7 cirugías sin clipado ni sutura (Quistectomía renal, Drenaje de linfocele y Biopsia renal) es posible que un trocar para la óptica y 1 ó 2 trócares de 5 mm paralelos con instrumental recto por la cicatriz umbilical sean suficientes, la experiencia en retroperitoneoscopia puede ayudar a manejarse con instrumentos muy próximos entre sí. En

las 4 Ureterolitotomías donde se requiere la sutura de la ureterotomía, debe conseguirse una adecuada triangulación para la colocación y anudado de los puntos, por lo que sería obligado el uso de material curvo o articulado (de alto costo) o un trócar adicional. En las 3 Nefrectomías simples y en la Nefrectomía radical parece imprescindible la utilización de un dispositivo multipuerto y material adecuado para el manejo del pedículo y la disección renal. Esto permitirá calcular el costo de las distintas indicaciones que se deberán tener en cuenta en los resultados. Referente a la Nefrectomía radical que necesita una incisión complementaria para la extracción del riñón, debemos preguntarnos si justifica el esfuerzo y el costo de un abordaje U-LESS.

Los avances en la Medicina en general y en la Urología en particular se producen por variados motivos: necesidades terapéuticas, evitar complicaciones, ideas brillantes, desarrollo de medicamentos e instrumental, etc. En técnica quirúrgica urológica se avanza reduciendo tiempos de recuperación, evitando com-

plicaciones y disminuyendo secuelas funcionales o estéticas. En la secuencia de aceptación como estándar, las técnicas quirúrgicas pasan por varias etapas: definir el objetivo y los fundamentos, determinar la factibilidad y posibilidad de reproducirse, adecuar las indicaciones, demostrar sus beneficios. Muchos proyectos quedan en el camino y no logran evidencias adecuadas para su aceptación (Colposuspensión laparoscópica), otros se limitan a sólo algunos casos (Linfadenectomía pelviana laparoscópica) y otros se siguen discutiendo (Varicocele laparoscópico). Debo felicitar a los autores por su intención de disminuir al mínimo la agresión quirúrgica, alentarlos a demostrar los beneficios de la Cirugía laparoscópica transumbilical y definir si esta técnica, en alguna o en todas sus indicaciones, se puede transformar en un estándar y así ofrecérsela a los pacientes ya no como un procedimiento en investigación.

Alberto Villaronga

*Ex Presidente de la Sociedad Argentina de Urología*