

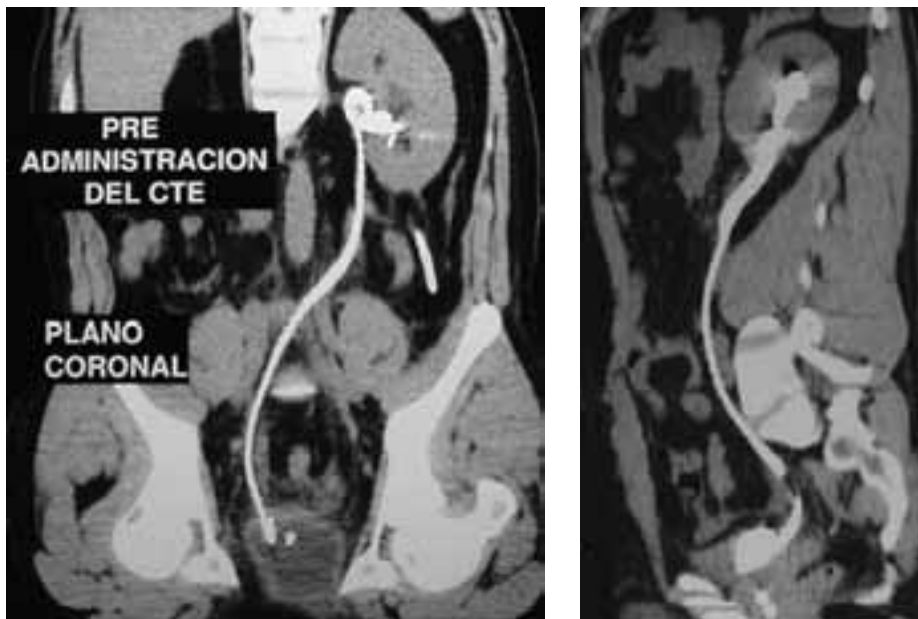
Trans-urétero-urétero anastomosis

Trans-uretero-uretero anastomosis

Dres. Martínez, Pablo;
Giúdice, Carlos (h);
García Freire, Federico;
Damia, Oscar.

Paciente de sexo masculino de 33 años de edad nonorreno izquierdo con antecedente de donante renal derecho, presentando lesión de uréter medio izquierdo por procedimiento endourológico. Se resuelve quirúrgicamente con una trans urétero-urétero anastomosis entre remanente ureteral distal derecho y remanente ureteral proximal izquierdo.

En esta imagen tomográfica helicoidal con reconstrucción 3D, se observa la trans urétero-urétero anastomosis con adecuado pasaje de material del contraste hacia la vejiga.



Servicio de Urología
Hospital Italiano de
Buenos Aires, Argentina.