

Cát. de Clín. Urológica del Hosp. Rawson;  
Jefe Prof. Dr. BERNARDINO MARAINI

Inst. de Anatomía Patológica;  
Jefe: Prof. Dr. P. I. ELIZALDE

Por los Doctores

JULIO DANTE y  
ARMANDO TRABUCCO

## TUMOR DE EXTREMIDAD INFERIOR DE URETER

LAS formaciones neoplásicas primitivas de la extremidad inferior del uréter son consideradas como tumores sumamente raros; es por eso que traemos a esta Sociedad el siguiente caso, cuyo diagnóstico y forma de encarar el problema de su tratamiento no ha estado exento de dificultades y en el que, desgraciadamente, la operación fué malograda por una anuria inmediata que produjo el "Exitus Letalis" en dicho enfermo.

La historia clínica, serie C.X.X.I.I. N° 16, del Servicio de la Cátedra, dice así:

Palmira R. de nacionalidad italiana, de estado viuda, de 65 años de edad. *Antecedentes hereditarios.* — Sin importancia.

*Antecedentes personales.* — Relata la enferma que ha tenido repetidas veces afecciones gripales que no han dejado secuelas. No recuerda haber tenido ninguna otra afección que sea digna de mencionarse.

*Enfermedad actual.* — En 1929 es examinada por primera vez por uno de nosotros (Dr. Dante) a causa de hematurias terminales a repetición que databan ya de unos 8 años, manifestando al mismo tiempo tener deseos permanentes de orinar, siendo más frecuentes durante la noche. En aquella oportunidad el examen nos reveló orinas hematúricas totales francas. El examen cistoscópico practicado también en ese entonces, nos permitió ver una neoformación de aspecto pediculado, aframbuesada, situada en la pared infero-lateral izquierda (octubre 24, 1929). Se electrocoagula haciéndola desaparecer.

En agosto 1930, se observa nuevamente otra pequeña lesión situada en el mismo sitio, con los caracteres antes mencionados, por lo cual se le practicó otra electrocoagulación extirpándola nuevamente.

Desde entonces hasta el momento de la internación en el Servicio, estos episodios fueron repitiéndose con intervalos variables, recidivando siempre en el mismo sitio.

El ingreso al hospital hecho el 17 de febrero de 1936 fué decidido por la persistencia de las hematurias, muchas de las cuales eran acompañadas por cólicos del lado izquierdo.

*Estado actual.* — Piel pálida, conjuntivas anémicas, escaso panículo adiposo, decúbito indiferente.



En la extremidad inferior del uréter se ve el tejido tumoral reseca-  
do, pudiéndose apreciar en el medio de él al meato ureteral que se  
encuentra puntiforme y deformado.

Aparato digestivo, circulatorio y respiratorio sin particularidades dignas de mención.

Aparato urinario: Micción, en el momento actual hay una pequeña polaquiria diurna, teniendo la enferma necesidad de orinar una vez durante la noche.

Inspección de la esfera génito-urinario: No se nota nada de particular.

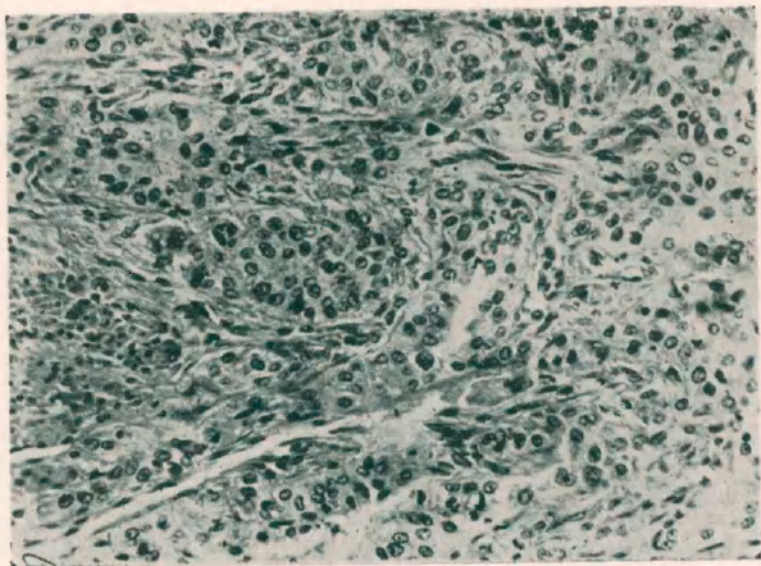
Riñones: Riñón derecho, no se palpa, no es doloroso. Riñón izquierdo, se palpa el polo inferior; no hay puntos dolorosos activos ni pasivos; la palpación bimanual profunda despierta una sensación de dolorimiento difícil de precisar.

Uréteres: Nada de particular.

*Cistoscopia.* — La cistoscopia nos permite observar en ese momento un pequeño orificio encima del meato ureteral izquierdo, con la apariencia de un pequeño divertículo. El resto de la vejiga es de apariencia normal, llamando la

atención la pérdida sanguínea babeante y continuada que parece salir del meato ureteral izquierdo. Se intenta cateterizar este meato y no se puede porque la sonda no logra penetrar en él.

*Estudio radiológico.* — Radiografía simple, no revela nada de particular. Radiografía con medio de contraste al Uroselectan "B", acusa una falta absoluta de eliminación del lado izquierdo; el riñón derecho se impregnó bien y elimina en forma normal, no hay sombras patológicas dignas de mención.



Obj. Leitz N° 4 x Ocl. 8. - Coloración con Hematoxilina-Eosina.  
Macisos celulares neoplásicos rodeados por tejido conjuntivo.

*Cistografía* con ioduro de Na al 6 % no permite observar ni divertículos ni reflujo vesico-ureteral.

*Análisis.* — El análisis de orina total revela como elementos anormales, solamente pus y sangre.

Azotemia: 0,56 el 20 de febrero de 1936; 0,62 el 9 de marzo de 1936.

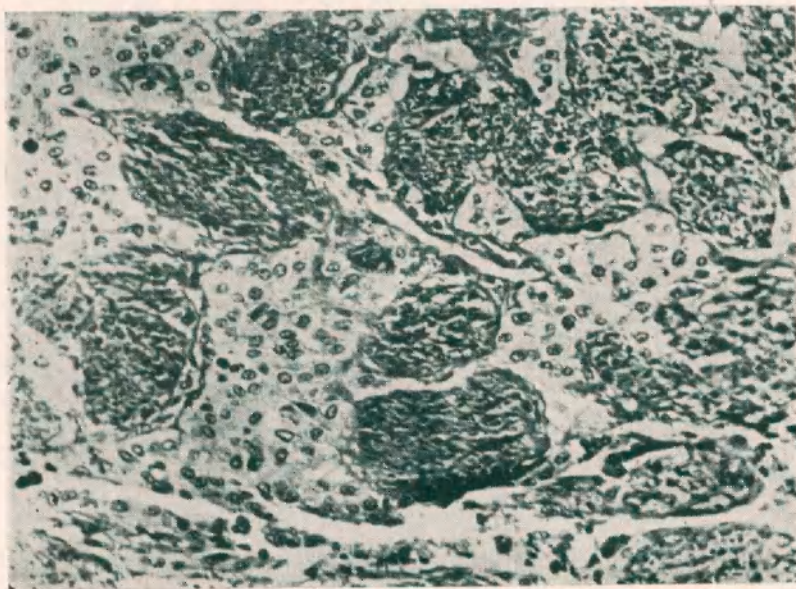
Recuento glóbulos:

Glóbulos rojos . . . . .	3.700.000
Glóbulos blancos . . . . .	7.200
Hemoglobina . . . . .	60 %
Relación globular . . . . .	1x525
Valor globular . . . . .	0,80

La fórmula leucocitaria es la siguiente:

Polinucleares neutrófilos . . . . .	65 %
"    basófilos . . . . .	—
"    eosinófilos . . . . .	5 %
Linfocitos . . . . .	29 %
Mononucleares grandes . . . . .	1 %

La prueba de la sulfofenoltaleína nos permite comprobar una eliminación del 48 % en 60 minutos.



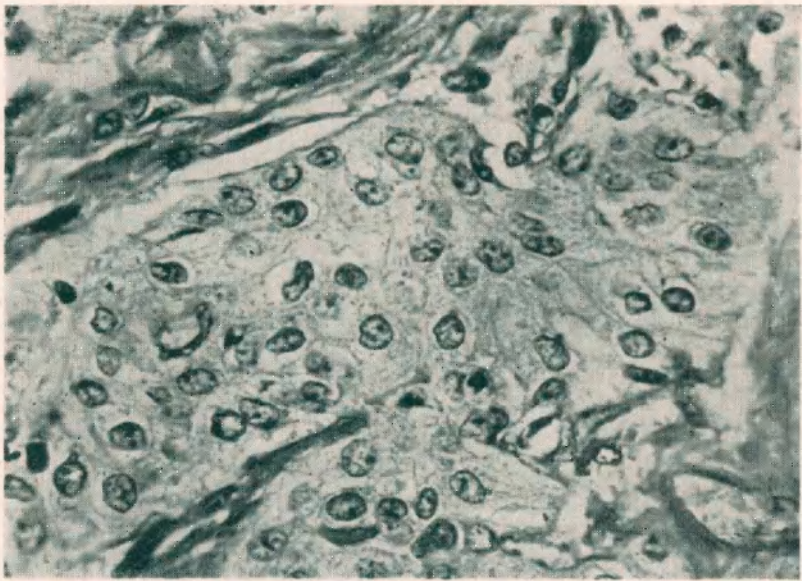
Obj. Leitz N° 4 x Ocl. 8. - Coloración con Hematoxilina-Eosina.  
Haces musculares disociados por células neoplásicas que se infiltran entre ellos.

El Indigo Carmín hecho por vía endovenosa se eliminó a los 5' en el lado derecho. En el lado izquierdo no hay eliminación.

*Tratamiento.* — El 10 de marzo de 1936, en vista de que los análisis generales son satisfactorios, se practica la intervención quirúrgica. Cirujano, Dr. Dante. Se comienza con anestesia raquídea 0,08 ctms. de novocaína. Como la intervención se prolongase más de lo necesario se continúa con anestesia por inhalación con éter. Se hace una incisión que comienza en el ángulo costo-lumbar izquierdo y que se dirige abajo y adentro, alcanzando hasta el pubis. Se abren los planos musculares de la región lumbar, se exterioriza el riñón ligando y cortando su pedículo vascular, se reconstruye la pared lumbar. Se continúa la intervención abriendo los músculos del abdomen y se reclina hacia adentro al peri-

toneo, exteriorizando de esta manera al uréter en todo su trayecto hasta su desembocadura, donde se encuentra una tumoración dura, adherida, que rodea su extremidad inferior interesando a la vejiga, lo que obliga a hacer una cistectomía parcial tomando al uréter como centro. Se reconstruye la vejiga. Se deja sonda suprapúbica y ureteral. Se practica, en una palabra, nefro-uretere-cistectomía parcial.

Post-operatorio: 10 de marzo 1936, 1000 grm. de suero glucosado isotónico por vía subcutánea en dos veces; 20 c. c. de suero clorurado al 20 % cada



Obj. Leitz N° 6 x Ocl. 8. - Coloración con Hematoxilina-Eosina.  
Trabécula neoplásica formada por células densamente agrupadas.

6 horas por vía endovenosa y coramina cada dos horas y media por vía intramuscular.

11 de marzo de 1936: La enferma no ha orinado absolutamente nada. Se presenta con la lengua seca y con estado ansioso. Se prescribe el mismo tratamiento que el día anterior, más 200 c. c. de sangre por vía endovenosa y suero de la vena renal de la cabra 20 c. c.

12 de marzo 1936: Las condiciones generales se agravan de una manera alarmante, persiste la anuria en carácter absoluto, lengua seca, el estado ansioso de la víspera se transforma lentamente en postración, adinamia, entrando en franco coma a la tarde. Fallece ese mismo día sin haber eliminado ni una gota de orina.

EL EXAMEN ANÁTOMO-PATOLÓGICO.

La pieza en estudio se compone de riñón, uréter y parte de vejiga, teniendo cada uno de estos órganos modificaciones estructurales comunes y especiales que pasaremos inmediatamente a describir.

El riñón está, en esta pieza, aumentado de tamaño, es de superficie ligeramente irregular, con un polo superior mayor que el inferior; tiene diseminados en su cara externa algunos pequeños quistes del tamaño de un grano de mijo y más grandes a veces, que contienen un líquido transparente pero de color marrón claro.

El color de este riñón es de un rojo violáceo distribuido irregularmente. Hay zonas en que predomina el color oscuro, como ser en polo superior y en otras pequeñas porciones de superficie distribuidas caprichosamente en toda su cara externa. Observada a la luz reflejada, podemos ver que esta cara exterior ha perdido un tanto de la brillantez que caracteriza a los riñones normales. Además tiene numerosos restos de colgajos conjuntivos con franca reacción esclerolipomatosa en la región de su borde interno y especialmente en su íleo.

Al corte notamos primeramente que la cápsula renal se encuentra algo espesada, formando una membrana consistente, en donde se pueden ver, a simple vista, numerosos vasos sanguíneos que la cruzan en todas direcciones. El desprendimiento de la cápsula se efectúa sin mayor dificultad y deja al descubierto la verdadera superficie externa del riñón, que confirma el color y aspecto anotados anteriormente; además su superficie es finamente granulosa. Diseminados sin orden aparente se hallan algunos quistecitos de tamaño variable y de contenido coloideo que hemos descrito más arriba.

Por otra parte, el corte, pasando por su borde convexo, nos deja ver un parénquima renal modificado. El tejido hace franca hernia contra los bordes resistentes de la cápsula y deja resumir un líquido rojizo. A simple vista podemos notar que, el aumento de tamaño de la pieza no se debe al aumento del parénquima en sí, sino a la dilatación de los cálices primarios, secundarios y de la pelvis. El parénquima, en realidad, se encuentra reducido en su superficie y bastante alterado; no existe la relación normal de médula y cortical, encontrándose esta última, en ciertas partes más disminuída en relación a la primera, y en otras hállase lo contrario. Además

podemos observar un punteado hemorrágico característico que ocupa toda la zona de la cortical. Hay también algunos pequeños quistes con contenido coloideo. La zona medular se encuentra como edematizada y es la que más saliencia hace en el corte de este órgano; en algunas partes se encuentra como achatado, habiendo borramiento de la papila y estando ocupada esta zona por cálices francamente dilatados.

La pelvis renal y los cálices se encuentran, como dijimos, dilatados, con paredes delgadas; la mucosa de éstos se muestra despulida, de un color blanco rojizo y cruzada por numerosas estriaciones sanguíneas y manchas equimóticas. El uréter, desde la pelvis hasta la vejiga, está dilatado, alcanzando el diámetro de un dedo anular y más también en ciertas zonas; las partes de estrecheces fisiológicas se dejan ver perfectamente, aunque siguiendo el ritmo de dilatación general de todo el órgano; las características de la mucosa son las que hemos enunciado al hablar de la pelvis renal.

La extremidad inferior del uréter, la porción interesante de esta pieza, lleva adherido un pequeño trozo de vejiga con mucosa y pared. Lo más importante que podemos observar es una masa tumoral que hace un todo con el uréter, a tal punto que no es posible reconocerlo en su extremidad. Esta masa tumoral, de consistencia dura, de aspecto irregular, muy sangrante, de color rojo violáceo, invade la pared vesical, siendo posible ver al meato ureteral porque el tejido invasor no llega todavía a interesar la mucosa vesical, encontrándose ésta aparentemente intacta. Al corte, esta tumoración deja percibir una dureza bastante acentuada.

Preparamos inmediatamente una serie de pequeños trozos no sólo de la parte tumoral, sino también del uréter y del riñón, los fijamos parte en formol al 20 % y parte en licor picro-acético de Bouin para hacer el estudio histológico en las mejores condiciones posibles.

Hechas las preparaciones según técnica habitual, montados en parafina, los cortes son coloreados con Hemalum-Eosina y con Hematoxilina-Fuchsina-Verde Luz, según la técnica de Masson.

Podemos observar en los cortes de este tumor, primeramente, que no hay tejido noble reconocible, salvo algunas fibras musculares que lo cruzan y que no tienen aparentemente ninguna impor-

tancia; por otra parte, el elemento constitutivo que abunda en mayor escala está compuesto por células epiteliales que han entrado en proliferación activa dejando ver monstruosidades deformaciones nucleares e irregularidades en el tamaño de los mismos, así como células en mitosis, no muy abundantes pero diseminadas en toda la preparación. Estas células tienen un núcleo ovalado con membrana nuclear bien picnótica. Hay un núcleo acidófilo bien marcado, el protoplasma rodea al núcleo, guardando los límites con las demás células de una manera bien apreciable.

Este tejido de neoplasia se dispone por trabéculas en fila de 2 a 3 elementos, estas trabéculas están limitadas por un estroma conjuntivo en donde se puede hallar una discreta reacción con algunos elementos linfocitarios e histiocitos, y muy numerosas células con protoplasma cuajado de granulaciones eosinófilas.

Estas trabéculas de tejido neoplásico se insinúan entre los haces de fibras musculares, disgregándolas e invadiéndolas de una manera progresiva y formando una verdadera infiltración de células carcinomatosas en diversos estadios de invasión.

La característica general de todas estas trabéculas neoplásicas aquí presentes es la que se describe como *carcinoma sólido simple*.

Hay en algunas pocas partes de la preparación, pequeñas cavidades en medio de una gran masa de células, pero no creemos que tengan suficiente valor como para hacer pensar en adeno-carcinoma, y creemos que, en realidad, esta última forma se puede descartar, por ser tal el predominio de masas celulares compactas, que pueden sostener afirmativamente el diagnóstico de *carcinoma sólido simple*, en medio de un estroma retículo-mio-conjuntivo.

Por otra parte, el resultado histológico de uréter, pelvis y riñón nos ha dado tan sólo lesiones de importancia secundaria provocadas todas por la retención e infección de esos órganos debido a la obstrucción tumoral de la extremidad inferior del mismo.

---

Del examen de los casos publicados y que pueden verse en la bibliografía adjunta, sacamos en consecuencia que la frecuencia del carcinoma del uréter es muy relativa. Todos los autores que se han ocupado en la recopilación de casos están de acuerdo con lo que antecede. Mc Cown, en 1930, que hace una revisión agotadora de



los casos hasta esa fecha descritos, dice que, con el que él presentó suman tan sólo 43, comenzando la búsqueda desde Viesing y Blix que en 1878 informaron sobre el primer caso visto o conocido; el segundo fué encontrado por Davey en 1879 y desde entonces se han encontrado más frecuentemente, citando Albarrán 3 casos en 1900, Rundle uno en 1896.

Varios autores han hecho más tarde verdaderas recopilaciones de casos publicados y enviaremos al lector a ellos para informarse sobre las características de las publicaciones, tales son los trabajos hechos por Judd y Struthers, 1921; Meekers y Mac Carthy, 1923; Kretschmer, 1924; Mc Cown, 1930. Por otra parte, en los casos examinados en la literatura mundial, parece ser que la mayor frecuencia en cuanto a situación se refiere, es la que ocupa el tercio inferior del uréter; aproximadamente nos da la tercera parte de los casos publicados.

En cuanto a los caracteres anátomo-patológicos de la tumoración, debemos hacer resaltar que los relatos más comunes son aquellos que se refieren a simples papilomas del uréter y que ocupan la mayor parte de los casos, aproximadamente un 60 % de las comunicaciones publicadas; los demás son los que podríamos considerar como verdaderamente malignos, siempre que tengamos presente tan sólo la interpretación anátomo-patológica, como ser aquellos en que la evolución carcinomatosa sea evidente y que sus elementos celulares presenten la atipia y desdiferenciación necesarias para considerarlos como tales.

Obsérvese bien que hablamos de malignidad de acuerdo a las figuras anatómicas, porque clínicamente, cualquiera que sea el grupo a que pertenezca un tumor del uréter, siempre debe ser considerado maligno, en cuanto a la evolución clínica se refiera, y esta malignidad está supeditada a los trastornos que su presencia implica, como ser hematurias anemisantes, hidronefrosis, pionefrosis, y, en general, destrucción del riñón por obstrucciones e infección.

El diagnóstico anátomo-patológico, tiene, por otra parte, importancia en cuanto a pronóstico; benigno si es un simple papiloma, para transformarse en maligno a medida que sus células nos denoten su tendencia hacia la desdiferenciación más manifiesta, con anarquía completa de los elementos tumorales.

Hay otro problema que hemos tratado de investigar; éste es el del tratamiento a seguir.

Todos los autores que han publicado algún caso se hallan unánimemente de acuerdo en que el tratamiento debe ser esencialmente quirúrgico, aún en aquellas formas en que la biopsia que pudiera haberse conseguido de los elementos que asoman por el meato ureteral, nos hable de una forma benigna papilomatosa. Pero, en lo que no todos están conformes es: si hay que hacer extirpación del tumor con nefrectomía, o bien extirpación del tumor solamente con una reimplantación del uréter en vejiga o en recto. También están en desacuerdo los que hacen nefrectomía, en si ésta debe hacerse en un solo tiempo con la resección del tumor, o si debe hacerse primero el riñón y después el tumor. Robert Bachrach es partidario de la extirpación del tumor con parte de la vejiga y reimplantación consecutiva de la porción terminal del uréter en la parte superior de la vejiga; cita el caso de un paciente al que efectuó esa manera de proceder, consiguiendo un enocmiable éxito. Judd, en 1921, Kretschmer, en 1923, y otros, abogan por la operación en dos tiempos, sacando primero el riñón, y luego de restablecido el equilibrio constitucional, reseca el tumor.

A pesar de lo autorizado de estas opiniones, la mayor parte de los autores están acordes en opinar que se debe hacer la extirpación del tumor y del riñón interesado, en un solo tiempo, comenzando primeramente por el riñón para ir hacia abajo y reseca hasta parte de vejiga sana.

Es indudable que la intervención preconizada por Bachrach es la más conservadora y la que más simpatías mueve a realizarla, pero no debemos olvidar que, cuando el diagnóstico de tumor de extremidad inferior del uréter se deja hacer, tenemos ya el riñón que ha sufrido considerablemente, decayendo de tal modo su eficacia que difícilmente puede recobrar sus funciones, no digamos normal, sino tan sólo la mínima necesaria para hacerlo de utilidad. Además, en un riñón ya malo, la infección existente, aumentada por su implantación vesical, lo lleva rápidamente a la anulación completa.

En cuanto a la operación en dos tiempos, se puede aceptar tan sólo en aquellos casos en que el estado del enfermo no permite un trauma grande sin correr serio riesgo su vida a causa del shoc operatorio.

Volviendo nuevamente a nuestro caso, insistiremos sobre algunas características de la historia clínica, para explicar nuestra manera de proceder con respecto al diagnóstico y tratamiento. Vimos que el comienzo de esta afección se manifestó por hematurias a repetición, hematurias que suponíamos ser producidas por un pequeño tumor en la región ureteral izquierda y que electrocoagulamos periódicamente, recidivando persistentemente el tumor y la hematuria, recidivas espaciados en su comienzo pero que se hacían cada vez más seguidos. Ultimamente la pérdida sanguínea fué muy profusa y duradera, con una cistoscopia que indicaba paredes vesicales normales sin restos del tumor, encontrando nada más que una cicatriz retráctil que tiraba la pared vesical hacia arriba, pero, del medio de esa cicatriz salía sangre continuamente, es decir, salía sangre del lugar donde se hallaba el meato ureteral izquierdo.

El diagnóstico de procedencia estaba hecho, faltando encontrar ahora la etiología de ese grave síntoma. Como se puede ver, las dificultades para ello son muy grandes; es materialmente imposible franquear el meato ureteral izquierdo, lo cual anula enfáticamente cualquier intento de estudio pielográfico, funcional e histo-bacteriológico. Por otra parte, la radiografía por excreción, muy útil en otras circunstancias, en este caso no nos aporta ninguna ayuda, siendo absolutamente negativa.

El examen ginecológico también es negativo.

Debemos pues basarnos para el diagnóstico etiológico, nada más que en la hematuria espontánea y caprichosa, en la estenosis del meato ureteral izquierdo y en la presencia, en múltiples oportunidades, de pequeñas tumoraciones de aspecto neoplásico desarrolladas en la vecindad. Con estos datos, hemos pensado, en ese momento, que se trataba de una papilomatosis-pélvico-ureteral.

Hemos encarado en seguida el tratamiento hacia el lado quirúrgico inmediato porque consideramos que todo retardo no haría más que acentuar la anemia en que se encontraba ya la enferma. Como intervención elegimos la extirpación de riñón y uréter en un solo tiempo, por 3 razones. Primero por el diagnóstico que hicimos, segundo por la falta de eliminación de Indigo-Carmín y de función alguna renal demostrado con la radiografía de excreción y tercero por la anemia que se agravaba por momentos.

Desgraciadamente, a pesar del funcionalismo satisfactorio del lado opuesto, la enferma entró en anuria inmediata post-operatoria, y a pesar del tratamiento intenso no salió de ella, falleciendo en pocos días.

#### RESUMEN

Los autores relatan el caso de una enferma de 65 años, con lesiones de la porción inferior del uréter izquierdo, con estenosis del meato, lo que imposibilitaba el estudio funcional del riñón del mismo lado, que trataron quirúrgicamente practicando la extirpación del riñón, uréter y parte de la vejiga.

El examen anátomo-patológico acusó un carcinoma sólido simple de la porción inferior del uréter.

La enferma falleció tres días después en anuria, a pesar del buen funcionalismo del lado opuesto.

#### BIBLIOGRAFIA

- ALBARRÁN: Ann. de Med. Gen. Urin., 1900, XVIII, 918.  
BLATT P.: Wien. klin. Wchnschr., 39: 1130-1132, septiembre 30 '26.  
BACHRACH R.: Ztschr. f. Urol. chir., 28: 2-6, '29.  
CASSUTO A.: Lyon. chir., 24: 253-256, mayo-junio, '27.  
COLSTON J. A. C.: Bull. John Hopkins Hosp., 55: 361-386, diciembre 834..  
CRANCE A. y KNIKERBOCKER H. J.: J. Urol., 17: 157-163, febrero '27.  
DZIALOSZINSKI: Ztsch. f. Urol., 23: 1004-1006, '29.  
DAVEY R.: Brit. m. j., 2: 757-758, 1884.  
GRUNEBERG: Ztschr. f. Urol., 24: 260-265, '30.  
GLASS R.: Wienklin. Wchnschr., 39: 1145-1149, septiembre 30, '26.  
GILBERT J. B.: S. Clin. North Amer., 13: 488-493, abril '33.  
HELWIG F. C. y OCKERBLAD N. F.: J. Urol., 24: 451-459, noviembre '30.  
HUNT V. C.: S. Clin. North Amer., 7: 1464-1468, diciembre '27.  
HUNTER A. W.: J. Urol., 33: 443-455, mayo '35.  
ISRAEL: Berlin. Klin. Wchnschr., 1910, XLVII, 2381.  
JUDD E. S. y STRUTHERS: J. Urol., 6: 115, agosto 1921.  
JUDD y SCHOLL: Am. Med. Jour., T. XXVII, 1924.  
KNEISE O.: Ztschr. f. Urol., 24: 10-17, '30.  
KLAGES F.: Ztschr. f. Urol. Chir., 28: 413-428, '29.  
KRETSCHMER H. L.: Surg. Gynecol. and Obstetric., enero 1924, 47-51.  
MCCOWN P. E.: Tr. Sect. Urol. A. M. A., p. 271-281, '29. Also J. A. M. A.,  
95: 468-471, febrero 15, '30.  
MEEKER L. H. y MCCARTHY J. F.: J. A. M. A., 81: 1044-109, julio 14,  
1923.

- PAPIN: J. d'Urol., 17: 325.  
POSNER H. L.: Monatschr. f. Geburtsh. u. Gynäk., 75: 86-90, noviembre '26.  
PLAYER L. P.: Urol. and. Cutan. Rev., 32: 438-444, julio '28.  
RATHBUN N. U.: Tr. Am. A. Gen. Urin. Surgeons., 21: 373-382, '28. Also  
J. Urol., 21: 507-516, abril '29.  
RICHTER J.: Ztschr. f. Urol., 3: 93, 1909.  
ROUSSELOT L. M. y LAMON J. D.: Surg. Gynec. Obst., 50: 17-28, enero '30.  
SORRENTINO: J. d'Urol., 38: 338-346, 1934.  
TAKAHASHI A.: J. D'Urol., 24: 435-437, noviembre '27.  
TIITINEN E.: Acta Soc. Med. fenn. duodecim. (Ser. B. fasc. 1 art. 3), 17:  
1-18, '32.  
VIETHEN: Stschr. f. Urol., 21: 605, '27.  
VOLANTE F.: Arch. Ital. di Urol., 44: 105-132, diciembre 1927.  
ZIRONI G.: Ann. d. mal. d. org. gen. urin., 1: 81, 101, 1909.

### Discusión

Dr. García. — *El caso relatado por los doctores Dante y Trabucco es sumamente interesante por tratarse de un epiteloma primitivo del tramo inferior del uréter. Los tumores secundarios, metastásicos, por un epiteloma primitivo de la pelvis renal, son relativamente frecuentes, y de acuerdo a las estadísticas, parece ser la porción intraneural, el sitio electivo de esta localización secundaria. En colaboración con el Dr. Monserrat, hemos presentado a esta Sociedad, hace unos años, dos observaciones de esta naturaleza. En el primer caso se trataba de un pequeño tumor, de aspecto papilomatoso, situado en el mismo orificio ureteral, que sangraba abundantemente. Se lo destruyó por electrocoagulación endoscópica, y a los 10 o 15 días de la operación, el enfermo hizo un síndrome de Wunderlich, que obligó a intervenirlo de urgencia, practicándosele una nefroureterectomía. La pieza operatoria nos demostró que se trataba de un epiteloma primitivo de la pelvis renal, con una ruptura completa de la pared de la misma a nivel de la infiltración neoplásica, causa ésta del síndrome de Wunderlich. No disponíamos entonces del recurso de la pielografía endovenosa, y por esa causa destruimos previamente el tumor ureteral, para tratar de franquear el orificio, y sacar las enseñanzas del cateterismo del mismo.*

*La otra observación, en cambio, fué diagnosticada sin dificultad. Se trataba de un epiteloma de la pelvis, que fué intervenido, practicándose una ureteronefrectomía ( $\frac{1}{2}$  del uréter). A los 6 me-*

ses el enfermo reingresa con hematuria, y al examen cistoscópico observamos un pequeño tumor en el orificio ureteral, de aspecto semejante al de una frutilla. El examen clínico general reveló la existencia de metastasis óseas múltiples (esternón, clavícula, etc.) que hicieron imposible toda reintervención.

Dr. Salleras. — Como tumores primitivos del uréter, nosotros no hemos observado más que 1 caso, a pesar del elevado número de enfermos que pasan por nuestras manos. En la actualidad tenemos en estudio un caso, que creemos que posiblemente será también un tumor del 1/3 inferior del uréter. En cuanto a las localizaciones secundarias de los tumores de la pelvis, hemos observado tres casos. En 2 de ellos practimos una ureteronefrectomía total y en uno simplemente una nefrectomía. La ureteronefrectomía se llevó a cabo en 2 tiempos.

En los 3 casos, a los 3, 4, y 5 años, aparecieron metastasis en el orificio ureteral, vejiga y otros órganos, que determinaron la muerte de nuestros enfermos.

La nefrectomía aislada o la nefroureterectomía, han dado pues en nuestros casos resultados semejantes.

Dr. Maraini. — Yo quiero mencionar solamente un caso de tumor, en apariencia primitivo, del orificio ureteral, o más bien dicho, de la porción intraneural del uréter.

Se trataba de un enfermo del Servicio del Dr. Piccaráo, en el hospital Pirovano, y la observación data aproximadamente del año 1914. En el examen cistoscópico se observaba una hematuria continua, babeante, que provenía de un orificio ureteral, y en el momento de la eyaculación se veía asomar un pequeño tumor con el aspecto de una lengüita, que desaparecía por completo una vez terminada ésta. No disponíamos entonces de electrocoagulación, y posiblemente, de haberla tenido, tampoco la hubiéramos podido utilizar por la visualización precaria del tumor. Disponíamos en cambio de un cistoscopio operador de Casper, y entonces, con el asa fría del mismo, decidí tratar de tomar el tumor en el momento de la eyaculación, maniobra que pude llevarla a cabo, estrangulándolo en su base. El resultado inmediato fué óptimo, aunque nada pude saber sobre la suerte ulterior de la enferma.