

Cistitis enfisematosa: caso clínico y breve revisión

Emphysematous cystitis: case report and short review

López Aramburu, Miguel Ángel*; Ramos Ugidos, Atilano**; Peña Pérez, Pablo***; Rosa Arias, José*; Teruel González, Víctor M.**

*Servicio de Urología, **Traumatología y ***Unidad de Enfermería Urológica. Hospital Santiago Apóstol. Miranda de Ebro (Burgos). España.

INTRODUCCIÓN

La Cistitis Enfisematosa (CE) es una rara manifestación de la Infección Urinaria caracterizada por la presencia de gas (CO₂) en el espesor de la pared vesical (intramural)¹.

Desde su descripción inicial en 1888 por Eisenlohr, numerosos casos clínicos conforman la bibliografía, junto a pequeñas series que traducen la excepcionalidad del cuadro^{2,3}.

Llarena y cols., en su excelente revisión de 1987, recogen 155 casos, mientras que Thomas y cols. tienen registrados 135 casos entre los años 1956 y 2006, si bien ciñéndose estos últimos exclusivamente a las publicaciones en lengua inglesa³.

CASO CLÍNICO

Mujer de 88 años de edad que ingresa en el servicio de Traumatología por caída accidental causante de fractura de ramas pelvianas. Entre sus antecedentes personales destaca estar diagnosticada de enfermedad pulmonar obstructiva crónica con patrón respiratorio obstructivo moderado, hipertensión arterial, poliartrrosis, diabetes tipo II, numerosos ingresos hospitalarios previos por episodios de sobreinfección bronquial, síndrome depresivo y tuberculosis pulmonar hace años. Polimedicada, precisa oxigenoterapia domiciliaria.

El servicio de Traumatología procede a tratamiento conservador y a los tres días de su ingreso la paciente comienza a deambular con la ayuda del andador. A los cinco días del ingreso comienza a padecer vómitos en posos de café, dolor abdominal y drástico empeoramiento de su estado general.

El TAC informa de distensión vesical y presencia de gas en la pared de la misma, sugestiva de cistitis enfisematosa (**Figuras 1 y 2**).

Se instaura tratamiento médico basado en antibioterapia y medidas generales de sostén en UVI, pero el deterioro es inexorable y la paciente fallece a las pocas horas del inicio del cuadro.

Aceptado en Abril de 2010
Conflictos de interés: ninguno

Accepted on April 2010
Conflicts of interest: none

Correspondencia
Email de Miguel Ángel López Aramburu: malaburu@gmail.com

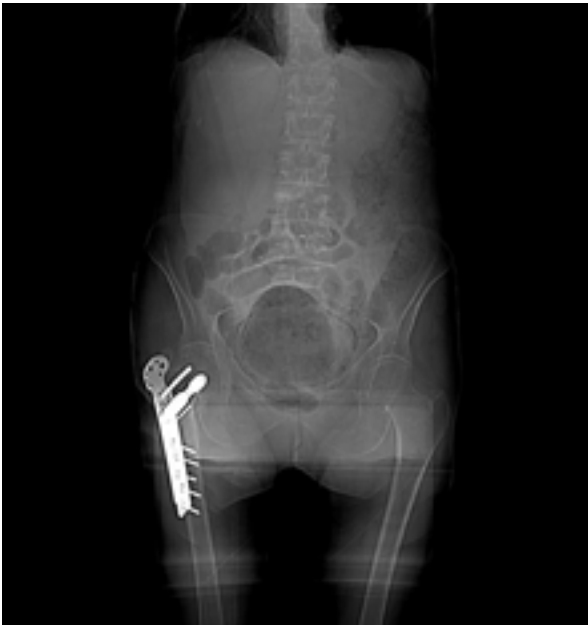

Figura 1. TAC (Topograma): Gran cantidad de gas ocupa la cavidad vesical.

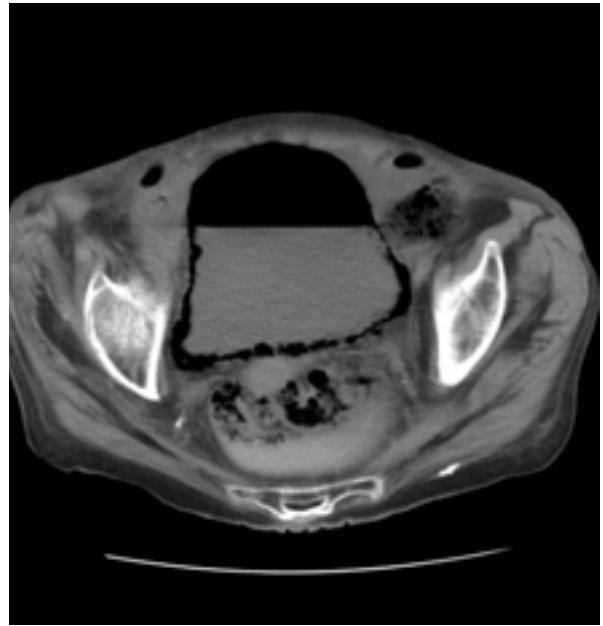


Figura 2. TAC: La presencia de gas en la pared vesical dibuja su contorno con absoluta nitidez. Gran cantidad de gas libre en vejiga.

DISCUSIÓN

La Cistitis Enfisematosa (CE) es una rara forma de infección urinaria caracterizada por la presencia de gas en el espesor de la pared vesical, pudiendo aparecer secundariamente gas libre en la cavidad vesical.

De predominio en el sexo femenino, aparece comúnmente en diabéticos con patologías graves subyacentes y/o estados de inmunodepresión. En los diabéticos, la presencia de gérmenes fermentadores de glucosa explica la formación de gas. En los no diabéticos se postula la degradación bacteriana de lactosa o albuminoproteínas presentes en la orina para explicar la formación del gas característico^{4,5}.

En la etiopatogenia de la CE confluyen una serie de factores inexorablemente presentes: un factor metabólico químico (glucosuria o albuminuria), un factor obstructivo o de estasis urinaria (orgánico o funcional) y una factor bacteriológico (fermentación de la glucosa o la degradación de albuminoproteínas de la orina con formación de gas).

Muchos son los gérmenes que se ven involucrados en la CE aunque es la *E. coli* la más frecuente. El resto de los microorganismos causantes son: *Klebsiella*, *Enterobacter*, *Proteus*, *Staphylococcus*, *Clostridium*, *Cándida*, *Nocardia*, *Pseudomona* y un largo etcétera^{4,5,6}.

Clínicamente sorprende por su gran variabilidad, pues desde casos asintomáticos, o con leve sintomatología miccional caracterizados por neumaturia, hasta

cuadros cataclísmicos septicémicos, como el descrito en esta nota, forman la panoplia de posibilidades clínicas. El paciente diabético (y frecuentemente de sexo femenino) tiene un riesgo mayor de padecer CE al relacionarse la diabetes con el daño en el aparato urinario mediado posiblemente por la nefropatía diabética, la necrosis papilar renal, la estenosis de la arteria renal, la disfunción vesical secundaria a la neuropatía diabética y la glucosuria³.

El diagnóstico es de sospecha ante la neumaturia y el cuadro séptico grave, pero la radiología aporta el diagnóstico. Ya en el estudio inicial de radiología convencional por la radiografía simple de aparato urinario, la presencia de gas en la cavidad vesical es muy aclaratoria. El TAC es la prueba hoy en día más utilizada en nuestro medio. La imagen de gas dibujando nítidamente la pared vesical, aún en ausencia de gas libre en cavidad vesical, es inconfundible. Es además un estudio de gran utilidad a la hora de descartar la existencia de posibles fistulas entéricas e informar del estado del resto de estructuras abdominales.

Creemos que la cistoscopia es actualmente de poca utilidad pero las descripciones cistoscópicas han dejado huella indeleble en la literatura urológica clásica, al describirse el hallazgo de pequeños quistes o vesículas de finas paredes tomando el aspecto de brillantes burbujas de aire⁷.

El tratamiento debe ser rápido, enérgico y basado en antibioterapia de amplio espectro inicialmente,

para modificar según datos del antibiograma en un segundo momento si es preciso. Asegurar la permeabilidad de la vía urinaria y el control de las patologías subyacentes, con especial hincapié en el adecuado control de la diabetes que no en pocas ocasiones subyace, es imprescindible. En algunas ocasiones el paciente precisará cuidados en unidades específicas y aún así y en no pocas ocasiones se producirá un fatal desenlace.

BIBLIOGRAFÍA

1. Anglada Curado FJ, Pietro Castro R, Regueiro López JC y cols. Pneumocistos, una rara complicación infecciosa en diabéticos. *Actas Urol Esp.* 2001; 25 (1):67-68.
2. Llarena Iburguren R, Pertusa Peña C y Del Cura Rodríguez JL. Cistitis Enfisematosa. Nuestra experiencia. *Arch Esp de Urol.* 1987; 40(8):539-544.
3. Thomas AA, Lane BR, Thomas AZ y cols. Emphysematous cystitis: a review of 135 cases. *BJU International* 2007;100(1):17-20.
4. Bañón Pérez VJ, García Hernández JA; Valdellvira Nadal P y cols. Perforación vesical intraperitoneal en el transcurso de una cistitis enfisematosa. *Actas Urol Esp.* 2000; 24(6):501-503.
5. Galiano Baena JF, Caballero Romeu JP, Galán Llopis JA y cols. Cistitis enfisematosa. Caso clínico y revisión de la literatura. *Actas Urol Esp.* 2008; 32(9):948-950.
6. Molina Suárez J, Abengozar García-Moreno A, Ramírez Zambrana y cols. Sepsis urológica secundaria a cistitis enfisematosa. *Actas Urol Esp.* 2008; 32(8):858-860.
7. Cifuentes Delatte L. Cistitis y cistopatías (segunda edición). Ed. BOK. Madrid 1989, pag: 91-97.