

Carcinoma renal multicéntrico asociado con pseudoquiste de páncreas

Multicentric RCC (renal cell carcinoma) associated to pancreatic pseudocyst

Dres. Podestá Miguel;
López Fontana Gastón;
Paterlini Juan;
Ameri Carlos.

Servicio de Urología del Hospital
Aleman, Buenos Aires, Argentina.

Paciente de 56 años de sexo masculino que presentó cuadro de pancreatitis aguda, respondió al tratamiento médico, en los exámenes de control a los 60 días de superado el cuadro agudo se diagnosticó pseudoquiste de páncreas y dos formaciones tumorales en riñón izquierdo, una quística y otra sólida. Ante la indicación quirúrgica de su pseudoquiste de páncreas se realiza en conjunto la cirugía de las masas renales. Se abordó por vía anterior con una incisión mediana, se realizó la nefrectomía radical, la cual fue con muchas dificultades debido a la fibrosis que rodeaba a riñón como consecuencia de la pancreatitis que había presentado el paciente, una vez completada la nefrectomía se procedió a la extirpación del pseudoquiste. El paciente evolucionó favorablemente y se dio el alta al 7° de internación. La histopatología informó carcinoma renal papilar uno sólido y otro quístico, eventualidad poco frecuente en los tumores de riñón que haya dos tumores, uno sólido y otro quístico.

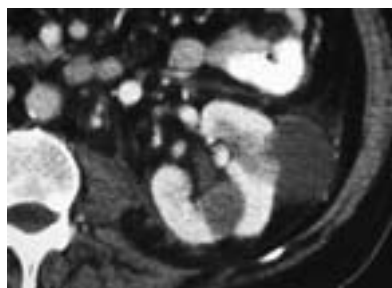

Figura 1. Se observan imagen quística periférica de 5 cm y otra sólida parenquimatosa, hipodensa de 3 cm.

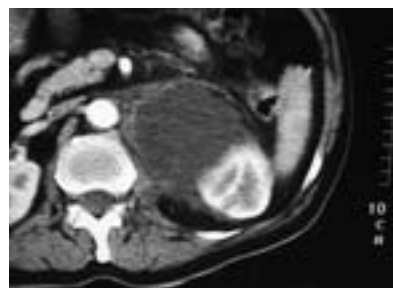

Figura 2. Imagen que muestra el pseudoquiste de páncreas.

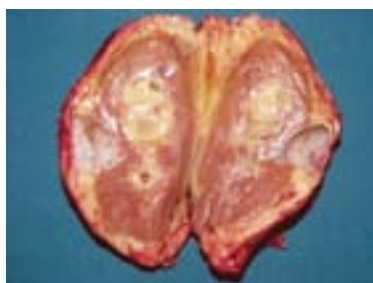


Figura 3. Pieza quirúrgica que muestra sendos tumores, uno sólido parenquimatoso y otro periférico quístico.

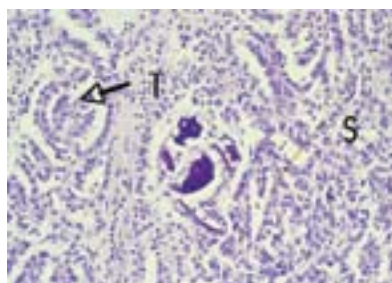


Figura 4a. HE (100X) Proliferación de células tumorales con áreas sólidas (S) y otras tubulares (T), característica de carcinoma papilar.

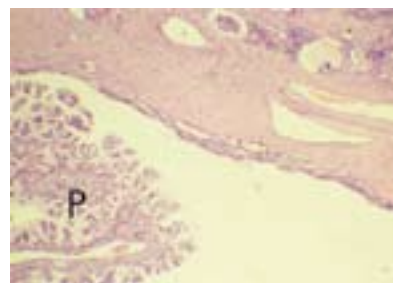


Figura 4b. HE (100X) Lesión quística con proliferación endoluminal papilar (P), típico de carcinoma quístico papilar.