

Serv. de Urología del Hosp. Fernández;
Jefe: Prof. Dr. ENRIQUE CASTAÑO

Por los Doctores

E. CASTAÑO, R. DE SURRA
CANARD y J. JAROVLSKY

TUMOR DE LA PELVIS RENAL

LOS tumores de la pelvis renal constituyen lesiones poco frecuentes del árbol urinario, como nos lo prueba la práctica diaria y las estadísticas de los diversos autores. Por eso deseamos comentar la siguiente observación clínica:

HISTORIA CLINICA.

P. B., de 60 años, italiano, refiere haber tenido repetidas hematurias con los siguientes caracteres: espontánea en su aparición y desaparición, que teñía por igual la orina, observando en ella la presencia de algunos cálculos en forma de tallarín; estas hematurias se acompañaban de fenómenos dolorosos, localizados en la región lumbar derecha, con irradiación hacia la ingle del mismo lado. Con esta sintomatología concurre al Hospital Penna, donde se le practica una serie de exámenes complementarios siendo la investigación clínica negativa. Una pielografía excretora revela en la primera película a los 5' se dibuja apenas la pelvis renal izquierda y nada se ve del lado derecho; en la segunda, tomada a los 15' se visualiza bien la pelvis renal izquierda, no observándose tampoco imagen alguna del lado derecho. (fig. N° 1).

Con estos elementos el enfermo se interna en nuestro Servicio por consejo de un colega de aquel Hospital.

Su examen clínico revela el siguiente estado actual: sujeto que representa su edad, grueso, con cuello corto, buen estado general; respiración abdominal inferior; latido epigástrico que se transmite a todo el vientre. Abdomen blando, depresible en toda su extensión, salvo en el cuadrante superior derecho; a ese nivel se percibe un hígado grande que sobrepasa el reborde costal de unos 3 cms.; la región lumbar derecha muestra un poco de contractura muscular, por fuera del gran dorsal se percibe con dificultad un tumor cuyos límites se pierden por arriba y por debajo dentro del marco esquelético y que por delante llega hasta el flanco. La palpación abdominal en procura del riñón derecho permite percibir en la profundidad por debajo del hígado un tumor de límites poco pre-

cisos y que está en relación con la tumoración palpable en la región lumbar; un grueso panículo adiposo impide recoger los caracteres físicos del tumor. En posición de sentado las fosas lumbares están libres y la puño-percusión es negativa. A nivel del escroto vaginalitis crónica exudativa. Torax de enfisematoso

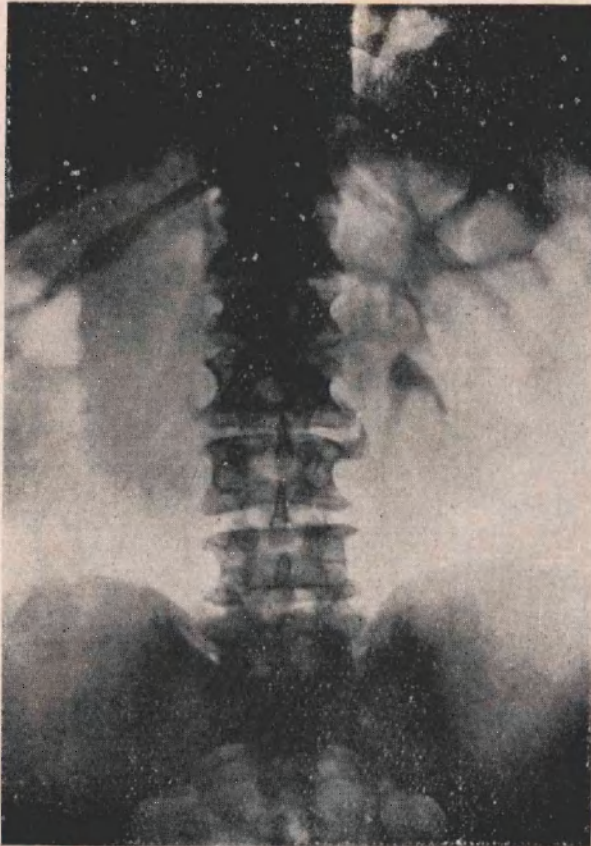


Figura 1
Pielografía excretora (a los 15'). Imagen
de pelvis, uréter izquierdo. Ausencia de
imagen del lado derecho.

con rales bronquiales difusos, ligera congestión de bases. Aparato cardio-vascular: signos clínicos de pletórico, eretismo cardíaco, sin soplos, pulso saltón, T. S. 19, 7 d. 8 (al Vaquez). El exámen clínico, aclara en parte el diagnóstico por cuanto se comprueba la presencia de un tumor renal que coincide con un riñón derecho excluído funcionalmente (a la pielografía excretora). Se complementa con una pielografía de relleno, logrando pasar un cateter muy delgado. La placa muestra: un mega-ureter, gran distensión de las vías excretoras, pelo-caliciales,

llamando poderosamente la atención la falta de uniformidad del líquido de contraste en la zona uretero-pielica, agregándose a ello, la ausencia de síntomas radiológicos de tumor de parenquima. La imagen lacunar descrita es tan típica que sospechamos exista en nuestro enfermo una hidronefrosis y un tumor de la pelvis situado en la unión uretero-pielica. (fig. N^o 2).



Figura 2

Pielografía de relleno del árbol urinario derecho. Mega uréter. Hidronefrosis (insuficientemente llenada por el líquido opaco). *Imagen lacunar en la unión urétero-piéllica.*

En esa época el enfermo tenía los siguientes exámenes funcionales:

16 de Febrero: Uremia, 0,70 ‰; 4 de Marzo: Uremia, 0,65 ‰; 13 de Marzo: Uremia, 0,43 ‰.

Prueba de la P. S. P.: 47 % apareciendo a los 10'.

Prueba de indigo-carmín: R. izq. — 5' R. D. —0.

El enfermo es tratado clínicamente durante un mes largo, procurando mejorar el estado general (tensión arterial y uremia), y llega a fines de Marzo a estar en condiciones quirúrgicas, pero se consideró prudente, por razones de estación (fuertes calores), dilatar la operación hasta el otoño.

Reingresa el paciente en Abril porque su condición exige apresurar la intervención; en efecto, la hematuria ha persistido y traído una anemia, bajando el número de glóbulos rojos a 3.500.000.

Se lo prepara en breves días con cloruro de calcio, hidratación, cloruración y dieta pobre en albuminoideos. Se opera el día 19 de Abril.

Operación. — Oper. Dr. Castaño. Anestesia general con éter. Incisión de Israel; llegada a la fascia renal se exterioriza el órgano, pero por existir un proceso adhesivo muy marcado en la región del hileo, a pesar de la prolijidad de las maniobras se hace un pequeño desgarro en la cara posterior de la pelvis, dando salida a un líquido color caoba: liberado el pedículo se lo secciona previa ligadura sobre clamp; resección del ureter lo más bajo posible; la palpación de la pieza antes de su extirpación prueba la existencia de un proceso infiltrativo a nivel de la unión uretero-pielética; drenaje de Rubberdan a la loge y cierre de la pared por planos de la manera habitual. Incindido el riñón por su borde convexo, se ven los cálices dilatados; parenquima atrófico y un papiloma del tamaño de un nispero, de superficie vellosa, con grueso pedículo, muy breve, implantado en la unión uretero-pielética y con un gran infiltrado en toda la zona vecina.

El Dr. A. Trabucco ha tenido la gentileza de hacer el estudio anatómico-patológico, cuyo informe transcribimos:

El riñón enviado, de un tamaño aproximadamente al normal, de superficie abollonada, de color rojo vinoso, presenta una intensa reacción esclerolipomatosa en su borde interno y polo inferior. En la parte interna del polo superior se encuentran restos de un tejido amarillento, de consistencia elástica, que ocupa un área alargada de unos dos centímetros de extensión, se desprende fácilmente con las pinzas y está rodeado por una débil cápsula que lo separa netamente de la grasa que lo circunda. Da la impresión de ser resto de cápsula suprarrenal, adherida al riñón. La cápsula propia del riñón se desprende con cierta dificultad, dejando ver una superficie gruesamente granulosa, en donde se hallan diseminadas discretamente, una media docena de quistes del tamaño de un grano de pimienta cada uno, cuyo contenido líquido, de color amarillento citrino, está en íntimo contacto con el parénquima renal. En el polo superior del riñón encontraremos, a ambos lados, manchas equimóticas estrelladas.

La superficie interna del riñón nos permite ver una cortical muy reducida de tamaño, aproximadamente unos 5 mm., en todo su alrededor y una medular todavía más reducido que limita por el lado de afuera a las cavidades pielocaliciales, enormemente dilatadas.

La mucosa de la pelvis renal y de los cálices, es de color blancuzco, con zonas violáceas diseminadas en toda su extensión. El epitelio pielocalicial se encuentra muy espesado, es de superficie francamente granulosa y opaco a la luz.

En la cara inferior de la pelvis renal, podemos ver una zona particular del tamaño de una moneda de dos centavos, de superficie irregular, que sobresale netamente del plano de la pelvis, de aspecto veloso, bien implantada, de consistencia dura y cuyo borde intrapélvico, es de aspecto francamente vegetante. (Fig. N° 3). Las piezas para el estudio histológico del riñón y de la pelvis renal, con fijadas en formos al 10 % y en licor picroacético de Bouin. Son coloreadas con hematoxilina eosina y con hematoxilina férrica de Heyndenhein, seguida por su preparación según los métodos habituales.

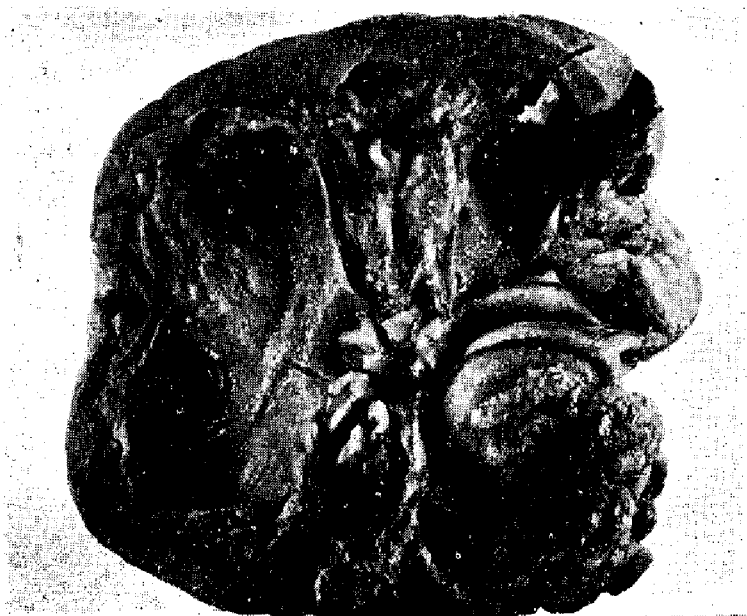

Figura N° 3

Podemos dividir a la preparación conseguida, en dos zonas: una superficial y otra profunda.

La zona superficial está compuesta por formaciones papilíferas a gruesas y finas papilas, con estroma conjuntivovascular, en donde se implanta una fila de células que guardan cierta estructura a manera de capa basal, soportando a su vez dos, tres, cuatro, o más filas de células que muchas veces no conservan la estructura de estratificación que es dado en otras.

En una zona intermedia entre la superficial y la profunda, las formaciones celulares antedichas se hacen más espesas, comienzan a adquirir una forma trabecular, con zonas de necrosis central. Se constatan aquí numerosas mitosis, pudiéndose ver además atipias celulares, monstruosidades nucleares, picnosis, etc. (Fig. N° 4).

El estroma conjuntivo que rodea estas masas celulares, está infiltrado por células linfocitarias y en algunas partes, por leucocitos.

La zona profunda, es decir, la zona de implantación de esta masa tumoral, en plena pared de la pelvis, nos permite ver la invasión del tejido neoplásico en su interior, que adquiere una franca forma trabecular, habiendo perdido en muchas zonas la basal y haciendo un desparramo de células epiteliomatosas que

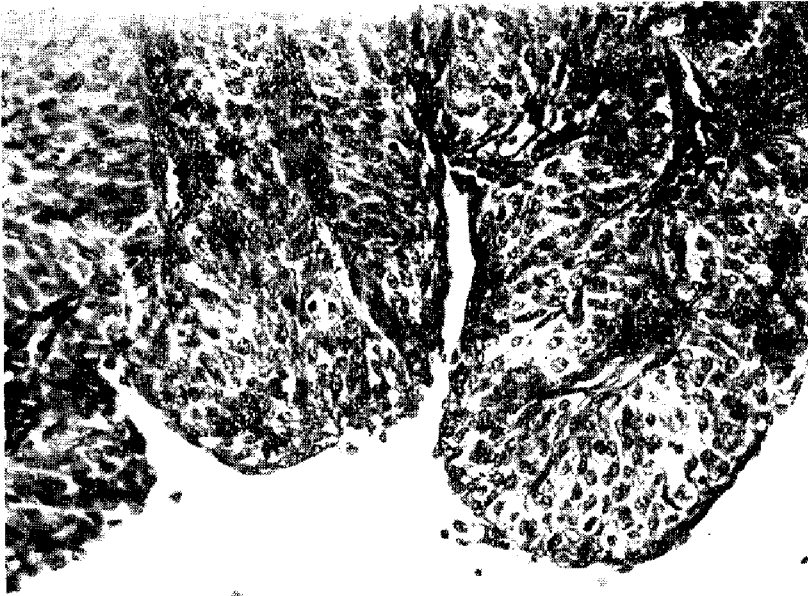


Figura 4

Microfotografía de 400 diámetros. Coloración hematoxilina eosina. Gruesa papila epiteliomatosa con múltiples capas celulares que rodean un eje conjuntivo vascular.

no guardan ninguna estructura. Se observan algunas embolías a expensas de tejido neoplásico. Hay en esta zona una intensa reacción inflamatoria a base de linfocitos, de histiocitos y de leucocitos, los cuales conjuntamente con las células cancerosas, disgregan y destruyen los elementos musculares nobles de la pared de la pelvis. (Fig. N° 5).

El post-operatorio ha sido bueno, un shock discreto que llevó la temperatura a 39° el primer día para no pasar de 37,5° los sucesivos: ligero aumento de la urea que alcanzó a 0,65 % el quinto día y ligera hipoglucemia. Herida cicatrizada el 3 de Mayo. Es de notar una complicación poco frecuente sobre-

venida durante el post-operatorio y cuyo mecanismo es de difícil explicación. Unos 12 días después de intervenido observamos que el enfermo tiene su visión muy disminuída: la perturbación ocular se exagera en forma rápida al punto de ser su visión nula a mediados de Mayo. El informe del Dr. Gallino nos dice que se trata de una ceguera por atrofia del nervio óptico. Hemos tenido informes del paciente: dos meses después de operado se ha reptido su hematuria.

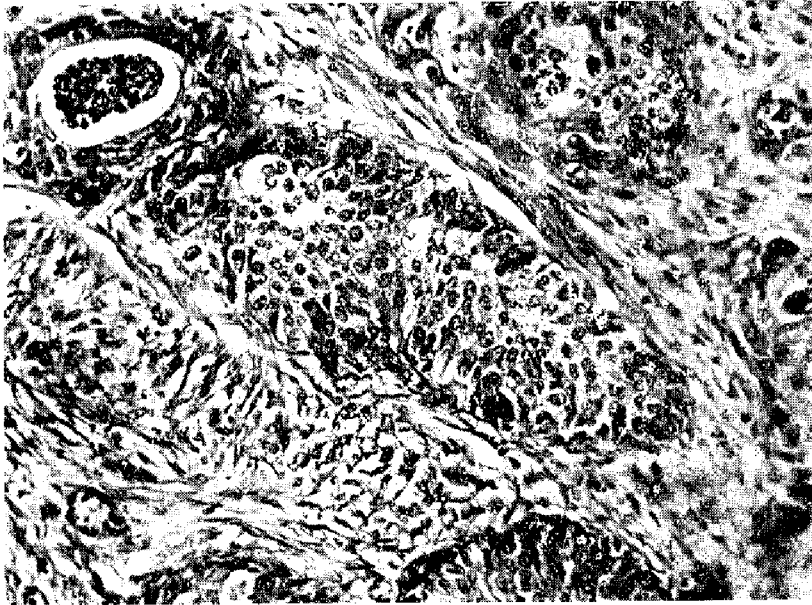


Figura 5

Microfotografía de 400 diámetros. Coloración hematoxilina eosina. Brote neoplásico macizo situado en parénquima renal.

En resumen, nuestro enfermo presenta un epiteloma papilar solitario de la pelvis renal implantado en la unión ureteropielica, localizado en el lado derecho, sobrevenido a una edad avanzada; en él no encontramos ninguna causa aparente que aclare su etiología.

El tumor cuadra en la clasificación anátomo-patológica más aceptada: tumor maligno, primitivo, papilar, epiteliomatoso, existiendo además una invasión del parénquima renal. A ello se agrega como complemento la transformación hidronefrótica de la pelvis renal, no pudiendo afirmar si la distensión de las vías excretoras pre-existía o ha sido secundaria al desarrollo del tumor.

La sintomatología es la corriente; como síntoma dominante varias hematurias con los caracteres de los neoplásicos. Como signo físico un tumor renal

debido a la hidronefrosis existente. El diagnóstico de certidumbre fué dado por la pielografía de relleno a pesar de que este método de examen puede a veces inducir en error. La prueba radiográfica nos mostró la existencia de una hidronefrosis, la ausencia de tumor en el parénquima y una laguna por falta de relleno con el líquido de contraste.

La evolución de nuestro paciente que ya ha tenido una nueva hematuria, es la habitual en esta clase de lesiones que recidivan in situ o a distancia, no estando todavía dilucidado el mecanismo de las llamadas siembras en el resto del tractus uro-genital.
