

Tratamiento mínimamente invasivo en pielonefritis enfisematosa. Comunicación de dos casos

Minimally Invasive Treatment in Emphysematous Pyelonephritis. Presentation of two Cases

Ezequiel Laplumé¹, Graciana Meroniuc², Martín Dib², Gustavo Butori¹, Patricio Sarno³

¹. Médico de Planta. ². Residentes. ³. Jefe del Servicio de Urología.
Servicio de Urología del Hospital General de Agudos "Dr. Ignacio Pirovano", CABA, Argentina.

INTRODUCCIÓN

La pielonefritis enfisematosa es una enfermedad caracterizada por ser una infección parenquimatosa y perirrenal necrotizante aguda producida por microorganismos urinarios formadores de gas. Sin estar clara su patogenia, suele presentarse preferentemente en pacientes diabéticos, por lo que se postula que glucemias elevadas proporcionan sustrato para la proliferación de microorganismos como *Escherichia coli*, que son capaces de producir dióxido de carbono a través de la fermentación de azúcar, aunque no se explica la baja frecuencia de esta patología con respecto a la alta frecuencia de infecciones urinarias en pacientes con su diabetes descompensada. En este grupo de pacientes puede existir o no causa de obstrucción de la vía urinaria. Esta rara patología se caracteriza por su alta morbimortalidad a pesar de su tratamiento precoz.

CASO CLÍNICO 1

Paciente de sexo femenino de 58 años de edad, con antecedente de diabetes tipo II sin tratamiento, que consulta por diarrea, vómitos, deshidratación y molestias lumbares. Presenta los siguientes resultados de laboratorio al ingreso: hematocrito (HTO): 35%, glóbulos blancos (GB): 17.200 mil/mm³, plaquetas: 45 mil/mm³, glucemia: 900 mg/dl, urea: 53 mg/dl,

creatinina: 0,8 mg/dl y osmolaridad plasmática elevada. Con estos hallazgos, se interpreta síndrome hiperosmolar no cetósico y cómo, a su vez, presenta un sedimento de orina patológico se indica ciprofloxacina (200 mg) por vía endovenosa cada 12 horas como tratamiento empírico. La ecografía renal informa riñón izquierdo aumentado de tamaño y evidencia dos imágenes heterogéneas (¿aire?). Sin dilatación de vía excretora. En la tomografía axial computarizada (TAC) se evidencia tórax con aumento de intersticio peribroncovascular bilateral, derrame pleural bilateral a predominio derecho. A nivel basal derecha consolidación con broncograma aéreo. En el riñón izquierdo se observa aire a nivel cortical compatible con pielonefritis enfisematosa y distensión del marco colónico (Imagen 1).

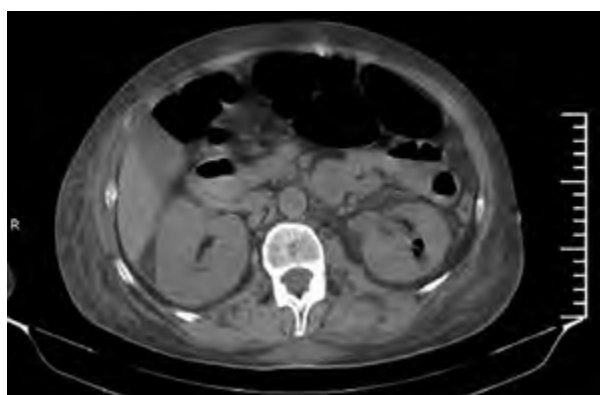

Imagen 1. TAC abdominal.

Dado el cuadro de la paciente, se decide efectuar nefrostomía percutánea izquierda. La paciente presenta mejoría clínica y de los resultados de laboratorio luego de realizar nefrostomía percutánea izquierda, excepto el control de la glucemia que requiere algunos días más para su corrección. Se realiza nueva TAC 4 días posteriores a la nefrostomía, donde se observa catéter de nefrostomía izquierda en posición con aire en corteza de valva posterior del riñón izquierdo (Imagen 2). Hemocultivos x 2 positivos y urocultivos positivos para *Escherichia coli*. Se ajusta sensibilidad a piperacilina y tazobactam. Urocultivo de nefrostomía negativo. Luego de 15 días de tratamiento antibiótico, y al presentar mejoría clínica, la paciente se externa con controles por diabetología e urología. Luego, se retira nefrostomía y se realiza nueva TAC, en la que se evidencian riñones sin aire en corteza ni secuelas (Imagen 3).

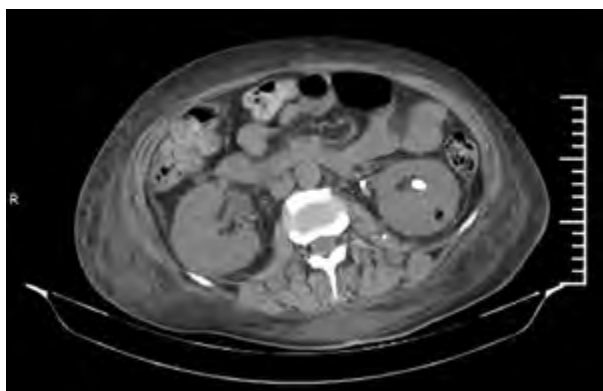

Imagen 2. TAC abdominal. Cuatro días posteriores a nefrostomía se observa catéter en posición con aire en corteza de valva posterior del riñón izquierdo.

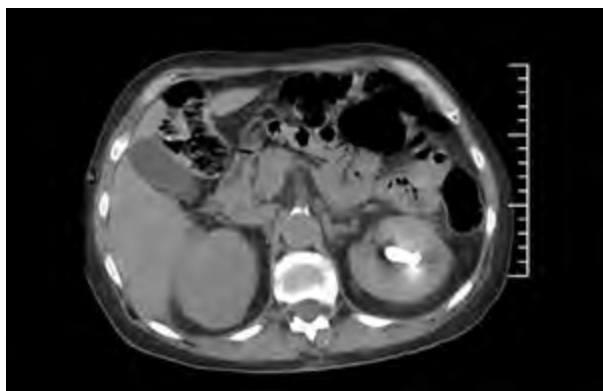


Imagen 3. TAC abdominal, posterior a retiro de nefrostomía, se evidencian riñones sin aire en corteza ni secuelas.

CASO CLÍNICO 2

Paciente de sexo femenino de 55 años de edad, alérgica a dipirona, AAS (ácido acetilsalicílico), diclofenac y penicilina, con antecedente de litiasis renal bilateral, por lo que fue tratada mediante nefrolitotricia percutánea bilateral 3 años previos a la consulta en otro centro. Se presenta a la guardia por dolor lumbar tipo cólico bilateral que no responde a la administración de analgesia y que se asocia a registros febriles, náuseas y vómitos. Los resultados de laboratorio al ingreso son los siguientes: HTO: 36%, GB: 20.000 mil/mm³, plaquetas: 334.000 mil/mm³, TP: 92%, KPTT: 23s, glucemia: 283 mg/dl, urea: 0,89 mg/dl, creatinina: 1,62 mg/dl, Na: 135, K: 4,91; Cl: 94,2; Hb1Ac: 8,4. Se efectúa ecografía al ingreso que informa dilatación moderada pielocalicial derecha, diámetro anteroposterior (DAP): 30 mm, litiasis múltiple con lito dominante de 18 mm en cáliz inferior; dilatación moderada pielocalicial izquierda, DAP: 20 mm, litiasis múltiple con lito dominante de 12 mm en cáliz inferior. TAC (Imagen 4) que informa riñón izquierdo aumentado de tamaño con disminución del espesor del parénquima, hidronefrosis asociada a múltiples cálculos en sistema calicial inferior y tercio superior de uréter. El contenido del sistema excretor es de densidad heterogénea y presenta burbujas aéreas y marcada alteración de la grasa perirrenal compatible con colección líquida asociada a presencia de aire. Riñón derecho de aspecto atrófico con múltiples imágenes litiásicas en los tres grupos caliciales, dilatación pielocalicial y signos de doble sistema pielocalicial incompleto. Inicia tratamiento antibiótico empírico con ciprofloxacina evolucionando con regular manejo del dolor, episodios de bacteriemia y aumento de glóbulos blancos.

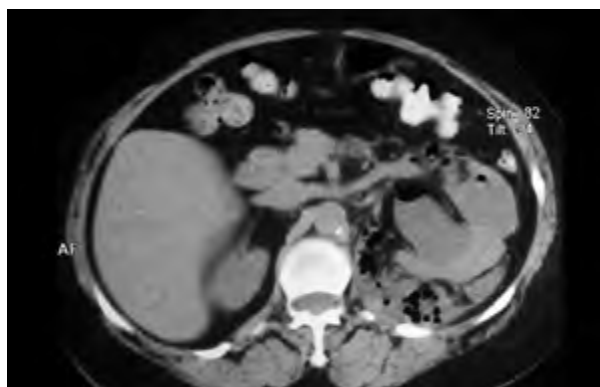


Imagen 4. TAC abdominal evidencia riñón izq. aumentado de tamaño con disminución del espesor del parénquima.

El urocultivo realizado al ingreso arroja una *Klebsiella pneumoniae* sensible a vancomicina más ceftriaxona (resistente a ciprofloxacina), motivo por el que se rota el esquema antibiótico. Se realiza nefrostomía percutánea izquierda con toma de muestra para urocultivo: negativo durante el primer día de tratamiento con vancomicina más ceftriaxona, motivo por el que se rota a cefalotina. La paciente evoluciona favorablemente con nefrostomía funcionante y permeable con débito de orina clara a través de la misma. Al octavo día de iniciado el tratamiento se suspende vancomicina y al octavo día posoperatorio se realiza TAC de control que evidencia colección retroperitoneal. Se realiza drenaje percutáneo de la colección retroperitoneal, que presenta 320 cc de débito de material purulento durante el primer día posoperatorio. El cultivo del material desarrolla *Klebsiella pneumoniae* sensible a cefalotina y piperacilina-tazobactam, y se inicia tratamiento empírico con piperacilina-tazobactam. Al octavo día de efectuado el drenaje se realiza TAC de control (Imagen 5), en la que no se evidencia colección retroperitoneal, motivo por el que se retira el drenaje percutáneo. Infectología decide completar 15 días de tratamiento con piperacilina-tazobactam. La paciente presenta buena evolución clínica y de los parámetros de laboratorio. Se realiza radiorrenograma basal que informa funcionalidad de ambos riñones. Posteriormente, se efectúa nefrolitotricia percutánea bilateral.

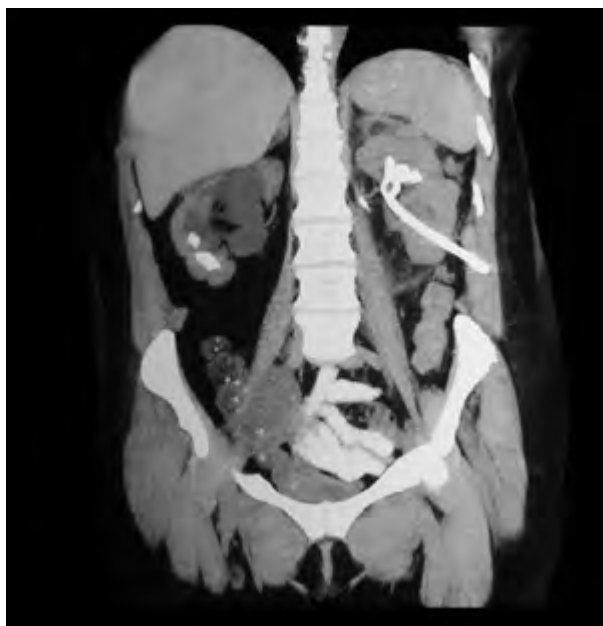

Imagen 5. TAC de control en la que no se evidencia colección retroperitoneal.

DISCUSIÓN

Al revisar la literatura, el primer caso descrito de gas en parénquima renal fue realizado por Kelly y Mac Callum en 1898¹ Esta modalidad de pielonefritis presenta una mortalidad cercana al 80% cuando los pacientes son tratados solo con antibioticoterapia^{2,3}. La enfermedad es causada principalmente por bacilos Gram negativos como *Escherichia coli*, *Enterobacter*, *Klebsiella* y *Proteus*⁴, como también se la asocia, pero con menos frecuencia, a *Streptococcus* y *Candida*^{5,6}.

Según las series analizadas, el porcentaje de mortalidad con antibioticoterapia como tratamiento único es del 80%, y del 30% luego del tratamiento quirúrgico⁷⁻⁹.

La presentación clínica habitual es la de una pielonefritis aguda grave, casi todos los pacientes presentan la tríada clásica de fiebre, vómitos y dolor lumbar¹⁰. En general, no se detecta neumaturia excepto que comprometa el sistema colector. La TAC es el procedimiento diagnóstico de elección para definir la extensión del proceso enfisematoso y guiar el tratamiento¹⁰.

La clasificación presentada por Huang y Tseng¹¹ permite separar los distintos tipos de pielonefritis enfisematosa que se pueden presentar*:

Clase I: gas limitado al sistema colector (pielitis enfisematosa).

Clase II: gas en el parénquima renal sin extensión hacia el tejido perirrenal.

Clase IIIA: extensión del gas hacia el espacio perinéfrico.

Clase IIIB: extensión del gas hacia el espacio pararrenal.

Clase IV: afectación bilateral.

*Las formas más benignas son las clases I y III¹

Con respecto a los factores de riesgo, Huang y Tseng¹¹ y Michaeli y colaboradores¹⁶ concluyeron que la edad, el sexo, el sitio de infección y el valor de la glucemia no son factores pronósticos. Según Michaeli y colaboradores¹⁶, la pielonefritis con mejor pronóstico es la unilateral que no presenta causa obstructiva y la que recibe tratamiento precozmente. Por su parte, Huang y Tseng¹¹ consideran que la trombocitopenia, insuficiencia renal aguda, pérdida de conciencia y shock son factores de mal pronóstico.

En general, se proponen tres alternativas de tratamiento. Antibioticoterapia sin maniobras invasivas, nefrostomías percutáneas y nefrectomías.

Huangy Tseng¹¹ describen que los pacientes de las clases I y II tratados con terapia antibiótica y drenaje percutáneo (DP) resolvieron en su totalidad; el 85% de los pacientes de clases III y IV con menos de dos factores de riesgo (trombocitopenia, insuficiencia renal, alteración de la conciencia y shock) presentaron evolución satisfactoria con terapia combinada con antibióticos y DC y, en los pacientes con clases III y IV con más de dos factores de riesgo, alrededor del 72% fueron a nefrectomía por falla de la terapia combinada con antibióticos más DPC con una mortalidad del 50%, pese al tratamiento radical. Otros estudios muestran resultados favorables solo con antibioticoterapia y DPC¹³⁻¹⁵. Con respecto a nuestros pacientes, decidimos realizar nefrostomía, ya que ambas se encontraban en clase II de acuerdo con la clasificación de Huang y Tseng¹¹; la primera paciente con un solo factor de riesgo de mal pronóstico y la otra, con menos de dos factores de mal pronóstico.

Lu y colaboradores¹² postulan como factores de mal pronóstico la hipoalbuminemia, el shock como presentación inicial, la bacteriemia, la necesidad de hemodiálisis y la infección polimicrobiana.

En resumen, la pielonefritis enfisematosa es una patología infrecuente, grave, que requiere de un rápido diagnóstico y tratamiento. Es fundamental determinar el grado de severidad para poder llevar a cabo el tratamiento adecuado. Las dos pacientes que comunicamos presentaron un cuadro típico de pielonefritis enfisematosa que se resolvió favorablemente con un tratamiento mínimamente invasivo.

BIBLIOGRAFÍA

1. Kelly HA, Mac Callum WG. Pneumaturia. *JAMA*. 1898; 31: 375-81.
2. Michaeli J, Mogle P, Perlberg S, Heiman S, Caine M. Emphysematous pyelonephritis. *J Urol*. 1984 Feb; 131 (2): 203-8.
3. Klein FA, Smith MJ, Vick CW 3rd, Schneider V. Emphysematous pyelonephritis: diagnosis and treatment. *South Med J*. 1986 Jan; 79 (1): 41-6.
4. Tang HJ, Li CM, Yen MY, y cols. Clinical characteristics of emphysematous pyelonephritis. *J Microbiol Immunol Infect*. 2001 Jun; 34 (2): 125-30.
5. Kamaliah MD, Bhajan MA, Dzarr GA. Emphysematous pyelonephritis caused by *Candida*

infection. *Southeast Asian J Trop Med Public Health*. 2005 May; 36 (3): 725-7.

6. Schaeffer A. Infections of the urinary tract. En: *Campbell's Urology*. Eds: Walsh P, Retik A, Vaughan E, Wein A. Seventh Edition. 1998; 573-4.

7. Bonsoms N, Mancebo J, Blanch L, Fernández R, Artigas A. [Emphysematous pyelonephritis: a case report and review of the literature] [Artículo en español]. *Rev Clin Esp*. 1992 Feb; 190 (2): 72-4.

8. Blanco Díez A, Barbagelata López A, Fernández Rosado E, Casas Muño R, Chantada Abal V, González Martín M. [Emphysematous pyelonephritis: report of a case and review of the literature] [Artículo en español]. *Actas Urol Esp*. 2003 Oct; 27 (9): 721-5.

9. Valbuena Alvarez RJ, Cajide Montero JL, Santos-Ascarz Tabares JL, y cols. [Emphysematous pyelonephritis] [Artículo en español]. *Actas Urol Esp*. 1997 Feb; 21 (2): 154-7.

10. Campbell/Walsh Urology. Alan J Wein, Louis R Kavoussi, Andrew C Novick, Alan W Partin. Ed. Médica Panamericana, 2008 Aug 30, pág. 272.

11. Huang JJ, Tseng CC. Emphysematous pyelonephritis: clinicoradiological classification, management, prognosis, and pathogenesis. *Arch Intern Med*. 2000 Mar 27; 160 (6): 797-805.

12. Lu YC, Chiang BJ, Pong YH, y cols. Emphysematous pyelonephritis: clinical characteristics and prognostic factors. *Int J Urol*. 2014 Mar; 21 (3): 277-82.

13. Hudson MA, Weyman PJ, Van Der Vliet AH, Catalona WJ. Emphysematous pyelonephritis: successful management by percutaneous drainage. *J Urol*. 1986 Oct; 136 (4): 884-6.

14. Chen MT, Huang CN, Chou YH, Huang CH, Chiang CP, Liu GC. Percutaneous drainage in the treatment of emphysematous pyelonephritis: 10-year experience. *J Urol*. 1997 May; 157 (5): 1569-73.

15. Rathod KR, Narlawar RS, Garg A, Lolge S. Percutaneous conservative management of emphysematous pyelonephritis. *J Postgrad Med*. 2001 Jan-Mar; 47 (1): 66.

16. Michaeli J, Mogle P, Perlberg S, Heiman S, Caine M. Emphysematous pyelonephritis. *J Urol*. 1984 Feb; 131 (2): 203-8.