

Hosp. Alvear. Servicio de Urología  
del Prof. Dr. JUAN SALLERAS

Por los Doctores

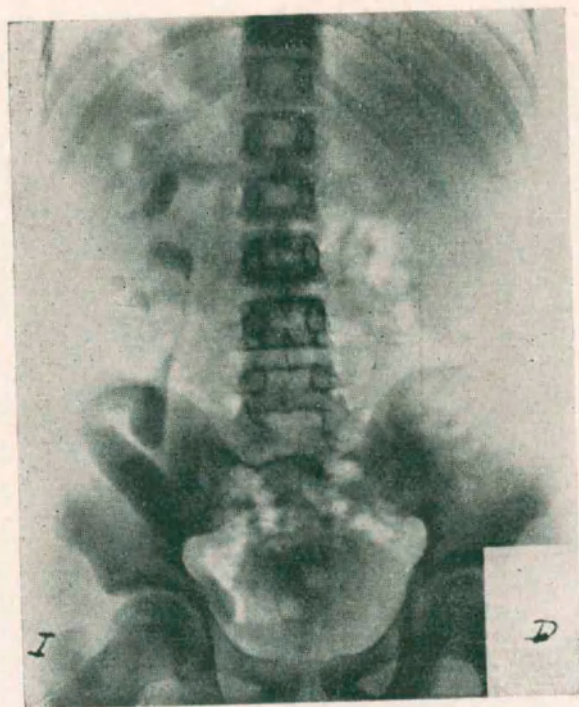
CONSTANTE COMOTTO  
y LEON D. ARRUES

## UN CASO DE DILATACION CONGENITA DE VIAS URINARIAS SUPERIORES OBSERVADO CON OCHO AÑOS DE INTERVALO

EL estudio sistemático de los enfermos renales por la urografía con medios de contraste, ya por el procedimiento de excreción o ya el ascendente, ha hecho de la dilatación de las vías urinarias superiores una afección bastante frecuente cuando no hace muchos años sólo era hallazgo operatorio o de necropsia. A fines del siglo pasado recién aparece un trabajo completo de Veau, basado en descubrimientos de autopsias o quirúrgico.

La dificultad diagnóstico estriba en la ausencia de signos clínicos que la caractericen, por un lado, y por otro el hecho de que pueden corresponderle casi todos los síntomas de la semiología urinaria y presentar entonces un síndrome fácilmente atribuible a cualquier afección del mismo sistema. El primer caso que consta en el historial clínico de nuestro servicio data del año 1928; presentaba un cuadro clínico que llevó a la presunción de tuberculosis urinaria aunque no se identificó el bacilo de Koch; la imposibilidad de efectuar cateterismo ureteral por la intolerancia de la vejiga obligó a una lumbotomía que mostró una enorme dilatación ureteral sin que el riñón presentara lesión de tipo tuberculosa. — Algunas veces el síntoma predominante lo constituye la hematuria; otras el dolor tipo cólico nefrítico y casi siempre la piuria rebelde es el síntoma dominante. Uno de nosotros (Dr. Comotto) en un trabajo presentado al Congreso Panamericano de Urología del año ppdo. en un intento de sistematización clínica, agrupó una serie de veinticinco casos buscando lo que hubiera de común entre ellos, determi-

nando el estudio con las siguientes conclusiones: "1º, ningún síndrome especial caracteriza el cuadro clínico de estos enfermos. 2º, la infección agregada a una lesión preexistente es por lógica el factor determinante del proceso clínico. 3º, casi todos, excepto seis casos de la serie, eran infectados urinarios con sintomatología vesical exclusiva unos y con participación renal otros. 4º, la pielografía ascendente o el urograma de excreción son los medios exclusivos e indispensables para sentar el diagnóstico incruento. 5º, la presencia en

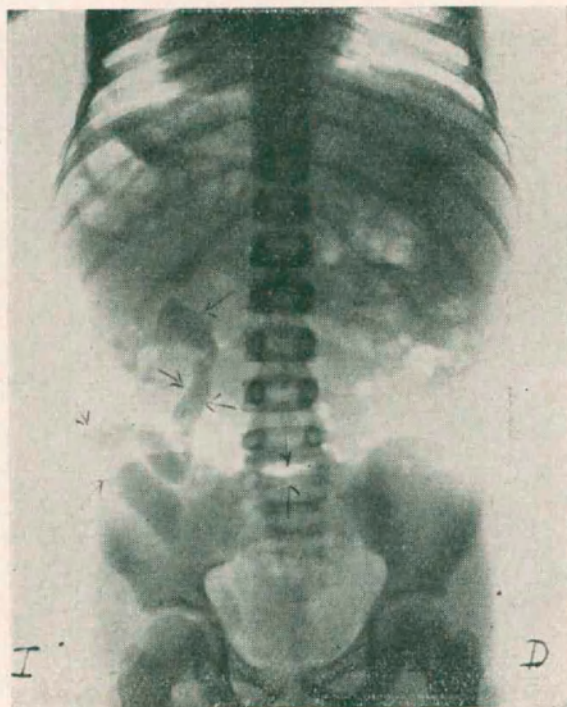


la mayoría de los casos de espina bífida oculta. 6º, la frecuencia del aumento de la capacidad vesical llegando a 400 c. c. en un caso. 7º, la mejoría de todos los enfermos con el tratamiento médico instrumental, actuando sobre el factor infeccioso por el nitrato de plata."

A un año casi del citado trabajo poco podemos agregar a los conceptos emitidos en aquella ocasión. Los casos que encontramos son cada vez más numerosos a medida que se intensifica el uso cada vez mayor del urograma.

No entramos deliberadamente en consideraciones de etiopatogenia ni de patología, pues con nuestra contribución sólo queremos presentar y comentar un caso más de dilatación congénita de vías urinarias superiores, que por varios caracteres consideramos interesante.

Se trata de un niño de quince años (Historia Clínica N° 3275) ingresado el 5 de Mayo de 1938 con un síndrome de hematuria total, sin coágulos y dolor discreto en fosa lumbar izquierda, que



se inició cuatro días antes. En sus antecedentes lo único remarcable es que hace ocho años presentó una hematuria con iguales caracteres que la actual que duró unos tres días y que apareció al declinar un proceso sarampioso que padeció el niño en aquel entonces. Las micciones desde hace un año son más frecuentes, orinando cada dos o tres horas de día y dos veces de noche, habiendo observado además que sus orinas se hicieron turbias.

El examen físico muestra como única anormalidad ausencia de ambas glándulas genitales que no es posible identificar por la pal-

pación del conducto inguinal. A pesar de este hecho los caracteres sexuales masculino secundarios están bien definidos y el líbido es normal con masturbación frecuente. El desarrollo somático es el corriente para su edad.

Las orinas son hematóricas totales sin coágulos. El tacto rectal no revela nada de particular. Endouretro normal, calibre 18. Vejiga, capacidad: 200 c. c., que al inyectar despierta dolor en la región lumbo-costal derecha. Palpación renal, negativa. El examen radio-

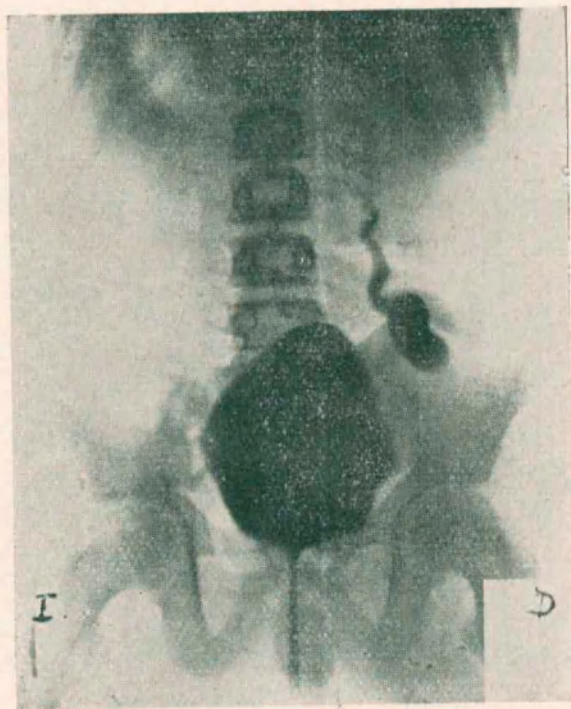


gráfico simple sólo muestra dehiscencia del arco vertebral posterior de la primera vértebra sacra, espina bífida reulta.

Se practica urografía de excreción que nos da categóricamente el diagnóstico de enorme dilatación ureteral izquierda (megalo-uréter) y menos marcada de la pelvis y cálices del mismo lado, presentando buena eliminación de la substancia opaca desde los cinco minutos de la inyección endovenosa de la misma. En cuanto al lado derecho no se observa el menor rastro de eliminación en ninguna radiografía de la serie. Se efectúa entonces una cistografía que nos

A raíz de los exámenes instrumentales que practicamos en nuestro enfermo, la temperatura que era normal se elevó a 40°, precedida de escalofríos e intenso dolor en la región lumbar derecha, para desaparecer todo al día siguiente, lo mismo que las hematurias.

Los exámenes funcionales revelaron una Constante de Ambard excelente 0,065; una diuresis en día de 1500 c. c. en 24 horas y 0,36 grs. de úrea en sangre por mil. Las orinas alcalinas, con abundantes piocitos y gérmenes banales.

Se prescriben antisépticos urinarios y régimen ácido, con lo que aclaran bastante las orinas, retirándose de alta el enfermo pero continuando en observación en el servicio.

Varias circunstancias llaman la atención en este caso: primero, la perfecta tolerancia de una lesión tan acentuada que sin embargo, ha permitido una vida normal sin revelarse nunca ni provocar trastornos evidenciabiles de ninguna naturaleza en un individuo en pleno crecimiento, cuando las exigencias biológicas son tan acentuadas; segundo: la integridad de la función renal global a cargo casi exclusivamente del riñón izquierdo, a pesar de la enorme malformación que presenta, pues, el derecho, debemos considerarlo como inutilidad la falta absoluta de función excretora al urograma y la presencia del reflujo vesico-ureteral a parte de la lesión de que es portador, reveladas por la cistografía.

El tratamiento de los epifenómenos no puede ser más que sintomático, tratar la infección con todos los medios al alcance, pues a ella creemos que deben incriminarse los accidentes que aparecen ya que hasta las hematurias cesan en casi todos los casos con el tratamiento tópico local a base de nitrato de plata o de yoduro de potasio a la misma concentración que se usa para la pielografía ascendente (30 %).

En cuanto a la alteración de la glándula, nosotros creemos que está en relación directa con la conservación de la barrera del ostium ureteral que impide el reflujo hacia las vías altas y hasta las cápsulas de Bowman; la función renal en dicho caso no sufrirá y podrá cumplirse regularmente sin que importe la ectasia ureteral, según parece confirmarse para el caso nuestro; pero en cuanto se establezca una incontinenia del meato ureteral no tardarán en aparecer lesiones renales que llevarán más o menos rápidamente a la uremia progresiva.

Planteado este pronóstico sombrío a nuestro colega y amigo el Dr. Isnardi, nos sugirió la idea bien acertada por cierto de que se podía establecer una derivación hipogástrica vesical permanente que pondría a cubierto el sistema urinario superior del temido reflujo tal como se hace en los prostáticos para conjurar el mismo peligro.

Para terminar diremos que nuestro enfermo continúa en la fecha sin molestias, recibiendo en la actualidad una serie de inyecciones de extracto posterior de hipófisis para actuar sobre su criptorquídea; las orinas se han aclarado mucho; lo seguimos vigilando para conjurar con tiempo cualquier accidente.

ASOCIACION MEDICA ARGENTINA

# REVISTA ARGENTINA DE UROLOGIA

*Organo oficial de la Sociedad Argentina de Urologia*

Condiciones de suscripción por un año:

Capital e Interior .....	\$ 15.00
Exterior .....	„ 20.00
Número suelto (para el país).....	„ 2.00
„ atrasado (para el país) .....	„ 3.00

---

## A los Autores y Casas Editoras

Anunciamos todas las obras de las que se nos envíe un ejemplar. Se hará estudio crítico si se reciben dos ejemplares o la índole de la obra lo requiere.

Tous les ouvrages dont nous recevons un exemplaire seront annoncés dans notre revue. Si le livre possède un intérêt spécial, ou si nous en recevons deux exemplaires, nous publierons son étude critique.

All the works of which we receive a copy will be advertised in our review. If the book has a special interest or if we receive two copies of it, we will publish a critical study of the same.

Von allen eingesandten Werken wir werden Referate in unserer Monatschrift veröffentlichen. Bei Erhalt von zwei Exemplaren bringen wir eine Besprechung, jedoch auch, mit nur ein Exemplar, wenn das Werk von grösserer Bedeutung ist.

Tutte le pubblicazioni che riceveremo, saranno annunciate nella nostra rivista, ma quando ci si rimette due esemplari, o il carattere dell'opera lo richiede, scriveremo un articolo di critica.

