

Por los Doctores

R. DE SURRA CANARD, JUAN M.
AMESTOY y OSCAR BONFIGLIO

QUISTE SEROSO PARARRENAL

LOS tumores pararrenales se observan con poca frecuencia y, entre ellos, los de naturaleza quística constituyen verdaderas rarezas.

Hemos tenido la suerte de poder estudiar un caso, y de intervenirlo. Por descuido del personal subalterno, la pieza operatoria se extravió, y ello resta a la presente comunicación gran parte de su valor. Sin embargo, el estudio radiográfico es tan elocuente, y ha influido en forma tan rotunda en el diagnóstico clínico, que nos ha decidido a presentar al seno de esta Sociedad, la narración de la historia de nuestra enferma.

La señora R. V. de D., de 62 años, aqueja, desde hace varios años, (2 a 3), periódicamente, de dolores que asientan en el flanco derecho e hipocondrios, dolores variables en intensidad y duración, pero sin caracteres especiales que permitan identificarlos. Asistida por uno de nosotros, se comprueba la existencia de un tumor situado en el flanco e hipocondrio derecho. La enferma, hasta el momento de su afección actual, ha sido siempre sana y no siente más molestia que la enunciada anteriormente.

Estado actual. — El examen clínico revela una paciente obesa, con todos los atributos de la salud y un excelente estado general.

Abdomen. — Vientre de múltipara, globoso, ligeramente asimétrico por ser un poco más saliente su mitad derecha. Excursiona bien con los movimientos respiratorios; no hay contractura muscular. Palpando se comprueba la existencia de un tumor, que asienta en el flanco derecho e hipocondrio del mismo lado, del tamaño de la cabeza de un feto a término, de superficie lís y cuya consistencia recuerda las colecciones líquidas a tensión. El tumor tiene los siguientes límites: arriba, se pierde por debajo del reborde costal; abajo, llega hasta dos traveses de dedo de la línea bi-iliaca; por fuera, alcanza el límite del abdomen, y por dentro, su límite coincide con el borde externo del músculo recto del lado derecho. El colon derecho está rechazado hacia afuera y se percibe el borde hepático en las inspiraciones profundas. La mitad derecha del colon transversal, cruza el tumor en diagonal, desde un ángulo hepático situado en posición anor-

malmente alta. El tumor tiene contacto abdominal, contacto lumbar y pelotea con una libertad exagerada: con la respiración superficial y profunda, excursiona ampliamente, pudiendo retenerlo a voluntad durante la expiración. El tumor es trasladable y tiene una movilidad lateral bien manifiesta. En el decúbito lateral izquierdo, dicho tumor cae hacia la línea media y se esconde parcialmente por detrás del recto anterior del abdomen del lado derecho, dificultando su palpación.

Con diagnóstico presunto de tumor de localización renal, la enferma se

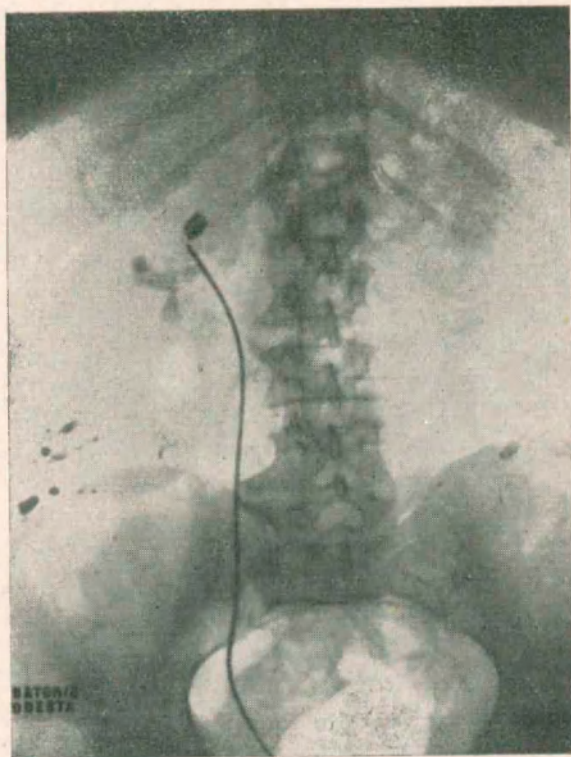


Fig. N° 1. — Pielografía derecha (de relleno) de frente

traslada a la Capital para completar su estudio clínico y para investigar el estado funcional del riñón congénere, en vista de una nefrectomía probable. Mas como la paciente dispone de pocas horas y debe regresar en el día a la localidad de donde viene, se llevan a cabo inmediatamente las investigaciones complementarias indispensables.

Exámenes complementarios. — 1° Cistoscopia: negativa.

2° Cateterismo bilateral: Examen de orina por separado; equivalente en cantidad y valores funcionales. Indigo-carmón: a los cinco minutos de ambos lados.

3° Radiografías: Simple de frente: riñón izquierdo, normal; riñón derecho, visible su mitad superior, de forma normal; en pleno flanco aparece un tumor redondeado, cuyo límite inferior llega hasta la cresta ilíaca; por dentro es tangente al psoas; por fuera llega hasta el flanco, y por arriba su límite

lo forma la tangente que pasa por el cuerpo vertebral de la primera lumbar; la sombra quística borra la sombra de los dos tercios inferiores del riñón; la vía excretora renal de ese lado (ureter con sonda opaca), indica una ligera desviación hacia la línea media, rechazo producido, al parecer por la sombra tumoral. La pielografía de frente indica que la vía excretora del lado derecho, conserva sus caracteres vecinos de lo normal: el relleno pielocaliciforme, no es perfecto; pero llama la atención la superposición de sombras —la del tumor y la del

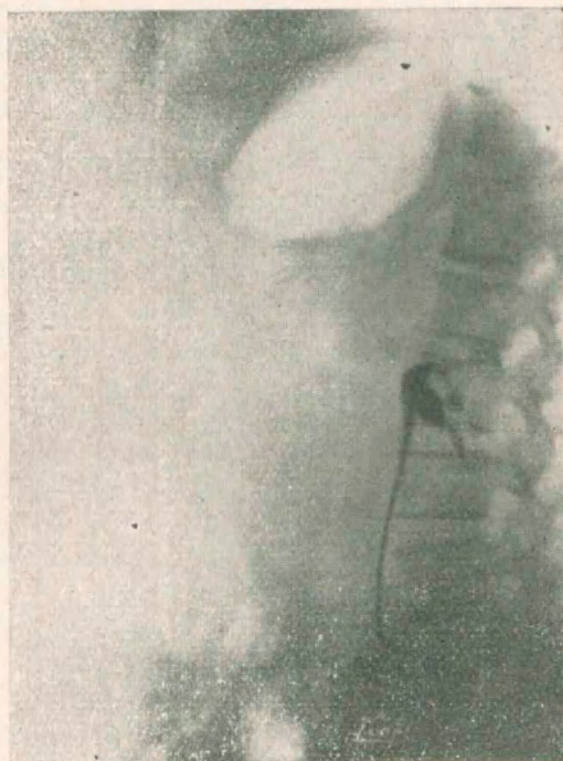

Fig. N° 2. — Pielografía derecha (de relleno) de perfil

líquido de contraste inyectado en los cálices inferiores—. Los dos pedículos, además, confirman lo observado por la clínica: la independencia del tumor, de la sombra hepática, y el rechazo del colon ascendente hacia el flanco. *La radiografía simple, de perfil*, del riñón derecho, muestra la sombra tumoral con los siguientes límites: por arriba, la segunda lumbar; por debajo, la quinta lumbar; hacia atrás, se pierde a nivel de los cuerpos vertebrales; por delante, rechaza las asas intestinales. Por encima y por detrás de la sombra tumoral, se ve la sombra renal, normal; un catéter opaco, colocado en el uréter, cruza la sombra tumoral, siguiendo una dirección natural. La pielografía de perfil, semejante a la de frente, no señala deformación de cálices de pelvis.

4° Reacción de Cazzoni: francamente negativa.

Con estos elementos de juicio, se llega al diagnóstico de tumor retroperitoneal extrarrenal, de naturaleza quística, no hidatídica, y se lleva la enferma a la mesa de operaciones.

OPERACION

Se elige una incisión transversal de Bazy, colocada la paciente en decúbito dorsal, con la intención de explorar la cavidad abdominal; precaución prudente ante un diagnóstico que pudiera ser equivocado. Como anestésico: éter.

Abierto el peritoneo, lo primero que aparece, en el extremo externo de la herida, es el colon ascendente y, por dentro, el gran epiplón. Separando estos dos órganos hacia afuera y hacia adentro, respectivamente, se ve la saliencia del tumor, el cual excursiona por detrás de la hoja posterior del peritoneo. Se incinde el peritoneo posterior con toda prudencia, evitando herir elementos vasculares y se logra clivar el tumor, reconocido en ese momento como de naturaleza quística. La masa quística, del tamaño de una cabeza de feto a término, hubiese exigido, para ser extirpada entera, una gran brecha en la serosa: por ello se punza el tumor con trócar, dando salida a un líquido citrino-verdoso, de consistencia algo siruposa; la pared del quiste es semejante a la vaginal espesada de un hidrocele antiguo. Vaciada la bolsa, se procura su liberación en la cara posterior; mas se comprueba que gruesos vasos venosos tienen íntima relación con la pared quística; el punto de implantación, fijo al tumor subyacente, correponde a la región hiliar. Se intenta seccionar los vasos, entre ligaduras; pero ellos tienen una textura muy friable y se desgarran al pretender morderlos con pinzas. Entonces se resuelve reseca la casi totalidad de la bolsa, dejando únicamente la porción vascularizada: a ese nivel, se hace una hemostasia por sutura, con "surget" —punto pasado, de catgut— y se toca repetidamente con fenol la pequeña superficie de endotelio, procurando evitar una recidiva. Asegurada la hemostasia, se cierra el peritoneo posterior, y el peritoneo anterior y luego la pared, de la manera habitual, sin dejar drenaje.

Post-operatorio: excelente. Ligera irregularidad térmica en los primeros tres días; apirética luego. Discreto íleo al segundo día, que cede a un enema salino. Se retiran los puntos a los nueve días; herida cicatrizada "per primam". Sale de la clínica a las dos semanas de operada.

COMENTARIOS

Referida la historia clínica, creemos útil destacar, en forma resumida, cuáles han sido los jalones de nuestro diagnóstico clínico, confirmado por el acto quirúrgico, y agregar una síntesis de los hechos conocidos hasta la época actual, en materia de quistes serosos pararrenales.

La enferma padecía de una lesión tumoral que engendraba molestias no bien dedefinidas, y la exploración clínica permitió realizar un hallazgo fortuito: un tumor del abdomen, cuyos caracteres clínicos lo denunciaban como *quiste*. La semiología inducía a locali-

zar el quiste en la región retroperitoneal, por la manera de comportarse el tumor en relación al aparato digestivo. El examen pielográfico permitía asegurar que el tumor era extrarrenal porque, a pesar de invadir radiográficamente su sombra, la imagen del riñón, en una superficie de dos tercios, no perturbaba la relación anatómica de los cálices primarios y secundarios.

En cuanto al origen del quiste, desde el punto de vista embrionario, nada podemos decir, ya que no hemos tenido la pieza para realizar en ella un prolijo examen de su endotelio.

SÍNTESIS DEL TEMA

La entidad que nos ocupa ha sido tratada a fondo en el Congreso de Cirugía de París, del año 1919, en el cual los relatores se dividieron la tarea: unos, se ocuparon de los tumores sólidos pararrenales, y otros, de los tumores quísticos. Desde entonces aquí, en la bibliografía se encuentran casos aislados, cuyo conjunto engloba, no solamente algunos quistes pararrenales, sino también quistes retroperitoneales de origen peritoneal, quistes de origen genital, algunas colecciones urinarias, traumáticas, enquistadas, etc. De todo ese material, hemos extraído los elementos de mayor utilidad, teniendo como punto de mira el caso personal a que nos hemos referido. Quizá la observación más típica, casi un calco, diríamos, de nuestra historia clínica, la constituye el caso de A. Latrouche, presentado al mismo Congreso como contribución al tema oficial.

La rareza de estas lesiones, justifica la falta de uniformidad de criterio que existe sobre las mismas. Nosotros hemos tomado como definición la que encabeza este trabajo, refiriéndonos en ella a la naturaleza anatómica del tumor y a su sitio de implantación, omitiendo, deliberadamente, todo apelativo embriológico que prejuzgase sobre su origen real.

En materia de clasificación, cada autor que se ha ocupado del tema posee la propia, y varía según el criterio que se ha tenido para ubicar en ella todo el grupo de tumores retroperitoneales. El problema de etiopatogenia, está más en camino de solución, si bien sólo en parte. En efecto: descartando la etiología hidatídica y las colecciones urinarias que forman, en realidad, seudos quistes, todos aceptan el origen embrionario, interpretando la aparición tardía co-

mo fenómeno evolutivo de núcleos celulares embrionarios incluídos, aletargados durante un lapso de tiempo más o menos largo. Pero el órgano, a expensas del cual se ha realizado la inclusión celular, así como los motivos fisiopatológicos que han despertado esos grupos de células, nos son totalmente desconocidos.

Nº. 1 — ETIOPATOGENIA

Bibliografía	Sexo	Edad	Lado enfermo
6	M.	? años	izquierdo
14 (1)	M.	34 „	izquierdo
14 (2)	M.	15 „	izquierdo
16	M.	47 „	derecho
17	M.	34 „	derecho
Personal	M.	62 „	derecho

En la casuística que hemos podido agregar al trabajo de fondo ya citado, solamente cinco historias obedecen a la descripción aceptada. El siguiente cuadro refleja la variabilidad grande que existe.

Nuestra observación posee caracteres anátomo-patológicos que coinciden con los rasgos salientes que dan Lécene y Leriche; aquí los resumimos:

- 1º Son tumores unilaterales.
- 2º Están incluídos en el espesor de la cápsula adiposa.
- 3º Tienen un volumen variable.
- 4º Su forma es redondeada y su superficie es lisa.
- 5º Su color está en relación con el contenido.
- 6º El sitio de implantación más frecuente, es la cara anterior del riñón.
- 7º Respetan el pedículo vascular y adquieren relación de contacto con la vía excretora.

8° Se desarrollan hacia abajo, adentro y adelante; no contraen adherencias con el peritoneo y son cruzados por el colon.

La característica histológica es la de tener un endotelio, cúbico o aplanado, implantado sobre una cápsula fibrosa en la que se encuentran fibras elásticas y musculares lisas.

La sintomatología de los quistes serosos pararrenales, es variable, y el cuadro clínico que ellos engendran, no tiene un punto firme de apoyo para poder ser categóricos en lo que a diagnóstico se refiere. Sin embargo, la investigación complementaria uroradiológica, permite orientarse hoy con mayor precisión. Vamos a señalar, en forma esquemática, cuáles son los elementos salientes del cuadro clínico.

La enfermedad que nos ocupa pertenece al grupo de las que evolucionan, desde su aparición, en forma silenciosa, y su hallazgo constituye siempre un hecho fortuito, sea su descubrimiento casualmente hecho por el paciente, o motivado por un examen clínico. Las perturbaciones funcionales que llevan al enfermo a la consulta, se manifiestan de preferencia del lado del aparato digestivo (alteraciones del tránsito, constipación). En alguna historia se lee la existencia de una polaquiuria periódica; en otra, una hematuria espontánea; pero, en general, pocos síntomas urinarios. La palpación del abdomen, revela el tumor, de volumen variable, redondeado, de consistencia a veces evidente, y cuyos caracteres semiológicos permiten implantarlo por detrás del peritoneo y localizarlo como tumor renal por su movilidad, que es sincrónica a la del riñón cuando la colección quística no ha contraído adherencias con la hoja posterior de la serosa. Pero, dentro de la movilidad, estos quistes poseen un rasgo muy particular, que casi podríamos aventurarnos a enunciar-

funcional, que señala la integridad del parénquima renal del lado enfermo; el tercero, serológico, que descarta su naturaleza hidatídica (en nuestro medio).

TRATAMIENTO

Nos queda por referirnos al tratamiento. El acuerdo es, aquí, unánime: la terapéutica debe ser quirúrgica siempre, ya que la evolución, a pesar de su benignidad, es de un crecimiento progresivo. Pero los autores divergen con respecto a la técnica y vías de acceso. Nosotros, creemos que el camino a seguir está regido por la seguridad del diagnóstico. De preferencia, la vía extraperitoneal. En nuestro caso, el deseo de explorar la cavidad abdominal nos llevó a efectuar una incisión transversal. Entre los autores que prefieren la vía transperitoneal, unos aconsejan abordar el quiste a través de las dos hojas de la serosa, y otros incinden la serosa en el espacio poncólico, bajo pretexto de no herir el sistema vascular colónico. Nosotros, no encontramos dificultad en imitar a los primeros, y consideramos, teóricamente, que el decolamiento del colon, puede tener consecuencias desagradables para su estática en el futuro. Mas opinar con la experiencia de una sola operación, es demasiado temerario.