

Por el Doctor

NATALIO CARTELLI

## CUERPO EXTRAÑO VESICAL RARO Y LITIASIS SECUNDARIA

CONOCIDO es por todos las distintas variedades de cuerpos extraños encontrados en vejiga, llegados a ella por vías naturales, y las litiasis secundarias, cuando ese cuerpo extraño, no ha sido extraído precozmente, producida por precipitación de sales en torno de dicho cuerpo extraño. Pero el caso que presentamos a más de ser uno más de casuística, lo creemos interesante; 1º, por el objeto de que se trata, 2º por la tolerancia del mismo en vejiga y 3º por su ubicación.

Se trata de una niña de 17 años, soltera, S. O., que ingresa al Servicio el 29 de Mayo de 1939, y cuya enfermedad comienza hace dos meses, con poliuridia diurna y nocturna, cada 10' a media hora de día y 4 a 5 veces de noche, ardores al final de las micciones y en ocasiones hematurias de tipo final influenciada por los movimientos. Este estado persiste con mayor o menor intensidad, hasta el momento en que nos consulta. Nunca eliminó cálculo ni tuvo interrupción brusca del chorro. No recuerda enfermedades de la infancia. Hace 5 años (datos que conseguimos sacarle a la enferma, una vez obtenida la primera radiografía), nos refiere que al aparecer su primera menstruación, sintió escozor en la vulva y para calmarlo se frotó con un alfiler de los llamados de "gancho", desapareciendo, no sabe dónde y no dándole importancia al hecho.

*Estado orgánico general.* — Niña de regular estado de nutrición, de aspecto tímido e inocente que contrasta con el cuerpo extraño encontrado en su vejiga. Lengua húmeda, limpia, con apetito conservado. Pupilas iguales, simétricas, reaccionan bien a la luz y la acomodación. Apirética, pulso regular, rítmico, buena tensión.

Diuresis en 24 hs. 1300 a 1500 c.c. de orina.

*Examen físico.* — Abdomen blando, no doloroso. Riñones y uréteres, examen físico negativo. Región hipogástrica dolorosa a la palpación profunda. No hay globo vesical. Genitales externos, nada de particular. Uretra permite el paso de un explorador en un recorrido de 2½ cmts., chocando luego con un cuerpo

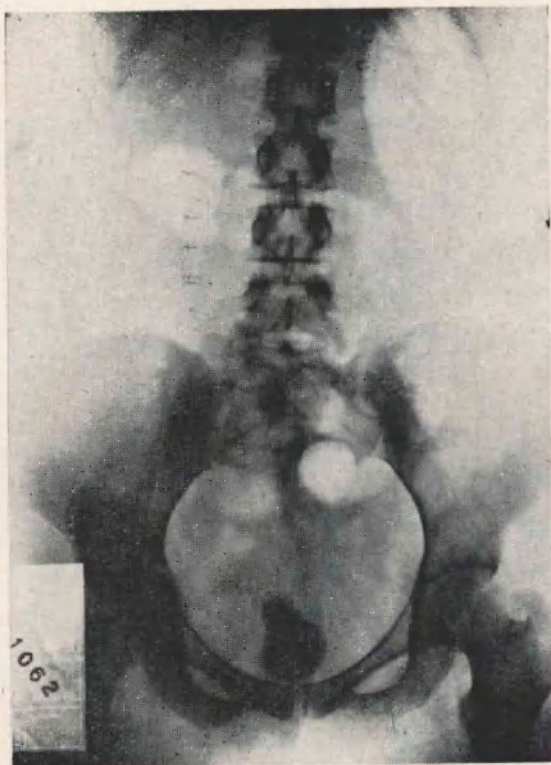


Figura 1. — Radiografía simple.

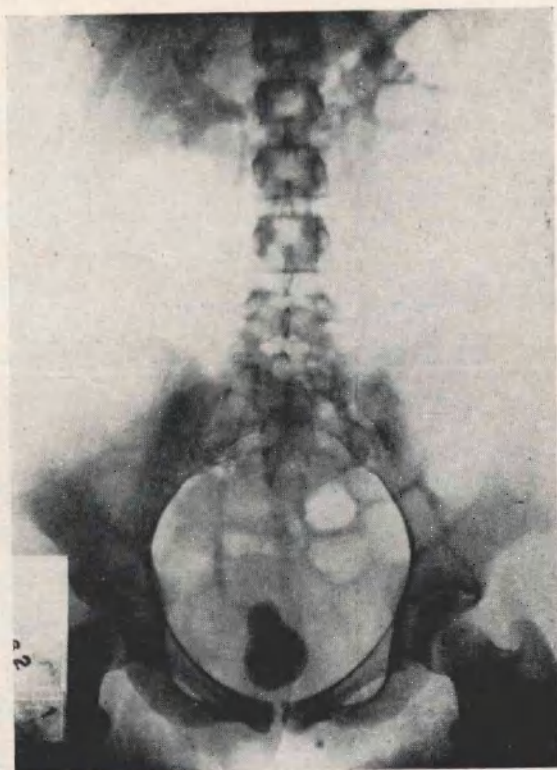


Figura 2. — Uroselectán 5'.

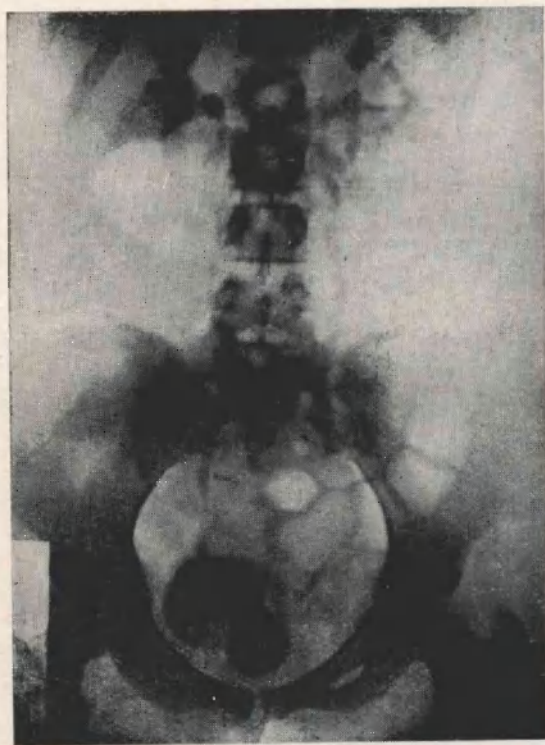


Figura 3. — Uroselectán 15'.

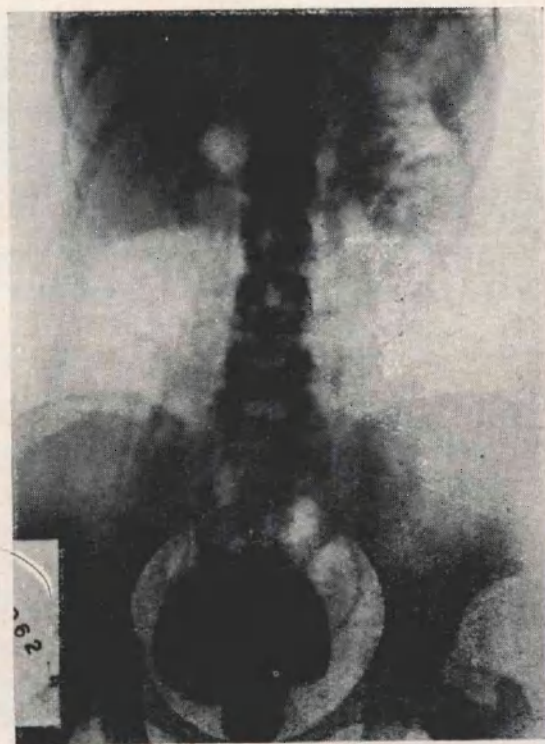


Figura 4. — Uroselectán 45'.

duro con roce calcuoso. Es imposible hacer llegar una sonda a vejiga, pues le impide el cuerpo extraño.

El tacto vaginal percibe, inmediatamente de pasar la bulba, el cuerpo extraño, separado de la vagina por la mucosa y cuyo tacto produce dolor más o menos intenso al hacer presión, sobre el mismo.

La radiografía simple 31-5-39 (Fig. 1), muestra por encima del borde superior del pubis en línea media una sombra calcuosa del tamaño y forma de una pera chica con extremidad mayor dirigida hacia abajo y en cuyo interior se

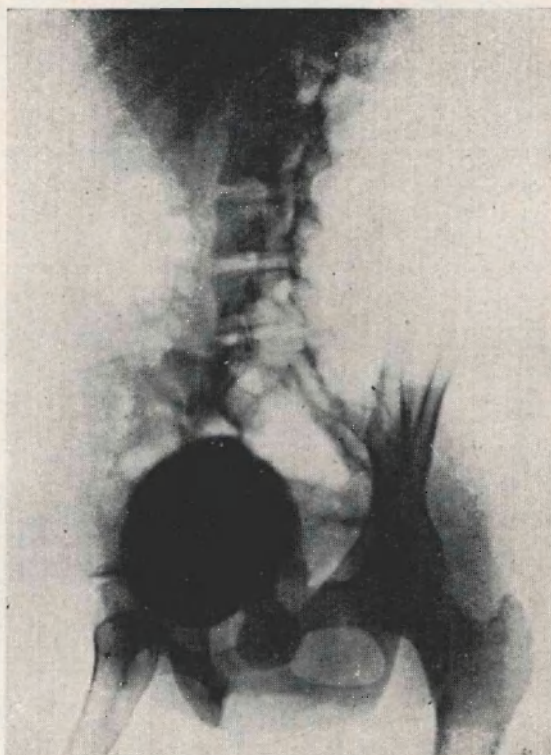


Figura 5. — Cistografía en oblicua (con Uroselectán).

visualiza otra sombra con los caracteres de un alfiler de gancho, abierto pero sin verse la parte ensanchada de uno de sus extremos.

*Uroselectan 5'* (Fig. 2) — Buena eliminación en ambos lados, con pelvis, cálices y uréteres normales, algo dilatados en el lado derecho. A los 15' (Fig. 3) y 45' (Fig. 4), igual imagen que la anterior. Vejiga llena de substancia opaca. Llama la atención que la extremidad inferior (mayor) de la sombra calcuosa, se encuentra por debajo de la sombra vesical, en vez de estar contenida en ella. Aprovechando el uroselectan contenido en vejiga, sacamos radiografía en oblicua (Fig. 5), que nos muestra que de parte posterior e inferior de la sombra vesical, sale las dos terceras partes de la sombra calcuosa en vez de estar contenido en vejiga.

*Operación (2-6-39)*. — Anestesia raquídea, deficiente que hay que completarla con general (éter). Talla hipogástrica, según la técnica clásica. El tacto




Figura 6.




Figura 7

endovesical percibe el cálculo cuya extremidad inferior se encuentra en uretra. Saliendo del cálculo por su parte superior, es decir endovesical, se percibe una rama del alfiler de gancho, que se encuentra clavado en vejiga, pero que una tracción suave, consigue liberarlo de la pared vesical. Con tacto vaginal se empuja el cálculo hacia arriba, mientras que con el dedo índice introducido en vejiga se bordea el cálculo en la parte inferior (la situada en la uretra) consiguiendo extraerlo. Cálculo del tamaño y forma descripta en la radiografía (Figs. 6 y 7).

Cierre de pared por planos, dejando drenaje en Retzius y sonda hipogástrica y uretral.

*Post-operatorio.* — Se quita drenaje de Retzius a las 48 horas, reemplazándolo por mecha de gasa, los puntos de crin a los 8 días junto con la sonda hipogástrica, dejando sonda uretral. Supura la herida que se hace ceder con lavados de Carrel y naftalina, cerrándose vejiga y piel a los 25 días, fecha en que se quita la sonda uretral. Se practican lavajes diarios con solución de nitrato de plata al  $1\frac{1}{2}$  y 1 o/oo, aclarando completamente sus orinas y siendo dada de alta el 4 de Julio de 1939, con pared de abdomen correspondiente a región hipogástrica bien consolidada, micciones cada 2 a 4 horas y orinas límpidas.

Vista nuevamente 20 días después, presenta un estado general excelente, ha aumentado de peso, micciones normales y orinas límpidas con P. H. 54.

*Cálculo.* — De superficie más o menos lisa, y de cuyo extremo menor sale una rama del alfiler de unos 3 cmts. de longitud, no viéndose la otra rama del alfiler que se encuentra en el espesor del cálculo.

## COMENTARIOS

La historia clínica que acabamos de relatar nos sugiere el siguiente comentario:

1º *La rareza del cuerpo extraño.* En efecto dentro de la variedad de cuerpos introducidos en vejiga por uretra, el presente es excepcional por ser un cuerpo punzante y por haber sido introducido como lo muestran las radiografías, al parecer abierto.

2º *Su tolerancia* en vejiga, que si hemos de creer a la enferma, desde su introducción a la fecha han pasado 5 años, sin que la enferma acusase molestias hasta hace dos meses en que comienza su polaquiuria diurna y nocturna, micción imperiosa a veces que llega a la incontinenia, disuria y ardores al final de las micciones.

3º *Su situación.* Si examinamos la radiografía simple, la sombra calculosa se encuentra por encima de la rama horizontal del pubis, en la línea media lo que hablaría en favor de un cálculo de vejiga, como así debería ser. Pero observando las siguientes radiografías con sustancia de contraste vemos que la sustancia opaca que se encuentra en vejiga, nos muestra a esta separada a 1 o 2 traveses

de dedo por encima del pubis y la sombra calcuosa piriforme con su extremo menor dentro de la sombra vesical y extremo mayor por debajo e independientemente de ella. La radiografía en posición oblicua nos muestra mejor esta disposición. Se prestaba por tanto a discusión la situación de ese cálculo que creíamos importante para la intervención, para la vía a seguir para abordarlo. ¿Se trataría de un cálculo cuyo extremo inferior estuviese colocado en un divertículo? ¿o bien de un cálculo situado parte en vejiga y parte en uretra mantenido el cuello vesical abierto y la uretra dilatada por debajo del mismo? Esta fué nuestra primera impresión y que sostuvimos para llevar a cabo el tipo de intervención que creíamos menos inofensivo.

4º *Vía adecuada para la extracción del mismo.* El tacto vaginal percibía casi a la entrada de la bulba en la pared superior, el cuerpo extraño que se dirigía hacia atrás hasta perder su contacto. Hubiese sido una vía fácilmente accesible para la extracción del cálculo. Pero dado su tamaño, lo que hubiese obligado a practicar una incisión amplia y pensando que por su ubicación el esfínter vesical hubiese sido incontinente, a pesar de la sonda permanente, desistimos de esa vía, temiendo una fístula.

Nos quedaba la talla hipogástrica, por la cual optamos, pensando en tener que incidir, la parte estrecha, de vejiga y nos felicitamos de haber seguido esa vía porque la extracción del cálculo, con la rama del alfiler de gancho clavado en vejiga, cosa que encontramos en la operación, hubiese sido muy traumatizante o imposible por otra vía.

#### DISCUSION

Dr. Astraldi. — *Desearía hacer una pregunta.*

*Los justificativos que ha dado esa niña, los considero como una mentira piadosa muy humana.*

*Por otra parte, todos nos imaginamos cuáles deben haber sido los motivos por los cuales se introdujo tal cuerpo extraño. Por ahí está escrito que eran las institutrices las encargadas de masturbarse con orquillas. Este no es el caso; no se trata de una orquilla sino de un alfiler de gancho, pero como la primera ha desaparecido, debe haber sido substituída, como en este caso, por un alfiler de gancho.*

*De manera, que me agradaría conocer la profesión de esa muchacha.*

Dr. Cartelli. — *Era vendedora.*