

Por el Doctor

HECTOR DIAZ CASTRO

URETEROCELE DEL SISTEMA RESTANTE EN UNA NEFRECTOMIZADA POR BACILOSIS. URETEROSTOMIA CUTANEA

El sufrimiento que determina la manifestación bacilar vesical en los sujetos presa de tuberculosis renal unilateral, se ve muy frecuentemente bien terminado por la intervención radical interpuesta para el riñón afectado en plazo más o menos largo pero que en término medio no sobrepasa el año. No obstante, la unanimidad de este resultado está lejos de ser lograda. Buena cantidad de nefrectomizados por TBR., no consiguen ver sus trastornos vesicales resueltos dentro de un plazo prudencial, o bien, luego de un período de calma relativa o absoluta, reinician su sufrimiento en forma más o menos intensa.

Frente a esa circunstancia el criterio predominante es el sustentado por Marion, en la monografía de su discípulo Fresnais, de acuerdo al cual, la persistencia de los fenómenos de cistitis (si se excluyen las manifestaciones de naturaleza habitualmente llamada banal de una fuente bacilar que radica, en general, en el muñón restante de uréter (que sólo completa su cierre total en un plazo que se acerca a los treinta meses) o en las lesiones vesicales, propiamente dichas.

Cuando por el contrario los sufrimientos sólo vuelven después de un período de acalmia, si se ponen aparte los accidentes debidos a causas no específicas (colibacilo íngertado con mucha frecuencia, u otros tipos de cistitis pudiendo llegar hasta la incrustada) se estima como segura la bacilización del adelfo restante. Con esta segunda circunstancia, entramos en el terreno de las consecuencias alejadas de la bacilosis renal operada, que por los problemas que plantea en lo que se refiere al diagnóstico y el tratamiento constituye un importante capítulo del tema general de la TB. urinaria.

Clínicamente se trata de una cistitis que puede ser particularmente penosa. La bacteriología, muestra la reaparición del B. de K. no siempre fácil de poner en evidencia. Pero las constataciones más interesantes están libradas a los medios de exploración especializados: la cistoscopia y la cistografía. Esta última permite el conocimiento de un aspecto, hoy bien conocido de todos; el del reflujo vesico-renal y que no haremos otra cosa que mencionar.

En lo que a la cistoscopia se refiere, salvadas las dificultades técnicas inherentes a dicha exploración en tales circunstancias, nos proporciona aparte de las lesiones comunes de la mucosa vesical, datos decisivos sobre el aspecto de los orificios ureterales a propósito de los cuales nos interesa insistir, para señalar especialmente la manifestación que justifica esta presentación.

En efecto, el examen del lado operado nos muestra:

En un primer período que puede durar semanas y aún meses, el orificio ureteral presenta movimientos persistentes aunque modificados en su frecuencia y amplitud en el sentido de la disminución de ambas características dinámicas. Fuera del momento de la contracción el orificio adopta una posición intermedia entre aquella y la del reposo. Esta persistencia dinámica no tiene nada de sorprendente si se recuerda la independencia relativa de la parte distal del uréter en lo que se refiere a su inervación, recibida aparentemente de las mismas fuentes que tienen bajo su dependencia a la zona vesical inmediata.

Además, el proceso de atrofia, procede del punto seccionado al ostium y de la luz, a las capas periféricas, circunstancias todas que favorecen la prolongación de la acción muscular. En cuanto al aspecto de la mucosa meática o peri-meática la regresión de las lesiones es su característica dominante.

En un período más avanzado, cuando la transformación fibrosa ha alcanzado la totalidad del conducto, a la inmovilidad del orificio, se agrega el aspecto de cicatriz estelar o bien de punto umbilicado no siempre fácil de percibir. Llegado a este estado, los trastornos funcionales, desaparecen, si su causa residía en el muñón, y si todas las otras regiones son sanas.

En circunstancias excepcionales, mientras el cierre no se ha producido, un copo de pus puede hacer saliente por el meato.

En el examen del lado restante, no operado, son posibles las siguientes eventualidades:

1° orificio sano.

2° orificio afectado. En este caso las lesiones pueden ser referidas a dos tipos básicos:

A) lesiones ostiales o periostiales de tipo netamente bacilar.

B) orificio abierto, rígido, crateriforme, a menudo apareciendo en el ángulo de un triángulo deformado y atraído por el proceso de ureteritis con periureteritis retractil. La orina purulenta sale de este cráter "en bavant" y no será difícil que en tales circunstancias, pueda volver a entrar en él, impulsada por la contracción vesical dando lugar al fenómeno del reflujo, de tan perjudiciales consecuencias.

Y bien, cuando por los conmemorativos y la evolución de los fenómenos, pensábamos que nuestro caso entraría en alguna de estas categorías patológicas, vemos que se aparta de todos esos aspectos para entrar en el orden de los clasificados dentro de un aspecto individualizado, la dilatación quística de la extremidad inferior del uréter, evolucionando sobre un sistema alcanzado a su vez por la infección bacilar.

Se trata de una enferma de 38 años. Nefrectomizada hace 5 por TBR, bien caracterizada del lado izquierdo, con manifestaciones vesicales de regular intensidad. Después de operada, el cuadro funcional y subjetivo de la vejiga, cedió en el término de unos meses, pasando luego en completa calma un período de unos tres años. Hace ahora dos, que los trastornos vesicales consistentes en, frecuencia, dolores (primero terminales y luego totales) y tenesmo se fueron instalando progresivamente. Una piuria, acompañada en los últimos meses de hematuria discreta se restableció contemporáneamente. Fué vista y medicada de muy diversas maneras, pero siempre considerando su lesión como recurrencia de su TB., aunque nunca se le practicaron exámenes o exploraciones comprobatorias de esa suposición. Todos esos tratamientos resultaron infructuosos y por último se recurrió a los opiáceos exclusivamente. Es en ese momento que viene a nuestro examen.

Enferma en mal estado general, anémica y desnutrida. Su cuadro vesical se ha hecho insoportable. Examinado cuidadosamente permite encontrar velado

tras el sufrimiento ruidoso de la vejiga, un elemento subjetivo, doloroso, discontinuo, consistente en irradiaciones de abajo a arriba, siguiendo el trayecto inguinal y el flanco y rematando al nivel de la F.L. derecha, en una placa dolorosa de intensidad discreta. Esas manifestaciones iniciadas mucho después que el sufrimiento vesical, fueron al principio, poco frecuentes espaciadas, pero han aumentado en intensidad y los tiempos de calma se han acortado. Iniciamos un tratamiento vesical conducido según los lineamientos corrientes, mediante el cual obtuvimos

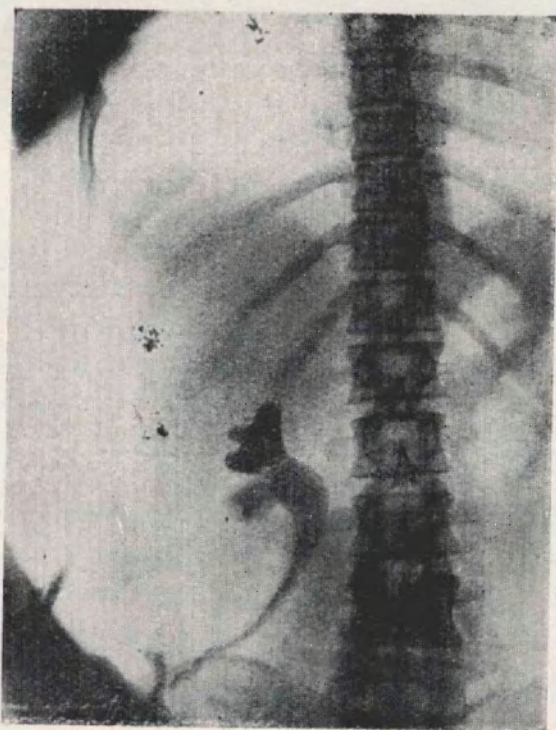


Figura 1. — Pielografía ascendente. Por inyección directa en el estoma ilíaco. Yoduro de sodio al 20 %. Se ve: Trayecto del ureter regular, mostrando la fácil evacuación del sistema. Cavidades piélicas con aspecto de dilatación discreta. Contorno aparentemente regular de los cálices, cuyos cuellos ensanchados se abren plenamente en el bacinete. Esbozo de bilobulación del cuerpo parenquimatoso. Trayecto ligeramente festoneado marcando el pasaje del trayecto ureteral a través de la pared.

una sedación de los fenómenos, no muy considerable, pero que permitió destacar más nítidamente el aspecto de las crisis referidas, al mismo tiempo que preparar el camino de otras exploraciones. En algunos momentos, la enferma pasa períodos de relativa calma, soportando su orina vesical hasta dos horas; pero esa calma es interrumpida por un dolor vesical que se acompaña de tenesmo, seguido de emisión unas veces abundante, pero otras, de unas gotas apenas, sin que por eso pueda obtener satisfacción, pues el sufrimiento continúa igualmente.

Todo este cuadro se acompaña de un dolor irradiado en la forma antes descripta. Ultimamente ha alcanzado la entidad de las crisis de cólico nefrítico intensas.

Examen de la enferma. — Bajo anestesia epidural se realizan los tiempos previos de cistoscopia. Capacidad reducida. Endoscópicamente: sobre un fondo de cistitis difusa sin carácter específico en ningún punto, se destaca en el lugar del orificio U. derecho, una saliente de aspecto mamelonar, alta, más gruesa en la extremidad libre que en la base. En esa extremidad se adivina un punto correspondiente al orificio ureteral, rodeado de salientes poliposas de edema organizado. Esta saliente no está animada de ningún movimiento y durante un largo período de observación no se vé eyeculación alguna. Intentamos un cateterismo que resulta imposible. Del lado izquierdo, en el lugar del O.U. se observa una cicatriz deprimida difícilmente perceptible. Fracasado el cateterismo, hacemos una pielografía endovenosa. Con ella se constata: eliminación retardada. Recién a los 40 minutos se señala el comienzo de aparición de la imagen. A los 60, se visualiza un riñón en apariencia normal con ligera dilatación de la pelvis, continuada sobre el U. al nivel de su cuello, cuerpo y región pelviana. En el tercio medio, frente a la apófisis transversa de la tercera lumbar aparece un bucle muy cerrado.

De los exámenes de orina realizados en varias oportunidades, ninguno resultó positivo en la investigación directa del B.K. Lo mismo ocurrió con los cultivos en medios especialmente adaptados. La inoculación al cobayo resultó positiva recién a los 60 días de efectuada, bajo forma muy discreta, hallada al sacrificar al animal. El laboratorista Dr. Canvela la interpreta como índice de una infección "pauci-bacilar".

En vista de esta situación se decide la intervención de drenaje alto.

Operación. — Dres. Días Castro y Rodríguez López.

Anestesia — Eter - Co2.

Ureterostomía cutánea iliaca. — Realizada según la técnica de Papin, seguida totalmente según la técnica descripta por este autor tanto en el acto de la intervención como en el post-operatorio. Como detalles interesantes a destacar se consignan los siguientes:

Uréter muy grueso, como un dedo pulgar, de pared relativamente fina, confirmando su distensión. Sin peri-ureteritis, lo que facilita su decolamiento. Al liberarlo en el sentido del riñón, hallamos el codo muy fijo, señalado por la pielografía endovenosa y lo rectificamos. La orina contenida en el bacinete es turbia ligeramente con algunos grumos. Se ha aclarado progresivamente en el curso del post-operatorio, sufriendo únicamente un nuevo enturbiamiento luego de la pielografía ascendente realizada dos meses después de la operación. Se aclara mediante la ingestión de una sulfamida.

La operación ha sido realizada sin secciones musculares. Únicamente debimos incidir la aponeurosis del gran oblicuo, no obstante tratarse de una enferma con panículo adiposo profundo conservado.

El comportamiento de la vejiga ha sido el siguiente: Al 6º día de la operación, la enferma experimenta algo parecido al deseo de orinar y expulsa como

por micción, mucosidades sanguinolentas. Este hecho se ha repetido cinco veces en el curso de los seis meses que esta enferma lleva de operada. En la actualidad la vejiga admite 2 c.c., tomando como límite la sensibilidad dolorosa a la dilatación.

Una pielografía ascendente con yoduro de sodio al 20 % realizada por inyección directa en el estoma iliaco, muestra el trayecto regular del uréter, una pelvis dilatada y un contornos de los cálices aparentemente regular. Al nivel del pasaje del uréter a través de la pared muscular, se observa un ligero festoneado debido a la compresión.

La boca iliaca admite una sonda 22 Nélaton, modificada y adaptada. Se le introduce unos 6 centímetros, en el trayecto y funciona regularmente en cualquier posición. El cambio lo realiza la enferma cada 48 horas, personalmente.

Ha tenido una infiltración inflamatoria de la pared que cedió fácilmente.

Estado general, recobrado. Campos pulmonares con vestigios de esclerosis pulmonar.

CONSIDERACIONES

Las observaciones de dilatación de la extremidad inferior del uréter, si bien están lejos de ser frecuentes, el empleo regular de los medios especializados, ha permitido la publicación de un número bastante crecido de ellas. La misma lesión coincidiendo con infección bacilar, es netamente rara. En la literatura a nuestro alcance sólo hemos encontrado un caso de Gaume en 1935, comentado por Marion.

Este caso personal nos permite consideraciones que se refieren a:

- 1° Importancia del estudio completo en casos de presunta recurrencia de la infección.
- 2° interés de la lesión: dilatación quística de la E. Inf. del Uréter.
- 3° La procedencia del tratamiento empleado.

1° — La primera idea frente al trastorno vesical que vuelve después de una acalmia larga en un nefrectomizado por bacilosis, es la bacilización del adelfo sano contaminando de nuevo la vejiga. La experiencia señala lo lógico de esta suposición. Pero no exime de un estudio más profundo en el que no sólo la bacteriología (con la constatación del B. de K.) debe ser puesta en obra, sino que el

estado actual de nuestros conocimientos y posibilidades nos obliga a buscar las otras manifestaciones posibles. En particular el reflujo. Las constataciones influirán sin duda en la conducta ulterior.

2º — La dilatación quística de la extremidad inferior del uréter.

En la actualidad todas las interpretaciones que se han dado a este tipo de lesión, han cedido el paso a la teoría de la congenitalidad.

Se ha incriminado a la estrechez del meato como determinante. Bazy, pudo constatar la coincidencia de ambas lesiones en general; pero no el carácter de imprescindible, por cuanto la dilatación puede existir aún con imperforación. Por otra parte, en opinión de Brandao Filho, el hecho de la estrechez del meato por si sola, no significa nada. No es calibre, tomado como elemento estático, lo que importa, sino la aptitud dinámica fisiológica, de los orificios. Este modo de ver, parecería tener su confirmación en el caso presentado por nosotros a la Sociedad Uruguaya de Urología en 1937. (Publicada en Mem. de dicha sociedad: N° III y IV, fasc. 1º, página 69).

En el estudio moderno referente a este tema, debe hacerse lugar inicial al relato de R. Chwalla, clásico hoy entre los urólogos. *Zts. chr. f. anat. u. entwick.* 1937). (*Virchow's Arch f. Path. A.u. Ph.* 1927). (*Urol.a. Cut. Rew.* 1927). Al estudiar la formación de la cloaca en el embrión humano, observó los primeros estados de la formación del uréter partiendo del conducto de Wolf. La aparición tiene lugar cuando el embrión alcanza el estado de tamaño de 4 mm. y llega a un buen desarrollo, no antes del estado de 6 mm. Gradualmente, el brote se separa del conducto original y cuando se llega al estado de 10 ó 12 mm. la luz ureteral se halla cerrada por una membrana consistente en dos lechos de células epiteliales, de las cuales, una, de tipo ureteral la superior, mientras otra, la inferior, es de tipo vesical. Existente en todos los embriones, persiste comunemente hasta el estado de 18 a 24 mm. pero ha sido encontrada aún en embriones de 79 mm. y en un caso excepcional en uno de 104 mm. Parece difícil establecer el mecanismo de desaparición de esta membrana; pero tratándose de un elemento poco vascular, se piensa en el siguiente.

Cuando, como resultado de la actividad secretoria del metanefros, la presión del líquido urinoso primitivo se hace suficiente sobre la cara superior de la membrana, se produce la isquemia de la misma; entonces, se esfacela y cae estableciendo el curso normal. Si persiste, sea en todo o en parte, diversos trastornos de obstrucción se desarrollan. Obstrucción total, válvulas en el uréter, uréteroceles o malformaciones de la región del U. mural. Todo esto significa suponerle una secreción al metanefros, como resultado de su actividad. A este respecto V. Vermooten (J. of U. 1939. 456) dice: "Esta opinión (la de la secreción metanéfrica) ha sido definitivamente probada, según pienso". "Boyden ha demostrado que la destrucción de los brotes de crecimiento de los conductos de Wolff en el embrión joven de pollo, da como resultado la incapacidad de esos conductos para establecer conexión con la cloaca. En tales circunstancias, los cuerpos wolffianos se vuelven hidronefróticos. la cloaca no se diferencia y la allantoides queda rudimentaria".

Más tarde, el mismo Boyden, encuentra, que bloqueando un conducto de Wolff en un embrión de pollo de cincuenta horas y permitiendo a otro mayor desarrollo durante cuatro días y medio, se desarrolla una enorme hidronefrosis de este lado, mientras que en el otro, se produce una hipertrofia compensadora.

"Recientemente, dice Vermooten, en un estudio del aparato de Golgi en embrión de pollo de 96 horas, pude demostrar que los túbulos mesonéfricos estaban compuestos en su mayor parte, por células secretantes activas y de esta manera confirmó las anteriores observaciones".

"Más importante que todo, sin embargo, es el notable estudio de Brown, en el análisis del desarrollo del metanefros, en embriones de ratón con riñones anormales. Estos ratones formaban todos, aparentemente, estrecheces congénitas en uno o los dos uréteres, justamente por fuera de la unión vésico-ureteral. En estos ratones los conductos de Wolff estaban completamente unidos con la cloaca a los 11 días, mientras que la secreción del metanefros generalmente empieza de los 15 a a los 16 días. A los 17, había alguna distensión en la pelvis y el uréter superior. A los 18, era evidente una hidronefrosis, mientras que entre los 19 y los 25, o bien los uréteres se abrían espontáneamente en la vejiga o una hidronefrosis se esta-

blecía". (Boyden. J. Exp. Zöol. 1924). (P. S. Exp. Biol. a. Med. 1927). (Anat. Rec. 1932). (Brown. Amer. J. Anat. 1931). La habitual dificultad en encontrar estas referencias entre nosotros, es la razón, para que las haya dado "in extenso". Constituyen ellos sin duda, hecho de experimentación que refuerzan la tesis de la congenitalidad, (carente hasta el trabajo de R. Chwalla, de otros argumentos positivos) dentro de la cual se encaraban con preferencia aunque sin ninguna base, las malformaciones del último tramo ureteral. En clínica humana, sobre todo la urología pediátrica parece aportar hechos que complementan aquellos aportes. Deben señalarse en este terreno los trabajos de Meredith Campbell y V. Vermooten.

En cuanto a dicha malformación, acompañando a la T.B.R. ya hemos dicho que la única referencia que conocemos es la publicada por Gaume. En la discusión de este caso, Marion, defendiendo el concepto de congenitalidad de la lesión de dilatación y su tuberculización ulterior, en contra del criterio del autor que pensaba en la T. como manifestación determinante por vía del estrechamiento inflamatorio del orificio ureteral, dice: "Sé que la T.B.R. da estenosis del orificio ureteral, pero ésta no se produce sino por la propagación de una lesión del uréter". En el caso citado lo mismo que en el nuestro, el uréter tenía exactamente características contrarias, es decir, de dilatación, y, por lo tanto, es también aplicable el concepto de congenitalidad con bacilización secundaria, como único proceso capaz de explicar la compleja lesión que estudiamos. "El hecho de que la dilatación quística no se haya manifestado sino a una edad un poco avanzada, agrega Marion, no tiene nada de extraordinario: es la regla". (S. F. Urol. 1935).

3° — Queda por último el orden de consideraciones relativas a la procedencia del recurso terapéutico empleado.

Planteado el problema dentro de los términos que surgen de la historia clínica, se perciben los dos objetivos básicos de nuestra gestión:

- 1° Suprimir el sufrimiento doloroso véstico-renal;
- 2° Suprimir las consecuencias del estancamiento y la infección en el sistema reno-pielo-ureteral debidas al obstáculo aportado a la evacuación por la lesión del ostium.

Se echa de ver de inmediato que su solución, es privativa de una única modalidad de acción; el establecimiento de un drenaje amplio realizado al mismo tiempo como salvaguardia al mismo tiempo, del funcionalismo renal en lo que reste de valorable y de la calma subjetiva de la vejiga.

Quedaría, por lo tanto, como único punto de discriminación, el procedimiento a seguir, seleccionable entre los métodos de drenaje alto. Es decir; la nefrostomía y la ureterostomía con derivación al exterior o a una cavidad, (el intestino en su modalidad casi exclusiva). Excluida esta última por razones obvias, quedan las dos primeras como modalidades operantes.

La preferencia que se daba hasta hace pocos años a la nefrostomía ha desaparecido, especialmente en el terreno de la bacilosis, en favor de la ureterostomía, como consecuencia de un mejor conocimiento, fruto de su frecuentación más asidua. En efecto, aún en 1929, el Cong. F. de Urol. no podía establecer conclusiones definitivas debido a la escasez de documentación.

Hoy se prefiere la ureterostomía porque:

1º — Asegura un drenaje completo de la orina al exterior, cosa que no ocurre con la nefrostomía, sino a condición de la ligadura ureteral, pues de lo contrario la filtración a lo largo del uréter es inevitable, y anula la tranquilidad vesical.

2º — Preserva al R. del trauma que supone el cambio periódico de la sonda implantada en la pelvis, a través de un trayecto parenquimatoso.

3º — La U. en su modalidad de abocamiento ilíaco como lo hemos practicado en esta enferma, permite un cuidado que puede quedar a cargo del propio paciente.

La posibilidad de restablecimiento ulterior del curso ureteral hacia la vejiga, eventualidad esgrimida como argumento defensivo de la nefrostomía, es más teórica que real en virtud de la circunstancias que en general llevan a esta clase de intervenciones, que por ser un "pis aller", se ponen en obra como medidas últimas e irremplazables.

La evolución de nuestra enferma, es buena, si bien el corto tiempo transcurrido (6 meses) no puede autorizar conclusiones. La dilatación y la infección ascendentes, inconvenientes incriminados con frecuencia, no se han producido aún. Ureterostomizados de algunos años, según la cita de los autores de más experiencia, parecen atestiguar lo soportable de esta invalidez. Trataremos de tener con este caso una confirmación personal.
