

Cát. de Vías Urinarias, Hosp. "2 de Mayo",
Lima, (Perú). Prof. R. PAZOS VARELA

Por el Doctor

RICARDO J. ANGULO

DILATACION ALTA DEL TRAMO URINARIO

LA lectura de la historia clínica que va a continuación nos demuestra, una vez más, la conveniencia de hacer el "Estudio del Sistema", en todo enfermo que presenta una lesión urogenital.

Sabido es que en la tuberculosis genital, en la inmensa mayoría de los casos, hay focos renales, que sirven de punto de partida para el contagio y se tienen así las tuberculosis genitales secundarias.

La historia clínica se refiere a don M. R., de 20 años de edad, empleado, quien ingresa al Servicio de Vías Urinarias del Prof. Pazos Varela, el 14 de octubre de 1938, para ocupar la cama N° 44. Ingresa por hinchazón de las glándulas genitales, desde hace dos meses, más o menos. Refiere el enfermo que desde hace un año empezó a sentir dolor en la cintura, siendo más marcado en el lado derecho: al cabo de tres meses estos dolores se acompañan de intensa frecuencia miccional diurna y nocturna, llegando en algunas oportunidades a hacerse cada 10 minutos, con ardor y dolor uretral, algunas veces acompañadas de hematuria, que el enfermo relata como inicial y terminal la hinchazón de los genitales comienza por el lado derecho y pocos días después se toma el lado izquierdo. Al cabo de dos semanas el lado derecho supura, abriéndose espontáneamente al escroto y dejando constituida una fístula.

Al examen: sujeto de buen estado general. Nada notable en los distintos aparatos. Genitales externos: con trayecto fistuloso en la cara anterior de la bolsa derecha, el epidídimo es grande y uniformemente duro, la piel está adherida y con bordes violáceas, en toda la porción que circunda la fístula. El deferente de ese lado está grueso y arrosariado hasta su penetración en el anillo inguinal. El testículo se siente aparentemente sano. La glándula genital izquierda presenta: un grueso epidídimo, con núcleos duros diseminados en la cabeza y cola, con deferente en rosario; la glándula testicular aparentemente sana. Por el tacto rectal se aprecian núcleos duros diseminados en toda la próstata, la cual es peque-

ña; se tocan las dos vesículas seminales, estando más aumentada de volúmen la del lado derecho.

No hay antecedentes venéreos. Se hace una investigación de sedimento urinario, encontrándose pus sin gérmenes. Las reacciones de Wassermann y Kahn son

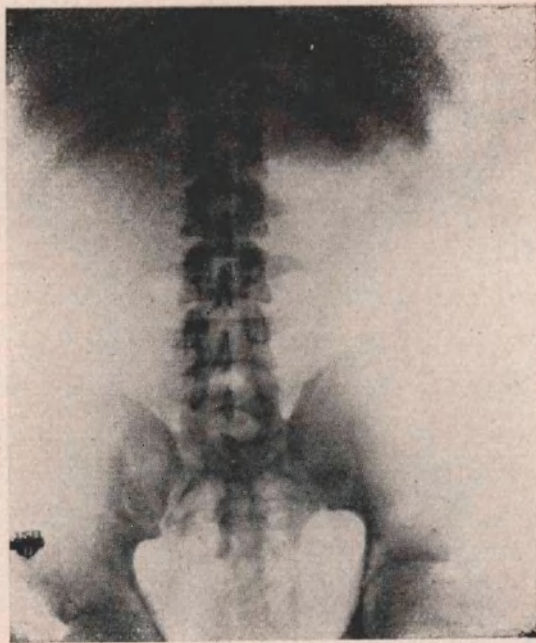


Figura N° 1
Radiografía simple.

negativas Tiempo de coagulación: 8 minutos. Tensión arterial al Pachón: Mx 12-Mn 6.

El 18 de octubre se hace una cistoscopia. Capacidad vesical: 120cc. Superficie vesical con grandes zonas de cistitis que imposibilitan la visión de los orificios ureterales. Hay zona ulcerativa cerca del orificio ureteral derecho. Se intenta hacer un cateterismo, sin conseguirlo.

Se hacen lavados con sonda para mejorar las condiciones de la vejiga.

El 25 de octubre se hace un urograma de excreción con perabrodil fuerte, con el siguiente resultado: "Radiografía simple: no da datos de importancia. A los 5 minutos en decúbito, hay eliminación por el lado derecho, revelando cavi-

dades de la zona papilo-calicial: aún no se ven pelvis ni uréter: no hay eliminación por el lado izquierdo: no hay sustancia opaca en la vejiga. A los 30 minutos en posición de pie, se aprecia pelvis y uréter derechos fuertemente dilatados. El uréter presenta múltiples acodaduras: no hay eliminación por el lado izquier-

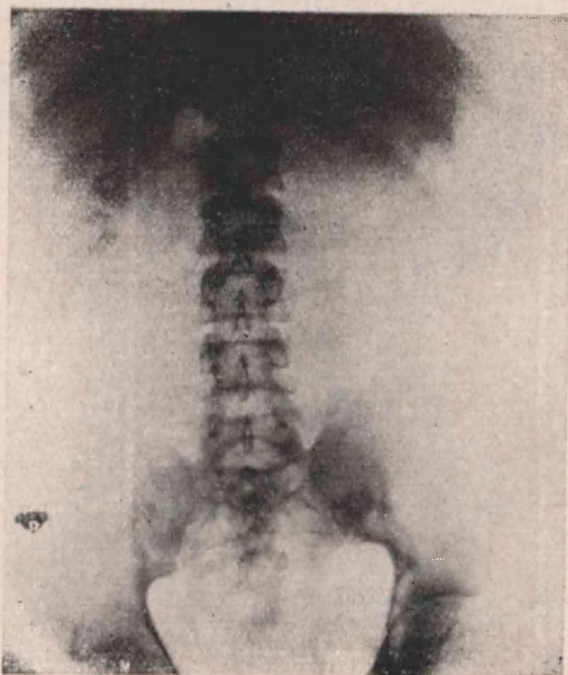


Figura N° 2
Per-Abrodil a los 5'.

do. A los 45 minutos en posición de Trendelenburg se observan los mismos caracteres que en la radiografía anterior".

El 26 de octubre cateterismo del lado derecho, encontrándose gran resistencia, cerca de la desembocadura del uréter en la vejiga, vencido el cual comienza un goteo continuo, hasta recoger en media hora 150 cc. de orina limpia, con una concentración de 5.12 por mil; D:0.093. Cloruros: 3.50 por mil. Siendo el examen del sedimento normal.

El 8 de noviembre se le opera bajo anestesia raquídea, haciéndosele una doble epididimectomía por el procedimiento habitual.

Durante los días que permanece el enfermo en el Servicio, se controlan los volúmenes urinarios de 24 horas, dando una poliurea de 2,500 a 2,700cc., con concentraciones parecidas a las encontradas en el cateterismo. Por razón de la incultura del enfermo que ha rechazado nuevas investigaciones, nos hemos privado

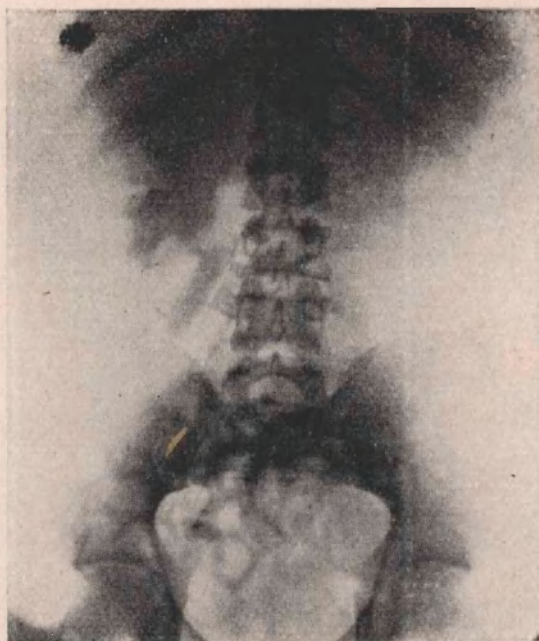

Figura N° 3
Per-Abrodil a los 30'

de hacerle una Constante de Aambard y otras pruebas funcionales, como habría sido nuestro deseo.

Varias son las sugerencias que nos trae la lectura de la presente historia clínica:

1ª — La gran dilatación de uréter, pelvis y cálices derechos, nos explican la sensación dolorosa que sintió el enfermo al comienzo de sus manifestaciones urinarias, sensación que refiere al lado derecho.

2º — La tolerancia de una dilatación tan avanzada, del tramo urinario alto del lado derecho, contrasta con el buen estado general del enfermo.

3º — La explicación de esa tolerancia está en relación con la poliuria compensatoria que presenta el enfermo.

4º — La ausencia de imagen renal izquierda puede hacernos pensar en: exclusión de la glándula por lesión tuberculosa, la que podría haber sido el punto de partida de la tuberculosis genital, o se trata de ausencia de la glándula renal izquierda.

5º — Si la dilatación del tramo urinario alto del lado derecho no es de origen tuberculoso, como nos autoriza a pensar la ausencia de piuria y de Bacilo de Koch, habría que suponer la existencia de una dilatación congénita o adquirida producida por estrechez congénita o adquirida también del uréter, ya que en el momento de hacer el cateterismo se encontró marcada resistencia al pasaje del catéter, muy cerca del ostium ureteral.

6º — Habría que suponer, aceptando de que se tratase de ausencia de la glándula izquierda y de ausencia de tuberculosis renal derecha, de que la tuberculosis genital ha sido primitiva.
