

Hosp. Ramos Mejia. Serv. de Vías  
Urinarias del Dr. G. ELIZALDE

Por los Doctores

F. E. GRIMALDI y  
ROBERTO A. RUBI

## QUISTE SEROSO Y PTOSIS DE RIÑÓN

Queremos agregar a la literatura médica nacional un caso más de quiste seroso de riñón, en esta oportunidad asociado a una ptosis de la glándula. Trátase de una enferma internada en la cama 66 del Servicio: I. F. de P., italiana, casada, de 28 años de edad.

*Antecedentes personales.* — Siempre sana hasta los 23 años en que contrae la coqueluche.

Tiene dos hijos vivos y sanos, frutos de partos normales. No es constipada.

Menstruaciones dolorosas abundantes, de 3/4 días de duración y que en general se adelantan de dos días a una semana.

*Enfermedad actual.* — Se inició hace 3 meses con crisis dolorosas en la región lumbar derecha, irradiadas hacia el flanco y región inguino-abdominal correspondientes, llegando en ocasiones, a interesar la cara anterior del muslo. El cuadro doloroso es de iniciación y desaparición bruscas, de dos a tres días de duración y le obligaba —por la violencia del dolor— a guardar cama. No se acompañaba de trastornos miccionales ni de reflejos digestivos. Desde el comienzo de su enfermedad ha perdido 3½ kgs. de peso.

*Estado actual.* — Mujer adelgazada y con panículo adiposo escaso.

Corazón y pulmones: nada de particular.

Abdomen: excavado y de paredes flácidas.

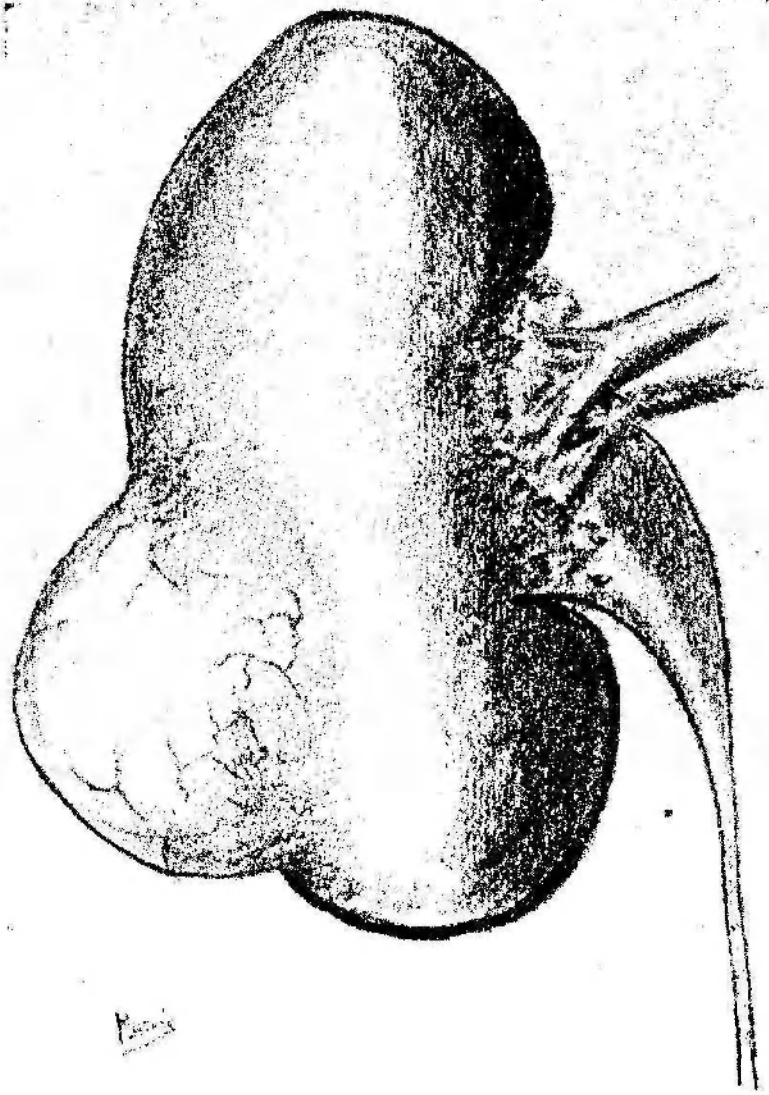
La palpación monomanual a la altura de la bi-iliaca, en región inguino-abdominal y parte en el flanco permite apreciar la existencia de una tumoración ovoidea, de superficie irregular, móvil y que se desplaza en el sentido vertical durante los movimientos respiratorios.

La palpación de Guyon corrobora los datos recogidos anteriormente y demuestra además la presencia de una irregularidad en la parte superior separada de la masa más voluminosa por un plano resistente que dá la impresión de un borde. Por otra parte el tumor tiene franco contacto lumbar, pelotea y es sonoro a la percusión.

Fosa lumbar izquierda libre e indolora: no se palpa riñón.

La orina es ámbar y su análisis químico y bacteriológico no revela anormalidad alguna digna de mención.

Cistoscopia. — Capacidad de 200 c.c.: mucosa de coloración normal meatos



implantados en los extremos del músculo interureteral. de aspecto normal se contraen rítmicamente y tienen eyaculaciones claras.

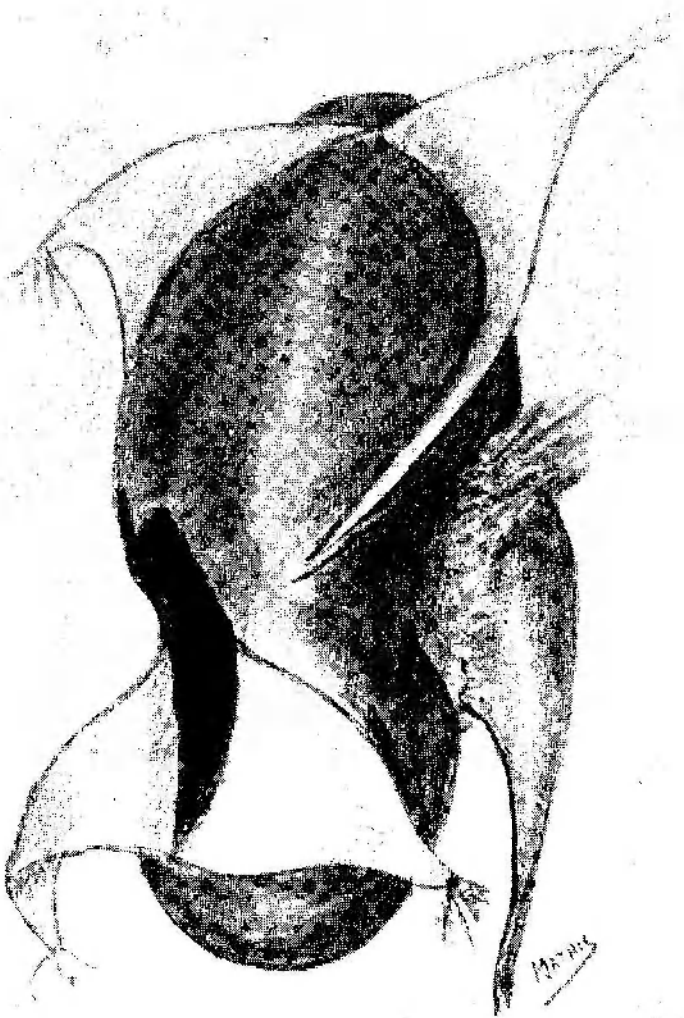
Cromocistoscopia. — Derecha 6'; izquierda 5', intensamente en ambos lados.

Urea en suero. — 0.33 %.

F. S. F. — Aparece a los 5' de la inyección endovenosa y elimina 65 % en la hora siguiente.

*Radiografía.* — Simple (Fig. N° 1) no revela nada de particular.

*Pielografía ascendente* (D. E. R. — (Fig. N° 2). En decúbito dorsal se observa una imagen pielocalicial irregular cuyo borde superior corresponde a la 3ª vértebra lumbar y el inferior a la 5ª. Se nota una basculación y rotación



de la imagen que la deforma considerablemente: el máximo de relleno se observa en el cáliz superior mientras que el medio aparece como alargado y el inferior dá la impresión de estar amputado.

En posición vertical (Fig. N° 3) obtenida 5 minutos después de la primera se vé el cáliz superior vacío, exagerada la elongación del cáliz medio y visible el inferior, ausente en la imagen anterior.

Con el cambio de posición el descenso es más evidente, ocupando la glándula la parte superior de la fosa iliaca derecha.

El 15/XI/38 se interviene a la enferma con el diagnóstico de quiste seroso de riñón y plosis asociada.

Cirujano: Dr. Rubí Ayts. Prof. Grimaldi y Dr. Grimaldi.

Anestesia: etérea.

Incisión oblicua que se inicia a dos traveses de dedo por arriba del ángulo costo-muscular y termina a tres vases de dedo de la espina iliaca antero-superior. Abierta la cápsula adiposa se comprueba la existencia de un quiste seroso del tamaño de una naranja ubicado en la mitad inferior del borde externo y extendiéndose en ambas caras; parte en cara anterior y sobre todo en cara posterior.

Se abre el quiste longitudinalmente y con las dos valvas seccionados parcialmente en sus bases respectivas confeccionamos los colgajos inferiores (Fig. 5). En la mitad superior del borde externo se abre la cápsula propia y a expensas de la misma se tallan los colgajos superiores. Los tiempos siguientes se adoptan en un todo a la técnica ya clásica descrita por Marion, haciendo preceder la nefropexia con la embrocación yodada del epitelio quístico.

Rubber - drain: reconstrucción de la pared en un doble plano músculo-aponeurótico; tejido celular con cargut; piel se sutura con agrafes.

18/XI/38 — Post-operatorio excelente: apirexia, pulso regular e igual. 80°. Diuresis que oscila entre 300 y 1300 c.c., orinas bien concentradas. Se retira el rubber-drain.

22/XI/38 — Se activan los agrafes: cierre por primera: queda únicamente el trayecto del drenaje disminuido en longitud y calibre.

1/XII/38 — Enferma en excelentes condiciones: herida cicatrizada en su totalidad.

6/XII/38 — Dada de alta: curada. La enferma no acusa dolores.

22/XII/38 — Vista dos semanas después del alta manifiesta encontrarse en excelentes condiciones.

#### DISCUSION

Dr. Francisco E. Grimaldi. — *Quisiera agregar otro caso en estudio sin la confirmación operatoria de probable quiste seroso del riñón.*

*Se trata de un enfermo que he visto exclusivamente por trastornos intestinales y con gran sorpresa, se encontró en el flanco izquierdo, fosa iliaca de ese lado, una tumoración cuyo borde inferior alcanza a vislumbrarse aún en la radiografía simple, como vemos en esta radiografía (la exhibe).*

*Luego, se practicó una segunda radiografía con relleno de los cólores y aparece la tumoración, que tiene en lo que se*

refiere a su semiología el aspecto de una tumoración quística que se moviliza con toda facilidad. La tumoración aparece perfectamente bien inscripta dentro del marco de los cólones con la fijación perfecta del ángulo esplénico. Después, se hace una radiografía de perfil y sigue inscribiéndose la tumoración dentro del cuadrante.

Se hace entonces, una urografía excretoria, observándose exclusivamente, una pequeña dilatación de las vías de excreción, llamando la atención que la dilatación se hace exclusivamente en lo que se refiere a las zonas caliciales e interviniendo muy poco la pelvis. La tumoración parecería tomar contacto renal con la masa del riñón. Se hace entonces, una radiografía de perfil utilizando la misma urografía excretoria, apareciendo la tumoración inscripta en esta zona, pareciendo hasta cierto punto, comprimir las vías de excreción en lo que se refiere a la porción inferior del cáliz.

No tengo el contralor operatorio de este caso, pero precisamente quiero presentarlo en esta oportunidad para ver si se confirma o no el diagnóstico de probabilidad que me permito hacer de quiste seroso.

---