

Serv. de Urología del Hosp. St. Hedwig,
de Berlín. Jefe: Dr. W. HECKENBACH

Por el Doctor
WILHEN HECKENBACH

LA ESCLEROSIS DEL ESFINTER VESICAL (1)

Dr. García — El autor de este trabajo y del anterior sobre los tumores de la vejiga, el doctor Heckenbach, ha fallecido en Berlín hace una quincena. Inesperadamente, después de una corta enfermedad ha dejado de existir la persona que indiscutiblemente se esbozaba como maestro de la urología alemana.

Los que estuvimos a su lado y que le guardamos un recuerdo de gratitud y reconocimiento, estamos profundamente conmovidos por esa noticia. Como el doctor Heckenbach, ha sido nombrado miembro corresponsal extranjero de esta Sociedad y nos consta a los que hemos estado a su lado, que tenía un alto concepto de nuestra urología, había manifestado su intención de mantener un contacto científico con esta nuestra Sociedad, creemos que su fallecimiento significa una pérdida lamentable para nosotros.

Yo propondría, señor presidente, y solicitaría de los señores consocios, si no tienen inconveniente, que se le remita a la viuda del doctor Heckenbach, una nota de pésame oficial de la Sociedad Argentina de Urología, junto con el diploma de miembro corresponsal, que yo me encargaré de hacer llegar a sus familiares, —si me lo entregan— conjuntamente con sus trabajos, para que tengan un recuerdo de esta Sociedad, donde ha estado tan bien sentado el nombre del doctor Heckenbach.

Sr. Presidente Dr. Grimaldi. — En homenaje al socio corresponsal fallecido, solicito que nos pongamos de pie.

(1) Relato y traducción del Dr. Alberto E. García.

EL músculo trigonal y el pliegue interuretérico, juegan un rol fundamental en todos los trastornos de la evacuación vesical. En la hipertrofia de la próstata, como en la esclerosis del esfínter, existe también un engrosamiento del músculo trigonal, pero en este caso no tiene otro alcance que el de una hipertrofia compensatoria fisiológica, y no llega nunca a constituir de por sí una causa de retención, por lo cual no debe tenerse en cuenta para el tratamiento. Pero la hipertrofia del músculo trigonal, tiene a nuestro juicio otro importante rol fisiológico que cumplir, que lo desempeña también en los casos de adenoma de la próstata.

La hipertrofia del músculo trigonal, aún en los casos en que se forma secundariamente la barra media por retracción y fijación del pliegue interuretérico, es indudable que constituye la defensa fisiológica de la desembocadura de los ureteres. Por mucho que esté distendida la vejiga, por evidentes que sean sus deformaciones y desplazamientos, cuando existe una hipertrofia del músculo trigonal, se mantiene siempre conservada la capacidad de cierre de la desembocadura de los ureteres, y por lo tanto no es posible que se instale un reflujo vesico-uretérico. Cuando en un examen cistoscópico nos sea posible observar un pliegue interuretérico conservado o hipertrofiado, podremos descartar, casi con absoluta seguridad, la coexistencia de un reflujo. El músculo trigonal toma así a su cargo, una misión extraordinariamente importante en la defensa de la desembocadura del ureter, misión que podrá siempre cumplir, si las circunstancias le permiten mantener su capacidad de hipertrofia compensadora.

Pero en cambio, cuando no exista la hipertrofia del músculo trigonal, el aumento persistente y progresivo de la presión intravesical que crea la retención crónica de orina, terminará por vencer la resistencia del ureter, y se instalará un reflujo, con sus temibles consecuencias.

En la esclerosis del esfínter vesical, la hipertrofia del músculo trigonal, es a nuestro juicio el factor fundamental que condiciona la evolución de la enfermedad, hasta el punto de que su ausencia crea un nuevo tipo anatómo-clínico, perfectamente diferenciable del que acabamos de estudiar. Se trata de una modalidad de evolución de la enfermedad, que puede existir en ambos grupos, el congénito y el adquirido, lo que quiere decir que no está estrictamente condi-

cionada por el factor patogénico, aunque la hemos observado en mayor número de casos dentro del primer grupo. Por esta causa, se trata casi siempre de enfermos jóvenes, sin pasado urinario, que hacen un cuadro particularmente llamativo.

En este nuevo tipo, como en los anteriores, hemos seguido meticulosamente con el cistoscopio, durante años, la evolución de la enfermedad, y hemos podido anotar hasta los más insignificantes detalles que la caracterizan.

Para el mejor estudio y comprensión de este nuevo tipo anatómico-clínico de la esclerosis del esfínter, consideraremos esquemáticamente su evolución en tres estadios, superponibles por su cronología con los que hemos estudiado en el tipo anterior.

En el primer estadio no es posible comprobar diferencia fundamentales con el cuadro que ya hemos estudiado. Clínicamente, disuria progresiva, polaquiuria, retención de orina. Al examen cistoscópico, rigidez del esfínter por hipertonia del mismo.

En el segundo estadio, la diferencia se hace aparente. La retención de orina disminuye y en ocasiones hasta llega casi a desaparecer, contrariamente a lo que ocurre en el tipo anterior, en el que va en aumento progresivamente. Con el cistoscopio, nos encontramos con una imagen fundamentalmente distinta a la que hemos descrito hasta ahora. En vez de observar una hipertrofia del músculo trigonal, con engrosamiento del pliegue interuretérico, retracción del mismo, formación de barra media, etc., puede apreciarse netamente el borramiento del trigono, la desaparición del pliegue interuretérico, el aumento de la distancia entre los orificios ureterales y el cuello vesical, y la formación de un verdadero infundíbulo a nivel de este último. Los orificios ureterales están entreabiertos, sin ninguna proyección hacia la luz de la vejiga, lo que nos hace presumir un reflujo, que se comprueba siempre con el examen radiológico. Este tipo evolutivo es debido, a nuestro entender, a una atrofia progresiva del músculo trigonal, que privado de su capacidad fisiológica de hipertrofia compensadora, compromete el normal funcionamiento de la desembocadura del ureter, y es causa del reflujo, que precozmente habrá de influir sobre el tramo urinario superior, con sus dos consecuencias inevitables y peligrosas: la distensión y la infección. Este mismo reflujo es el que explica la mejoría paradójica de la retención de orina, ya que aún se conserva la capacidad de

contracción de la vejiga, el enfermo utiliza como reservorio, no sólo esta última, sino todo el tramo urinario superior, lo que hará que al final de la micción, el residuo vesical sea aparentemente menor.

El tercer estadio es el más típico, y se caracteriza por la retracción esclerosa de la vejiga, definitiva e invariable, que llega así al estado de "vejiga arrugada", sin capacidad de distensión ni contracción, por lo cual la polaquiuria muy intensa, origina un cuadro de falsa incontinencia. La noción de la "vejiga arrugada" no tuberculosa, debe de entrar pues desde ahora, en la concepción del estadio final de la esclerosis del esfínter. Durante el acto quirúrgico, hemos observado algunas vejigas del tamaño de una nuez o de un huevo de gallina, con una pared gruesa, inflexible y esclerosa, que no se dejaba distender en ninguna forma, a pesar de la más profunda anestesia.

Pero no es la degeneración esclerosa de la pared vesical la que condiciona el reflujo, ya que hemos dicho, y lo volvemos a afirmar, que en el segundo estadio está conservada la capacidad de distensión y contracción de la vejiga, y aún respetada su estructura muscular (nuestros exámenes histo-patológicos así lo confirman), y ya existe el reflujo. Para explicarlo, basta en tales casos la concepción de la atrofia del músculo, trigonal, ya que a nuestro criterio, es a la presencia de dicho músculo, normal o hipertrofiado, que se debe la ausencia de reflujo en los casos que hemos estudiado anteriormente. Por otra parte, este concepto un tanto esquemático de la evolución, no se cumple muchas veces de manera tan exacta, y hemos podido observar algunos casos que han llegado al segundo estadio con los caracteres de hipertrofia del músculo trigonal, con imagen cistoscópica típica, y gran retención de orina, y que posteriormente han evolucionado hacia la atrofia de dicho músculo, apareciendo recién entonces el reflujo, y antes de que llegara a constituirse la vejiga arrugada. Los enfermos del primer grupo pueden también llegar a presentar reflujos, pero lo hacen solamente en el tercer estadio, cuando la esclerosis final de la vejiga crea la rigidez de los orificios ureterales. Han transcurrido en cambio todo el segundo estadio con fuerte distensión de la vejiga sin poderlo observar, porque la hipertrofia del músculo trigonal coexis-

tente, ha podido asegurar el cierre normal de la desembocadura del ureter.

Deseamos resumir esquemáticamente los caracteres diferenciales de estos dos grupos evolutivos de la esclerosis del esfínter.

PRIMER GRUPO

Primer estadio. Rigidez del esfínter, barra mediana.

Segundo estadio. Hipertrofia compensadora del músculo trigonal, engrosamiento del pliegue interuretérico, disminución o desaparición de la distancia urétero-esfinteriana.

Tercer estadio. Fijación del orificio cervical y de la barra mediana, con distensión, desplazamiento y deformación de la vejiga (vejiga doble, en reloj de arena, formación de falsos divertículos, etc.). Degeneración fibrosa de la pared vesical, sin retracción.

SEGUNDO GRUPO

Primer estadio. La imagen común de la rigidez del esfínter.

Segundo estadio. Contracción en forma de embudo del esfínter rígido en la uretra posterior. Atrofia del músculo trigonal (borramiento del pliegue interuretérico, aumento de la distancia urétero-esfinteriana, orificios ureterales entreabiertos). Reflujo uni o bilateral.

Tercer estadio. Esclerosis total de la pared vesical. Retracción de la misma, con pérdida absoluta de su elasticidad, hasta constituir la "vejiga arrugada".

Estos diversos aspectos pueden controlarse perfectamente con el examen cistoscópico, y seguirlos en su evolución, como lo hemos hecho nosotros.

El examen radiológico significa también en el segundo grupo, una ayuda valiosa para el diagnóstico, y nos permite anotar algunas diferencias con las imágenes que estudiáramos anteriormente. La primer diferencia consiste en que el borde inferior del relleno vesical en la cistografía, no está alejado del borde superior de la sínfisis, sino al contrario, se aproxima a él, y hasta llega en ocasiones a cubrirlo, pudiéndose apreciar también la formación del embudo o infundíbulo que desciende hasta la uretra posterior, donde

parece fijarse el esfínter rígido. En cuanto se instala el reflujo, desaparece la procidencia de la parte superior de la vejiga, y adquiere así una forma más regular y redondeada, porque la disminución de la tensión por derivación de la orina hacia el tramo superior del aparato, favorece esta aparente recuperación de su tonismo.

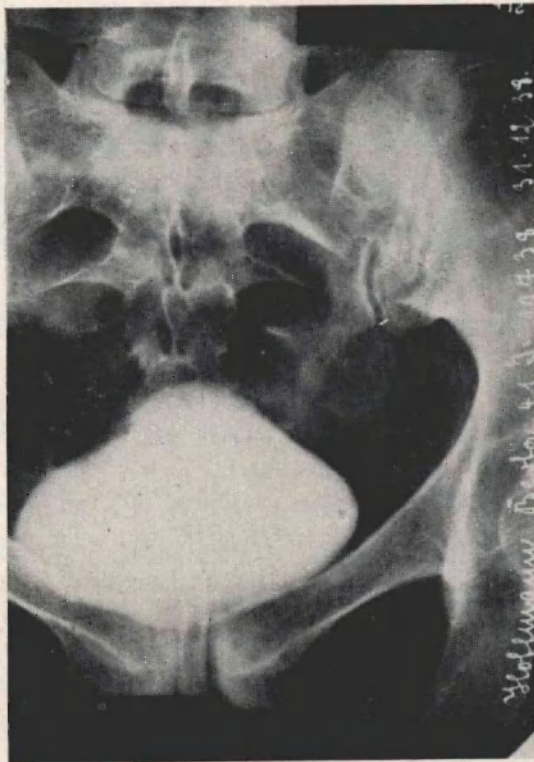


Figura N° 9

El análisis de algunas imágenes radiológicas, nos facilitará su comprensión y estudio.

Figura N° 9. — Mujer de 42 años, con trastornos de evacuación de la vejiga y 20 c.c. de retención. Histerectomizada por un carcinoma del útero. No hay recidiva, y el examen del resto del aparato genital es negativo.

En el cistograma puede apreciarse una procidencia superior de la vejiga, pero no se observa la posición alta de la misma a que hiciéramos referencia en las imágenes anteriores. El borde inferior de la vejiga está a nivel de la sínfisis, y hay un esbozo de depresión en embudo en la parte media.

Por el examen cistoscópico puede observarse claramente el

esfínter rígido y engrosado. Al introducir el instrumento ya se tiene la sensación de una resistencia inextensible. La desembocadura de ambos uréteres está situada profundamente, más alejada del esfínter que en estado normal. Los orificios son redondeados, y el pliegue interuretérico no está engrosado, pero es aún reconocible.

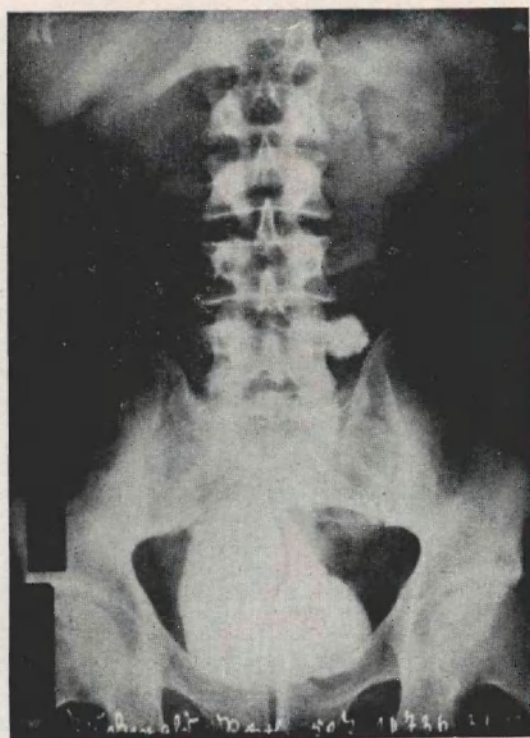


Figura N° 10

Esfinterotomía. El tratamiento aún no ha terminado. Se trata de un primer estadio del segundo grupo, con retracción y fijación del esfínter rígido en la uretra, e iniciación de la atrofia del músculo trigonal.

Figura N° 10. — Paciente de 50 años, con trastornos de evacuación y retención incompleta de orina. Cinco años atrás había sido operado de una litiasis vesical.

Al examen cistoscópico se observa una vejiga en columnas con franca reacción inflamatoria. El cuello vesical aparece alargado, el pliegue interuretérico está apenas engrosado del lado izquierdo, y del lado derecho completamente borrado e irreconocible. El orificio ureteral derecho, redondeado y entreabierto, está situado

profundamente, más alejado del esfínter que el del lado opuesto. La cavidad vesical también parece más amplia y profunda en la mitad derecha. En la uretrocistoscopia, puede apreciarse claramente la formación de una barra a nivel del esfínter. Pero no se vé como comunmente, una cavidad en la uretra posterior, sino que se observa como un embudo que termina en un anillo rígido por encima

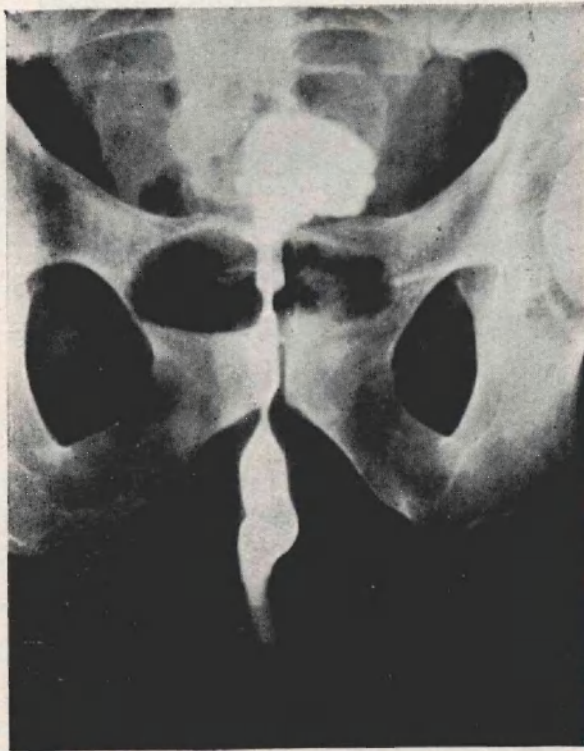


Figura N° 11

del veru montanun, al cual convergen una serie de pliegues bien apreciables.

En el cistograma pueden apreciarse gráficamente estas deformaciones. Mientras que la mitad izquierda presenta aún el aspecto redondeado normal, la mitad derecha está completamente aplanada, y en la parte superior se observa una proyección cupuliforme. El borde de la vejiga está por debajo de la sínfisis, pero no puede apreciarse la retracción infundibuliforme. Se trata de un segundo estadio del segundo grupo, con atrofia a predominio unilateral del músculo trigonal (lado derecho), y reflujo del mismo.

Figuras 11 y 12. — Con la uretrografía, ya no existe ninguna

duda sobre estas modalidades de la afección. Quisiéramos justamente tomar este examen como prueba de nuestras aseveraciones. Con el relleno de la uretra se vé claramente que por arriba del verumontanun, ésta aparece un poco más ensanchada. La retracción del esfínter interno es tan característica en la imagen, que es innecesaria toda descripción ulterior. En la uretrocistoscopia pudo apreciarse

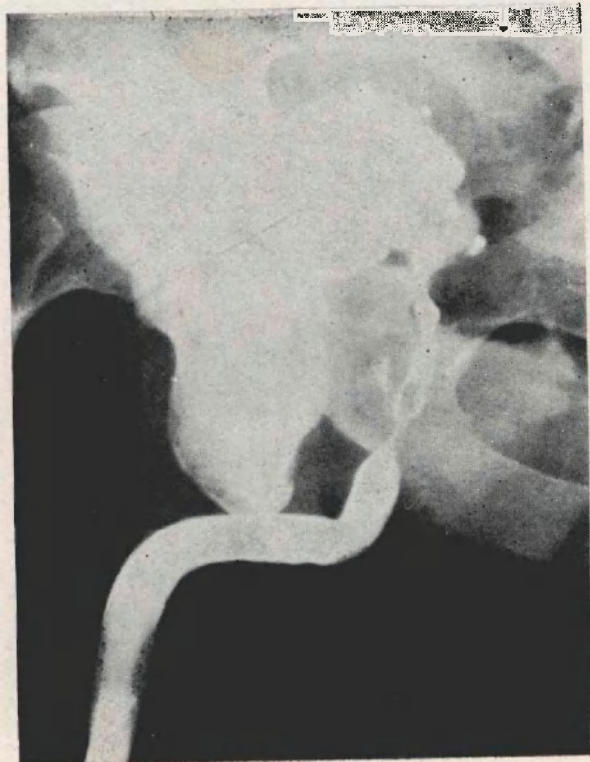


Figura N° 12

claramente la salida de grumos purulentos de los conductos prostáticos, detalle de importancia sobre la etiología de la afección. En la proyección oblicua, son bien visibles los abscesos de la próstata.

Figura N° 13. — Paciente de 33, años con antecedentes urina-rios de larga evolución. Se ve claramente la configuración parti-cular de la vejiga y el reflujo bilateral. No necesitamos repetir las características, queremos tan sólo demostrar con esta imagen que ya es visible el reflujo, aunque la vejiga conserva todavía su capa-cidad de contracción y no hay signos de esclerosis de la misma. Se le practicó al enfermo una fístula vesical, pero ello no detuvo el avance del mal. Volvió al cabo de un año con una vejiga comple-

tamente "arrugada", y una litiasis renal derecha. Le practicamos una nefrectomía de ese lado, y una fístula renal izquierda definitiva.

Figura N° 14. — No insistiremos en los pormenores. En el cistograma se observa un caso similar, pero en un estadio más avanzado, en que la procidencia superior de la vejiga ha desaparecido,

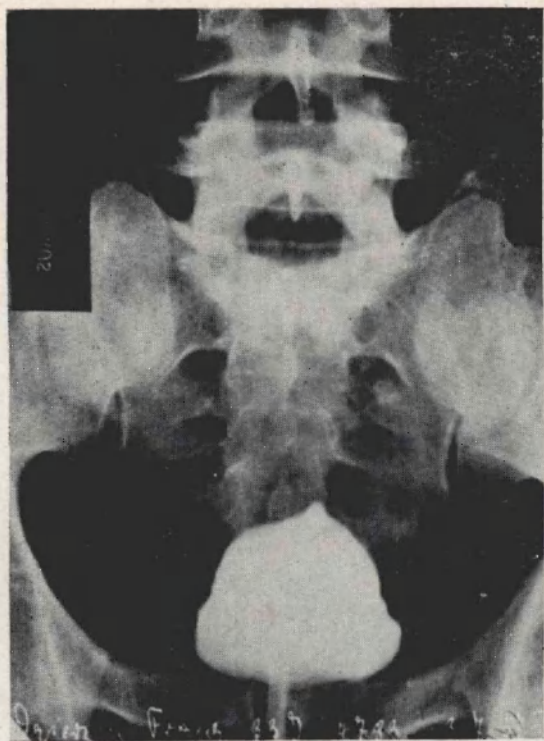


Figura N° 13

por disminución de la presión anterior, ya que el reflujo bilateral comprobable, tiene el alcance funcional de una derivación.

Figura N° 15. — Estadio final de la afección. La "vejiga arrugada", después de una evolución de varios años.

La capacidad de la vejiga está reducida a 5-10 c.c. El cistograma se llevó a cabo con anestesia peridural. Por desconocimiento de la verdadera causa de la enfermedad, se había llevado a cabo 4 años antes una nefrectomía, que naturalmente no había influido en el ulterior desarrollo de la afección. Puede observarse a la izquierda el muñón ureteral perfectamente relleno, y a la derecha la enorme dilatación uretero piélica. El reflujo agrega en tales casos un peligro

más, aún para la medicación directa vesical. No creemos que en circunstancias semejantes, pueda haber otra terapéutica que la fístula renal.

Figura N° 16. — Paciente de 41 años, también con antecedentes urinarios de larga evolución. Se trata de un caso exactamente superponible al anterior.

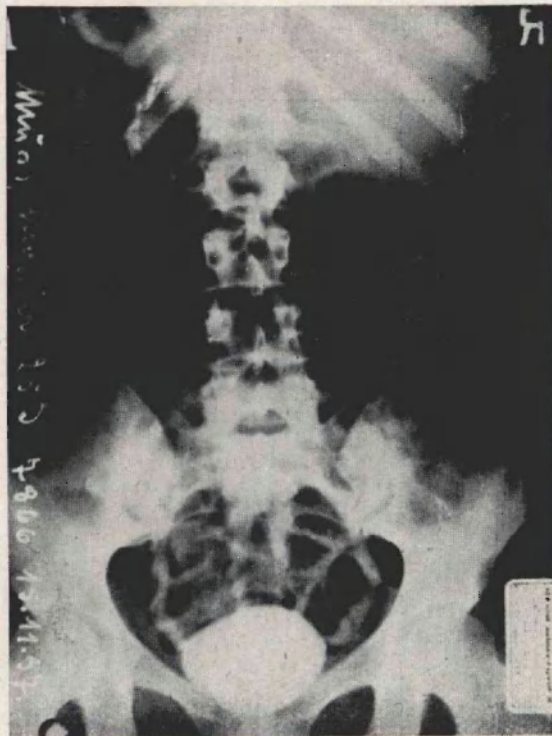


Figura N° 14

En el cistograma puede observarse una vejiga completamente arrugada, con un reflujo que permite apreciar nítidamente una duplicidad ureteral. En el contorno inferior de la vejiga, se hace bien aparente la deformación en embudo o infundíbulo que describiéramos con anterioridad.

En el tratamiento, tanto endo como transvesical de la rigidez del esfínter, hemos podido comprobar que los resultados de la esfinterotomía son muy superiores en los casos de esclerosis infecciosa adquirida, que en los del tipo congénito. Varias circunstancias condicionan a nuestro juicio esta diferencia en los resultados terapéuticos.

En la hiperplasia y en la esclerosis del esfínter, se observan con relativa frecuencia, especialmente en esta última, las vejigas hiperextendidas y atónicas. En la mayoría de los casos, especialmente en las lesiones secundarias a la infección, después de una preparación cuidadosa y de la supresión del obstáculo cervical, la vejiga recupera su tonismo y desaparece el residuo vesical. Pero en algunos enfermos jóvenes se obtiene tan sólo un resultado incompleto e insuficiente, a pesar del tratamiento más cuidadoso y de

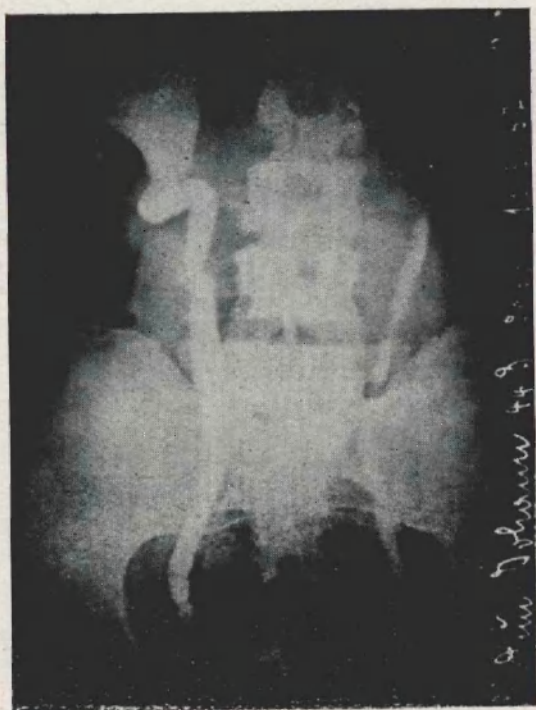

Figura Nº 15

la intervención más prolija. Creemos que en tales casos no puede tratarse solamente de un atonía funcional, ya que si así fuera, suprimida la causa, desaparecería el efecto. Pensamos más bien que en dichos enfermos, a los que les asignáramos con anterioridad gran importancia a los trastornos neuro vegetativos idiopáticos y anomalías congénitas, existe ya con anterioridad a la retención, una alteración de la estructura de la fibra muscular de la vejiga, que limita su capacidad de reparación funcional, cuando ha sido suprimido el obstáculo a la evacuación. La coexistencia de otras malformaciones congénitas (riñones listópicos, duplicidad pieló

uretérica, riñones en herradura, etc.), tan frecuentes en tales observaciones, fundamentan en nuestro criterio esta manera de pensar. Además, en varios de estos enfermos, nos hemos encontrado con una dilatación del ureter, sin reflujo, que reúnen todos los caracteres de las que se designan como "atonías o dilataciones congénitas del ureter", vale decir que presentan los 2 ó 3 últimos centímetros, antes de desembocar en la vejiga, de calibre normal o hasta en ocasiones, una porción estenosada,

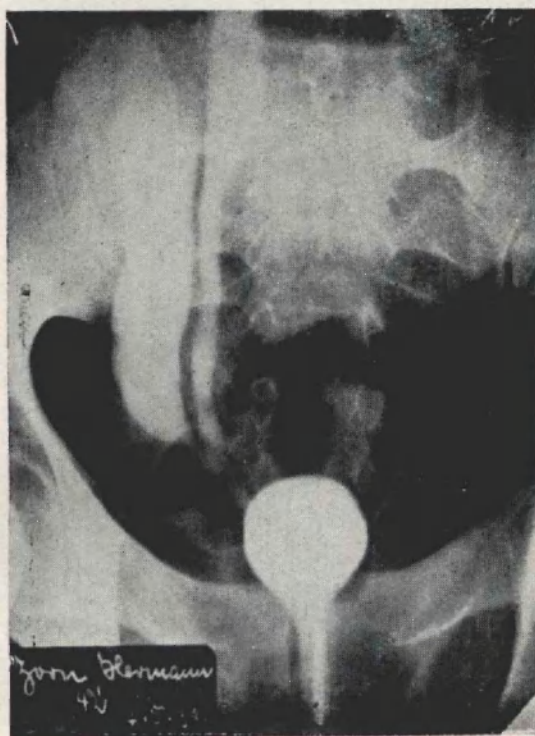


Figura N° 16

Por lo tanto, la coexistencia de estas malformaciones congénitas, refuerza nuestro criterio de atribuirles un papel preponderante en la etiopatogenia de la enfermedad, y justifican también los malos resultados o los resultados incompletos de la terapéutica en los enfermos de este grupo.

La figura N° 18 que corresponde a una enferma de 38 años, con una esclerosis típica del esfínter y litiasis secundaria, nos muestra, además de un cistograma característico, una distopía renal del lado derecho, malformación de indudable origen congénito.

La figura N° 19 nos muestra también una atonía primaria del ureter, del tipo congénito, en un enfermo de 31 años, con trastornos de la evacuación y vejiga distendida por una esclerosis del esfínter.

La rigidez del esfínter no es una afección exclusiva del hombre. La hemos observado 9 veces en la mujer, en el total de 92

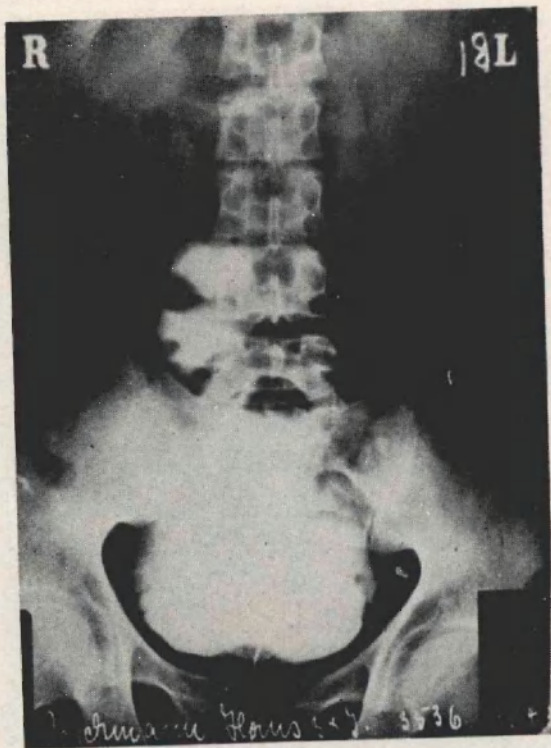


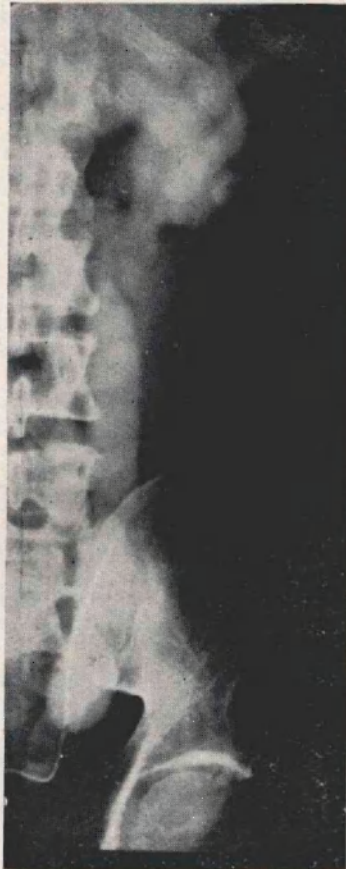Figura N° 18

enfermos que consignáramos. En el mayor número de casos, se trata de esclerosis secundaria a la infección, y como tales han evolucionado favorablemente con la esfinterotomía. En cambio, en lo que se refiere al tipo evolutivo de la enfermedad, nos parece que proporcionalmente al hombre, en la mujer hay más tendencia a la evolución hacia el segundo grupo, el que conduce a la vejiga arrugada.

Por las razones anatómicas conocidas (brevedad de la uretra femenina, proximidad de ambos esfínteres), la esfinterotomía en la mujer debe de ejecutarse con mucho cuidado, a fin de no crear

una incontinencia definitiva. Nos ha parecido prudente en algunos casos, el llevarla a cabo en dos tiempo operatorios.

El tratamiento electivo de la esclerosis del esfínter, es indudablemente la esfinterotomía, pero no ha de esperarse de ella que solucione todos los problemas. La esclerosis del esfínter, como la hipertrofia de la próstata, es al fin una enfermedad de sistema, por su repercusión sobre todo el tramo superior del aparato urinario, con



las modificaciones anatómicas y funcionales que hemos pasado en revista. Si bien en algunos casos, la supresión del obstáculo cervical puede significar una restitución casi ad integrum, en otros, como la "vejiga arrugada", las profundas lesiones de esclerosis de la pared vesical, irreparables y definitivas, anulan toda posibilidad de curación, o aún de una eficiente reparación funcional. La fístula hipogástrica definitiva, será en tales casos la única posibilidad de supervivencia.

La esfinterotomía puede llevarse a cabo por vía endo o transvesical. Actualmente, con los nuevos instrumentos de sección o resección, las posibilidades de ejecución de la esfinterotomía son casi iguales por vía endoscópica que por la transvesical. Esta última, tendría la ventaja de que como exige una cistostomía, la derivación hipogástrica temporaria es hasta cierto punto una garantía de inmediato reposo vesical, y pone al órgano en las mejores condiciones posibles para recuperar su tonismo. En cuanto a la infección, la preparación correcta del enfermo en el pre-operatorio, y los cuidados después de la intervención, disminuyen los peligros imputables a ella, y en la mayoría de los casos hacen innecesaria la derivación hipogástrica. Naturalmente que en los casos avanzados de la enfermedad, puede todavía la operación tranvesical significar alguna ventaja, cuando menos teórica, y lo significará siempre, y hasta estará formalmente indicada, cuando la coexistencia de un cálculo, divertículo, u otra afección vesical, hagan que la solución del problema pueda lograrse en el mismo acto quirúrgico.

En cuanto al problema en sí de la sección del esfínter, hemos ensayado todas las técnicas, por vía endo y transvesical. Sección mediana, resección en canal, resección cuneiforme, incisión longitudinal con sutura transversal, etc. De todas ellas, preferimos en la actualidad, la triple incisión, una mediana y dos laterales, que suprime por completo la tensión del esfínter, ya que sus fibras no tienen todas la misma extensión, ni se insertan en el mismo punto sobre el contorno del cuello. Creemos haber obtenido con ella un progreso evidente en el tratamiento de la enfermedad, y estamos muy satisfechos con los resultados. Puede llevarse a cabo con cualquiera de los electrótomos de uso corriente, y salvo indicaciones especiales, no creemos que signifique ninguna ventaja el realizarla por vía transvesical.

En los casos de retracción del anillo rígido en la uretra posterior, la esfinterotomía puede presentar algunas dificultades, y no habrá que olvidar nunca en tales casos la proximidad del esfínter estriado, cuya lesión podrá dar origen a complicaciones desagradables. En tales casos, nuestra experiencia de esfinterotomía, no podría decirse que nos ha deparado grandes éxitos.

En cuanto al tratamiento quirúrgico de las lesiones secundarias de la vejiga (desplazamientos, adherencias, divertículos, etc.),

son siempre insuficientes si no se consigue normalizar la disfunción cervical.

En algunos casos de "vejiga arrugada", ni la misma fístula hipogástrica ha sido suficiente para combatir los fenómenos infecciosos, y nos hemos visto obligados a tener que recurrir a la fístula lumbar definitiva, como único método de asegurar la evacuación permanente del riñón.

Pero en la gran mayoría de los casos, y sobre todo en los dos primeros estadios de la evolución de la enfermedad, la esfinterotomía es capaz de asegurar por sí sola la curación, si se lleva a cabo la triple incisión. Y la vía endovesical, nos parece el método de elección.
