

Por los Doctores

PEDRO G. MINUZZI y
SALVADOR TORRESI

FISTULA RENO-COLICA SECUNDARIA A UNA PIONEFROSIS CALCULOSA

C. de I. italiana, viuda, 65 años. Ficha N° 6. Archivo privado.

Antecedentes hereditarios. — Sin importancia.

Antecedentes personales. — Constipada crónica. Régimen alimenticio pobre en carne.

Hace 15 años sufre de un cólico nefrítico izquierdo que cesó con la expulsión de un pequeño cálculo.

Tres años después sufrió de un nuevo cólico nefrítico del lado izquierdo, acompañado de escalofríos y temperatura alta con orinas francamente piúricas.

Consulta a un facultativo quien después de un estudio radiológico le diagnostica una litiasis renal izquierda infectada, aconsejándole la intervención quirúrgica, que la enferma no acepta.

Sus orinas han permanecido siempre piúricas y periódicamente presentó cuadros infecciosos febriles.

Antecedentes enfermedad actual. — Hace un mes comienza su enfermedad con escalofríos, temperatura alta (39° grados) y trastornos intestinales con deposiciones muco-purulentas muy fétidas.

Consulta al médico de familia quien piensa en la posibilidad de un cuadro de enterocolitis y aconseja régimen y vacuna anticóli por vía bucal.

Como la enferma continúa sin obtener ninguna mejoría, consulta a otro colega, quien en un examen más prolijo constata la existencia de una gran tumora- ción de flanco izquierdo, muy sensible, e impuesto del pasado litiasico, piensa en la posibilidad de un proceso renal y pide nuestra colaboración.

Estado actual. — Enferma muy desnutrida, febril, pulso taquicárdico e hipotenso.

Al examen del abdomen llama la atención el abombamiento del cuadrante superior izquierdo: la palpación es dolorosa y se intercepta una masa redondeada que por debajo alcanza hasta la cresta iliaca.

La diuresis es muy escasa (400 c.c.); el examen de orina dió: reacción alcalina con olor fuertemente amoniacal, en el sedimento abundante pus, cris- tales de fosfato amónico magnésiano y colibacilos.

El dosaje de úrea en sangre fué de: 1.15 % gr.

Teniendo en cuenta el estado delicado de la enferma y la tasa alta de úrea resolvimos prescindir de la urografía endovenosa y sólo practicamos una cistoscopia, encontrando una vejiga con capacidad ligeramente reducida y cuya mucosa presentaba lesiones de cistitis crónica; por el meato ureteral izquierdo observamos eyaculaciones francamente purulentas y por el derecho eyaculaciones de orina ligeramente turbia.

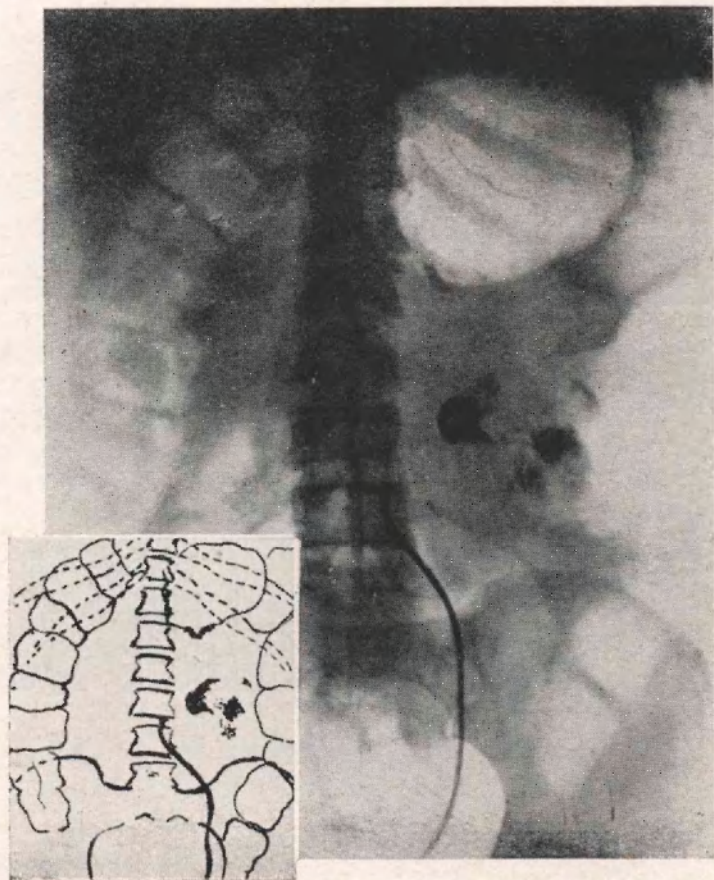


Figura 1

Pneumo - uréter - pielografía, donde puede verse sombras calcuosas típica del lado izquierdo; que el uréter de dicho lado ha sido francamente desviado hacia la línea media por la tumoración. El aire inyectado por la sonda ureteral ha llenado la vejiga y penetrado en el colon dando una imagen pneumográfica del mismo como si se le hubiese practicado una insuflación directa.

Cateterizamos únicamente el meato ureteral izquierdo, practicándole a continuación una pneumo-urétero-pielografía (Fig. 1) donde puede verse: sombras calcuosas renales típicas del lado izquierdo y algunas sombras sospechosas de litiasis del lado derecho, que el uréter ha sido francamente desviado hacia la

línea media por la tumoración; que el aire inyectado con jeringa de bacinete, a presión, no provocaba dolor a pesar de la gran cantidad y puede observarse también que el mismo, ha llenado la vejiga, penetrando en el colon dando una imagen pneumográfica de colon reforzada en la porción descendente y asa sigmoidea, como si se hubiese practicado una insuflación del mismo.

A continuación se inyecta por la sonda ureteral Uroselectán B. diluído y

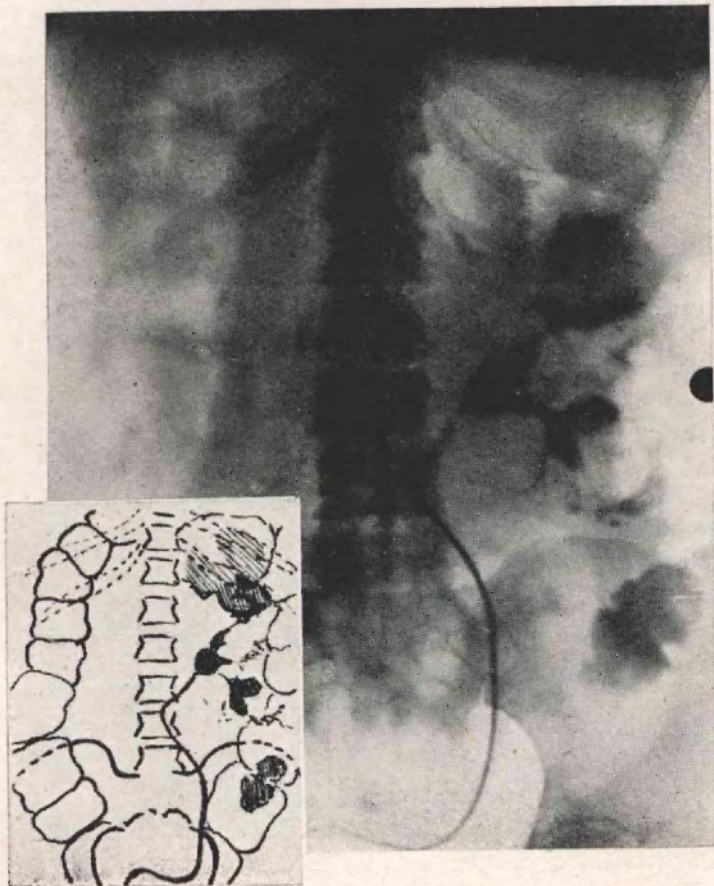


Figura 2

Pielografía ascendente con Uroselectán B. donde puede verse que el líquido inyectado por la sonda pasa al colon.

obtenemos dos clichés sucesivos (Figs. 2 y 3), donde queda terminantemente documentado que el líquido opaco llena la cavidad cólica subesplénica y parte del colon descendente.

Con esto quedaba probado la existencia de una *fistula reno-cólica izquierda secundaria* y a una *pionefrosis calculosa crónica*.

La enferma y sus familiares no aceptaron la internación y menos la inter-

vención quirúrgica por lo que se continuó con el tratamiento sintomático aconsejable, pero pocos días después fallece.

Hemos creído interesante presentar esta comunicación por ser una complicación rara de la pionefrosis calculosa.

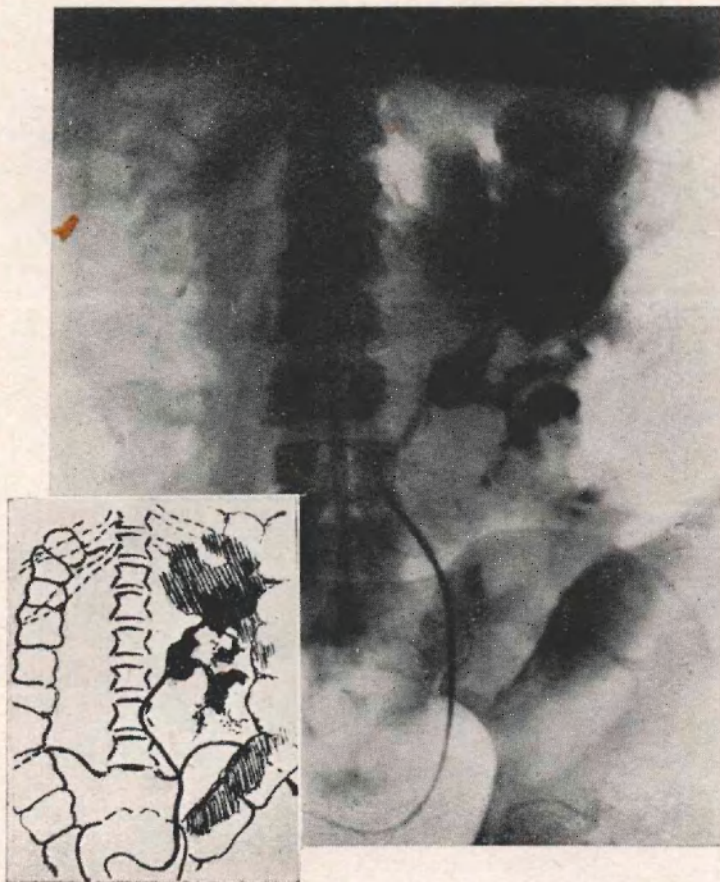


Figura 3

Pielografía ascendente al uroselectán B. con mayor cantidad de líquido que confirma aún más el pasaje del líquido al intestino grueso.

Según Alglave al estudiar las fístulas renales espontáneas en su artículo de la Enciclopedia de Urología hace notar la rareza de las mismas y coloca como causa en primer lugar las por supuraciones de origen tuberculoso y en segundo lugar las por supuraciones banales.

Creemos conveniente recordar los casos de fístulas reno-cólicas de origen tuberculoso de Salleras y de R. González; como los casos

de fístulas reno-pulmonares por supuraciones banales de Gutiérrez y Serantes y el de Astraldi, Brea, Massei y Torroba.

En honor a la verdad debemos hacer presente que en la casuística que citamos incluimos el caso del Prof. R. González, no obstante que la existencia de la fístula reno-cólica no ha sido probada ni por los métodos clínicos radiológicos de exploración, ni en el acto operatorio ni en la autopsia.

En efecto, el Prof. R. González dice: "en el acto operatorio se constata la existencia de un proceso de perinefritis esclero-lipomatosa y una colección purulenta desarrollada en la parte superior.

Debemos hacer notar que la dificultad en localizar el supuesto trayecto fistuloso reno-cólico durante las maniobras operatorias fué debida a la existencia de una masa de tejido escleroso justamente en la zona de relación entre el riñón y el colon". Y el protocolo de autopsia dice: "no se puede localizar el sitio de la fístula comunicante con el colon en ninguna parte del parénquima como tampoco en la atmósfera peri-renal".

Nuestra comunicación tiende a demostrar que si pueden existir dificultades en el acto operatorio para encontrar la fístula, en cambio el estudio clínico-radiológico completo hace posible el diagnóstico y en el caso que éste no fuera factible es de absoluto rigor, para clasificar los casos, que la anatomía patológica ponga en evidencia la fístula. De otra manera la casuística sería hecha sobre la base de sospechas de fístulas reno-cólicas y no de lesiones probadas.

BIBLIOGRAFIA CONSULTADA

- 1°) P. Aglave. — Fístulas renales. Enciclopedia Francesa de Urología. Tomo III. pág. 367.
- 2°) A. Astraldi. — Fístula reno-pulmonar. Revista Arg. de Urología. Año 1938. Año VII. números 9 y 10.
- 3°) R. González. — Fístula reno-cólica complicando una tuberculosis renal. Revista Médica de Córdoba. Agosto 1938. N° 8.
- 4°) Vicente Gutiérrez y Arturo Serantes. — Pionefrosis con vómita en antiguo litiasis. Nefrectomía y curación. (Citado por Astraldi).

DISCUSION

Dr. Vilar. — A propósito del caso que publicó el profesor Salleras, nosotros tuvimos ocasión de estudiar y establecer gráficamente que la fístula era de origen tuberculoso. Esa enferma había hecho un cuadro apendicular por lo que estaba en un servicio de cirugía. Haciendo la intervención retrospectiva establecimos que era pielonefritis secundaria a una pionefrosis que se había abierto en el colon. Sin embargo, como esta enferma pertenecía al servicio de cirugía, el jefe del mismo quiso operarla y en el acto quirúrgico no se encontró la fístula, porque son fístulas que están perdidas y es difícil individualizarlas. Por eso es muy útil y categórica la demostración pielográfica, que no da lugar a dudas. El post-operatorio es exactamente igual que el de una nefrectomía por tuberculosis renal.
