

Por los Doctores

LUIS E. PAGLIERE y  
TOMAS SCHIAPPAPIETRA

## SOBRE LA EVOLUCION DE UN ANTRAX DEL RIÑON (PIONEFRISIS A FORMA ARACNOIDE)

Y A se ha dicho que el término de forúnculo, antrax o carbun-  
clo del riñón son denominaciones afortunadas porque adoran con la imagen la descripción de la lesión y así influenciados, diversos autores han usado el término de antrax, mientras los de habla inglesa el de carbun-  
clo, para casi todas las infecciones hematógenas o metastásicas del riñón; apartándose del concepto con que J. Israël lo individualizase en 1891.

Acostumbramos a denominar pionefritis a las supuraciones metastásicas del parénquima renal, término divulgado por Charles Motz en su tesis de 1932. A nuestro entender, él tiene la ventaja de la nomenclatura de conjunto, donde se hace factible incluir todas las variedades anatómicas ya descriptas o aquellas que la casuística depare.

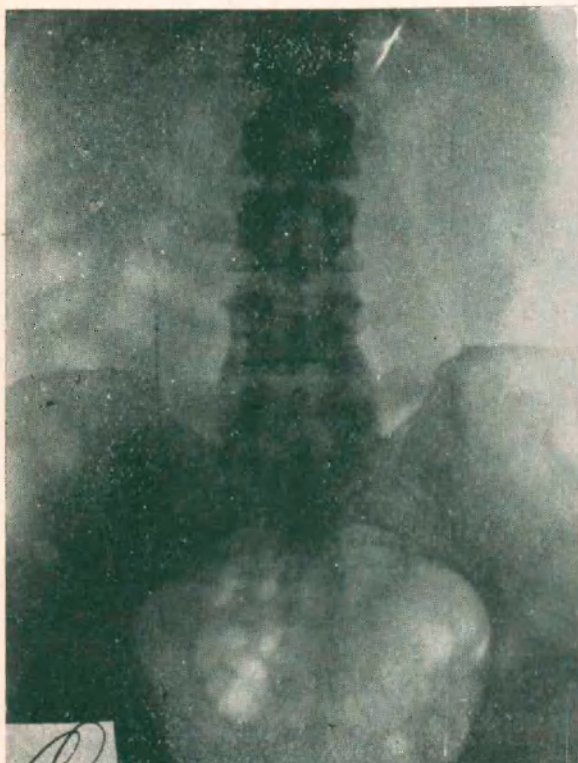
El antrax renal *reciente* es el conglomerado de abscesos miliares de la cortical (pionefritis localizada no coleccionada). El evoluciona raramente a la cicatrización, generalmente al reblandecimiento y la difusión; o, a la necrosis con más o menos tendencia al enquistamiento fibroso.

De acuerdo a la diversidad anatómica y evolutiva se pueden presentar formas: a) típicas, parecidas al antrax de la piel; b) tumorales con apariencia a formas encapsuladas; c) enquistadas; d) formas de transición con otras pionefritis, etc.

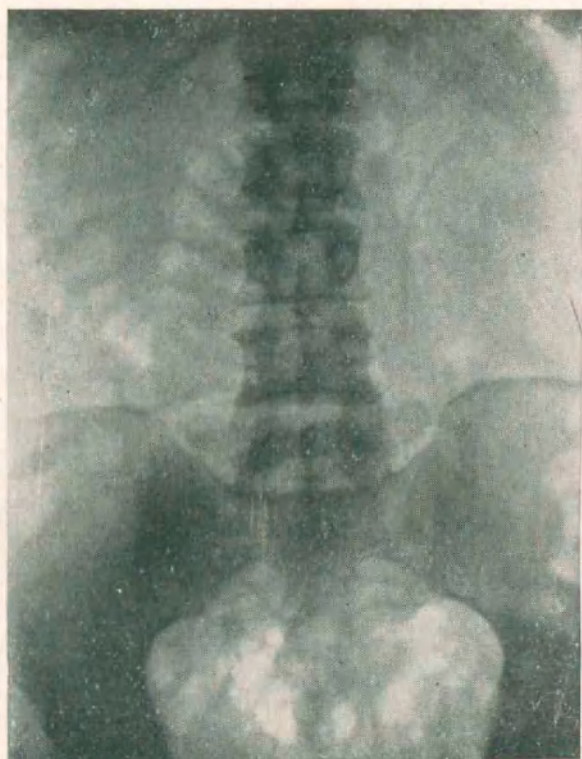
A esta diversidad anatómica y evolutiva corresponde la variación del cuadro clínico y de los elementos semiológicos al diagnóstico. Desde la evolución subaguda con escasa repercusión general, con tendencia al enquistamiento y curación, hasta aquellas de evolución aguda o sobre aguda con grave repercusión general y tendencia a la pronta difusión, caben todas las formas intermedias.

El absceso perinefrítico es la complicación frecuente; rara vez y en relación a una tendencia particular a la difusión, se observa la ulceración más o menos tardía en las vías de excreción.

El diagnóstico preoperatorio de la lesión *primordial* resulta prácticamente vedado en aquellos casos en que la lesión del parénqui-



Radiografía directa

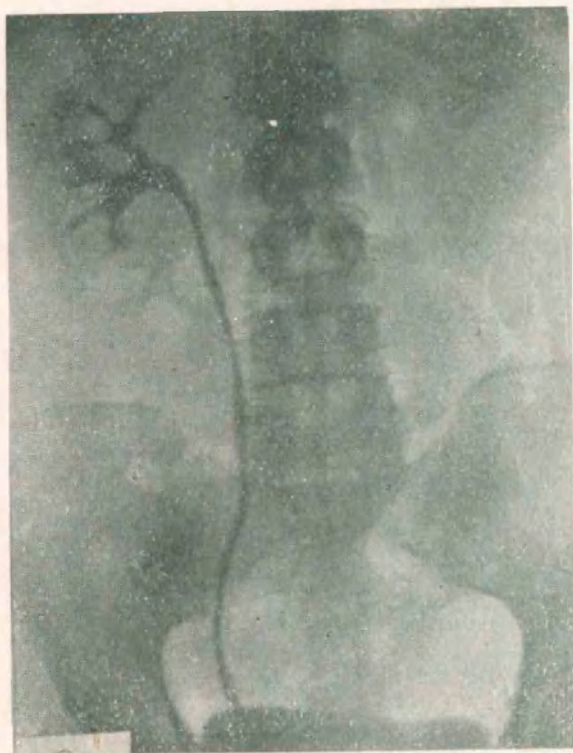

Urograma funcional.

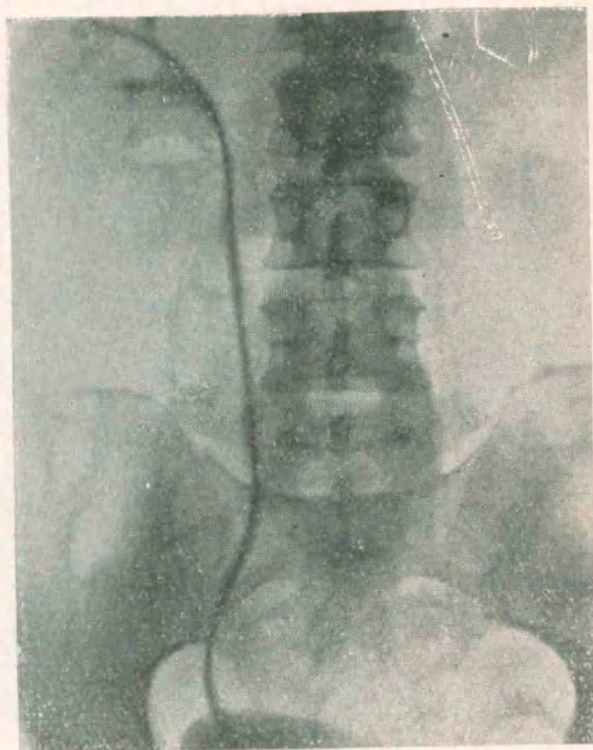
ma no alcanzase a modificar ostensiblemente su función, o que no fuesen de tamaño suficiente para alcanzar la imagen de compresión que deforme el sistema calicial.

De acuerdo a estas consideraciones sostenemos que al diagnóstico preoperatorio de las pionesfritis, y en ellas incluimos las formas atracoides, se llega en el mayor número de los casos en el momento de las complicaciones. Cuando no existe esa tendencia a la difusión y responden a formas encapsuladas, la exclusiva observación de las imágenes radiografiadas no tienen carácter patognomónico que autoricen a cerrar un diagnóstico diferencial.

Nos ocuparemos de la historia clínica de una enferma de 51 años, ingresada el 19 de agosto de 1939 al Servicio de Clínica Médica que dirige el doctor Atilio Grapiolo; bajo el N° de matrícula 227.007 del Archivo Clínico del Hospital Italiano.



1a. Pielografía retrógrada.

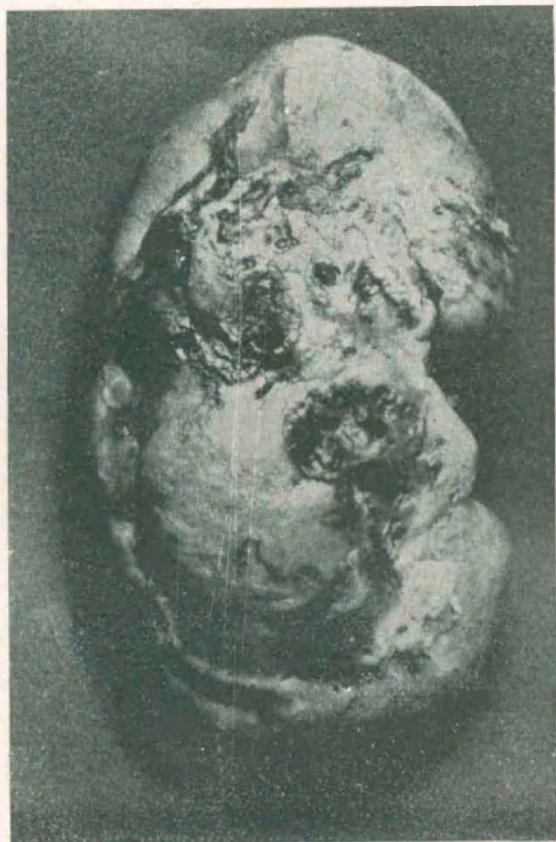

2a. Pielografía retrógrada.

*Antecedentes a la enfermedad actual.* — 15 días antes de su ingreso evoluciona un estado catarral bronco-pulmonar febril, que trató con esmero sabiéndose diabética desde hacía 4 años. A los 8 días de iniciado este proceso catarral le sorprende un escalofrío seguido de alta temperatura, progresivo empeoramiento del estado general, persistencia del dolor costo lumbar y fosa renal derecha, no siempre bien preciso que hiciera pensar en el primer momento en una puntada en el costado.

El 25 de agosto reconocemos el siguiente estado actual. Enferma demacrada, febril, pulso frecuente en desproporción a la temperatura pese a la digitalización a que estaba sometida. Lengua poco húmeda. La auscultación de los tonos cardíacos y área pulmonar sin otras particularidades que algunos fenómenos bronquiales sin mayor cuantía. Pleura libre, bases pulmonares a igual altura y con excursión

respiratoria normal. Riñón derecho palpable, aumentado de tamaño y doloroso, desplazable con la excursión respiratoria. Orinas vesicales casi limpias, de reacción ácida. Al examen microscópico escasos leucocitos granulosos y su bacterioscopia mostraba bac. gran negativos y diplococcus en cadena. Glucosuria grs. 18.32 en las 24 horas, ausencia de cuerpos ectónicos, glucemia grs. 3.15%, desde su ingreso observaba reg. diet. y 60 a 80 u. de insulina repartidas en las 24 horas.



Pieza operatoria.

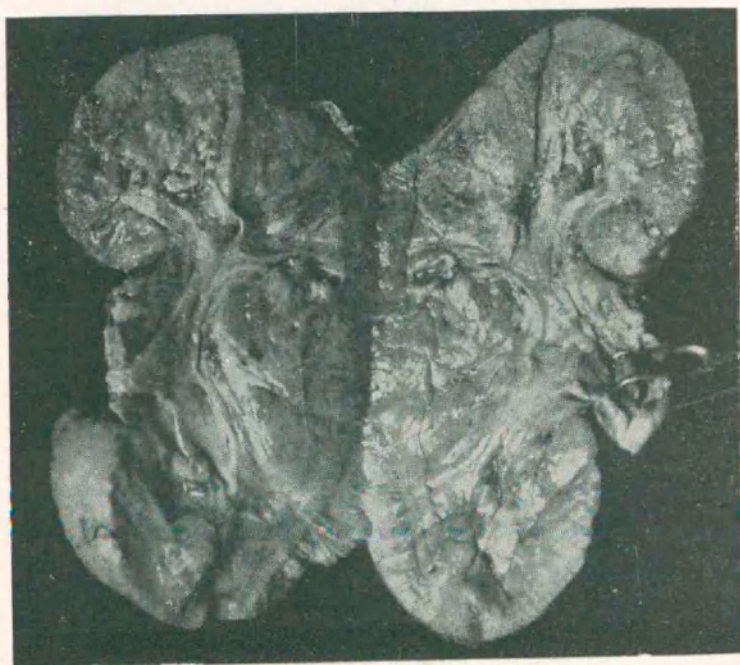*Cromocitoscopia.* — Marcado reposo del orificio ureteral derecho, el índigo carmín se eliminaba a los 3' por el R. I., ausencia de iluminación por el R. D. durante 10' de observación.

La radiografía del tórax y bases pulmonares confirmaban los datos clínicos anotados. La radiografía directa del aparato urinario se presentaba desmejorada por la aerocolia a derecha, sin embargo se alcanzaba a visualizar el borde del psoas correspondiente, la silueta del riñón derecho aumentada de tamaño, ausencia de sombras sospechosas de litiasis. La urografía funcional mostraba buena excreción en tiempo y cantidad de la substancia de contraste por el R. I., falta de imagen de excreción por el R. D.

Agosto 29. La fiebre se había mantenido con pequeñas variantes por arriba de 38°, la hemocultura fué informada negativa. Urea en sangre grs. 0.57 o/oo. Polipéptidos 60.40 miligramos. Cl. gl. 1.75%. Cl. pl. gr. 3.32%. Reserva alcalina 41%.

Sangre. — Examen cuantitativo: Glóbulos rojos 3.490.000; Glóbulos blancos 22.600; Emoglobina 54; Valor globular 0.78; Relación 1:154. Examen citológico: Polinucleares neutrófilos 84; Polinucleares basófilos 1; Linfocitos 12; Mielocitos neutrófilos 1; Metamielocitos neutrófilos 1; Células de Tuck 1.

Escasa anisocitosis e hipocitocromia central.



Corte mediano.

Conseguida la aglucosuria con una glucemia de grs. 2.10 o/oo., nos resolvimos por las maniobras endoscópicas; confirmamos viable el uréter derecho. La pielografía de relleno mostró imagen sin deformación de sistema pielocalicial.

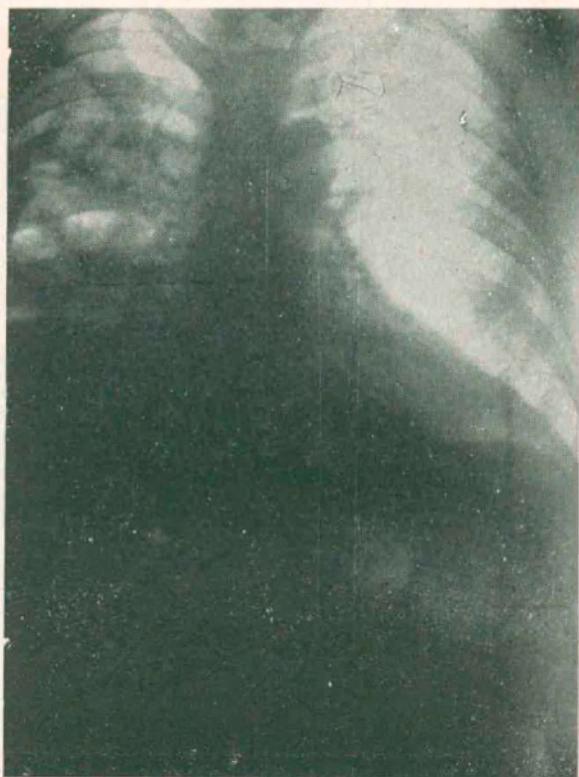Con diagnóstico de *pielonefritis* propusimos la intervención quirúrgica, que fué diferida en contra de la indicación médica.

Se reanuda la sulfamidoterapia y con la mayor prolijidad posible se asistieron las alteraciones de su metabolismo.

Precediéndose de frecuentes escalofríos se hizo ostensible *abundante piuria*. Endoscópicamente comprobamos la salida de pus denso a través del orificio ureteral derecho y procedimos a efectuar una segunda pielografía ascendente que mostraba la ulceración de los cálices con penetración de substancia de contraste en las cavidades de la cortical.

Obtenido el consentimiento quirúrgico procedimos el 14 de septiembre a la lumbotomía. El tejido graso perirrenal se mostraba infiltrado y edematoso. Hacia la cara anterior del riñón la cápsula se presentaba distendida por contenido purulento. Confirmada la presencia de abscesos múltiples de la cortical a forma antra-coide se decide la nefrectomía.

La evolución próxima fué alentadora. La temperatura descendió; la herida quirúrgica, el estado general, humoral y su metabolismo también habían mejorado



Radiografía de tórax.

notablemente. Al 7º día se reinician los fenómenos sépticos, no tardando en manifestarse la repatización del pulmón derecho; localización de un estado septicémico cuyo pronóstico se cumplía 4 días después.

El estudio histológico efectuado por el Dr. Silvio Dessy informó: esclerosis renal con focos de supuración aguda.

Nos ha parecido que la observación evolutiva de este caso merecía su comentario. Un estado séptico a punto de partida probablemente pulmonar llevó la infección al riñón derecho. Cuadro séptico, grave desde su iniciación, con fenómenos dolorosos, modificación

del tamaño y alteración funcional grave del riñón derecho; prácticamente sin piuria e imagen normal de sus vías excretoras.

Ante tales hechos no era posible atribuir su causa más que a una lesión embolizante o metastásica séptica y masiva sobre el riñón derecho. Desde el gran infarto séptico hasta los abscesos miliares de la cortical, ya conglomerados o difusos; todas ellas son formas anatómicas perfectamente incluidas bajo la denominación de pionefritis que hemos usado para este diagnóstico.

El aspecto macroscópico de la pieza corresponde a un avanzado grado de evolución con doble difusión, subcapsular con tendencia a la invasión perirrenal y hacia las vías excretoras, nos sugiere el parecido a la forma de "*antrax múltiple*" de la casuística presentada por J. Huguier.

---