

Por los Doctores

JUAN C. TETTAMANTI y  
C. ZAMPETTINI WALKER

## SIMPATOBLASTOMA RENAL

LA circunstancia de haber observado un caso de tumor de origen simpático a localización renal, dada su extrema rareza, nos ha parecido interesante su comunicación.

He aquí la historia clínica del caso:

M. B., 20 años, soltero, argentino.

*Antecedentes hereditario y personales.* — Sin importancia.

*Enfermedad actual.* — Se inicia en plena salud hace 3 meses por una hematuria total y espontánea de mediana intensidad, sin coágulos, por dos micciones consecutivas, a la cual el enfermo por no sentir otra molestia y lo fugaz de la misma, no da importancia; pero hace unos 15 días se presenta nuevamente con las mismas características, persistiendo 3 días, al cabo de los cuales sus orinas toman la coloración normal habitual durante 4 días, repitiéndose por tercera vez, pero con mayor intensidad y duración, por lo cual nos consulta después de 7 días y en plena hematuria.

*Al examen:* nos encontramos frente a un enfermo de buen desarrollo óseo y muscular, de regular estado de nutrición (ha rebajado 2 kgs. de peso desde la iniciación de su afección), palidez de piel y mucosas, afebril, sin disnea, edemas ni cianosis, articulaciones libres, sin adenopatías.

*Aparato cardiovascular:* pulso regular, de mediana amplitud, 78'; no hay soplos; Mx.: 12°, Mn.: 65. Pulmones: nada de particular.

*Aparato génito-urinario:* normal, salvo polo inferior renal derecho palpable en las inspiraciones profundas, no doloroso.

*Orinas:* igualmente sanguinolentas en tres vasos.

El examen *cistoscópico* demuestra buena capacidad vesical, con mucosa de aspecto normal; eyaculación francamente sanguinolenta del meato ureteral derecho.

*Análisis de orina.* — Reacción: ácida; densidad: 1026; albúmina: 0,80 por mil; úrea: 15,40 por mil; cloruros: 0,20 por mil. Sedimento: abundantes células de epitelio renal y hematíes, escasos cilindros hemáticos, no hay pús.

*Radiografía reno-urétero-vesical simple:* no demuestra imágenes de litiasis.

*Urografía por excreción:* 5, 15, 25 y 45 minutos: visualización aunque incompleta de las cavidades pielocaliciales izquierdas; uréter del mismo lado bien visible en su porción lumbar y pelviana. Falta de visualización del sistema excretor del lado derecho, observando únicamente a nivel del ángulo costo-vertebral un

trazo opaco oblicuo hacia abajo y afuera, que termina en forma de dilatación redondeada, opaca en su periferia, más visible en el cliché de los 25'.

*Pielografía ascendente:* con bromuro de sodio al 20 por ciento. Lado izquierdo, normal. Lado derecho, no se visualizan pelvis ni cálices renales, únicamente se repite, aunque con menos nitidez la imagen opaca lineal de la urografía excretora.

*Urea en sangre:* 0.25 por mil.

*Contaje globular:* Glóbulos rojos 4.000.000; glóbulos blancos, 7.200; Hemoglobina, 65.

*Fórmula leucocitaria:* Polinucleares neutrofilos, 68; Polinucleares eosinófilos, 2; Polinucleares basófilos, 1; Mononucleares, 3; Linfocitos grandes, 12; Linfocitos medianos, 4; Linfocitos pequeños, 10.

Tiempo de coagulación: 10'; Tiempo de sangría: 2½'.

Con el diagnóstico de tumor de riñón derecho y previa transfusión sanguínea, 300 c.c., el día anterior, es intervenido el 22 de enero 1941, bajo raqui-anestesia con novocaína 0.10 gr., completada con éter - Ombredanne.

Opera: Tettamanti; ayudan Zampettini e Infante. Incisión lumbar oblicua larga derecha: se cae sobre una tumoración del tamaño de un puño grande, irregularmente redondeada, surcada de gruesos vasos, que ocupa la loge renal, contrayendo con los tejidos vecinos adherencias fáciles de desprender. Ectomía de la misma ligadura y sección del uréter y pedículo vascular. Reconstrucción de la pared en tres planos. Apósito.

*Post-operatorio:* sin incidencias; hemos visto el enfermo hace pocos días; se halla en perfectas condiciones, ha aumentado 6 kgs. de peso.

El estudio de la pieza operatoria, efectuado en el Instituto de Anatomía Patológica de la Facultad, por el Dr. Fontana nos informa:

La pieza enviada para su estudio afecta una forma aproximadamente esférica, de superficie irregularmente abollonada, de diámetro aproximado de unos 20 cm.

Sobre la superficie es posible ver en un punto una zona algo saliente, como una cresta baja, con una coloración parduzca que hace pensar en tejido renal. Esta formación es pequeña, no pasando de 7 cm. de longitud en su mayor diámetro.

La coloración del resto es grisásea, dando la impresión de estar encapsulado y presentando la cápsula mencionada restos de adherencias destruidas en el acto quirúrgico.

La consistencia es blanduzca, algo renitente. Al corte, la superficie de casi toda la tumoración se presenta de aspecto blanco mate, con algunas bandas más blancas que resaltan sobre el fondo, y con zonas rojizas de aspecto hemático; llama la atención algunos vasos sanguíneos de regular calibre que se ven en dos zonas más blanduzcas de la tumoración.

El aspecto del corte es blanduzco, como edematoso.

Hacia un costado se encuentran los restos del parénquima renal, desplazado y aplastado sobre la corteza de la tumoración, con su color conservado, pero

con un espesor que no pasa de 2 cm. Entre él y la tumoración se encuentra una cavidad en forma de hendidura que corresponde a la pelvis renal.

Al estudio histológico la parte renal se halla aplanada y atrofiada por la compresión, con una cantidad muy aumentada de tejido conjuntivo intertubular, tejido que sufre la esclerosis y en parte la hialinización.

La tumoración está constituida por un acúmulo de células redondeadas, de tamaños bastantes uniformes, mayores que un linfocito, de protoplasma abundante, rosado, que presenta en algunas de ellas bien claramente un halo claro alrededor del núcleo. Este es de cromatina bien teñida pero formando una malla

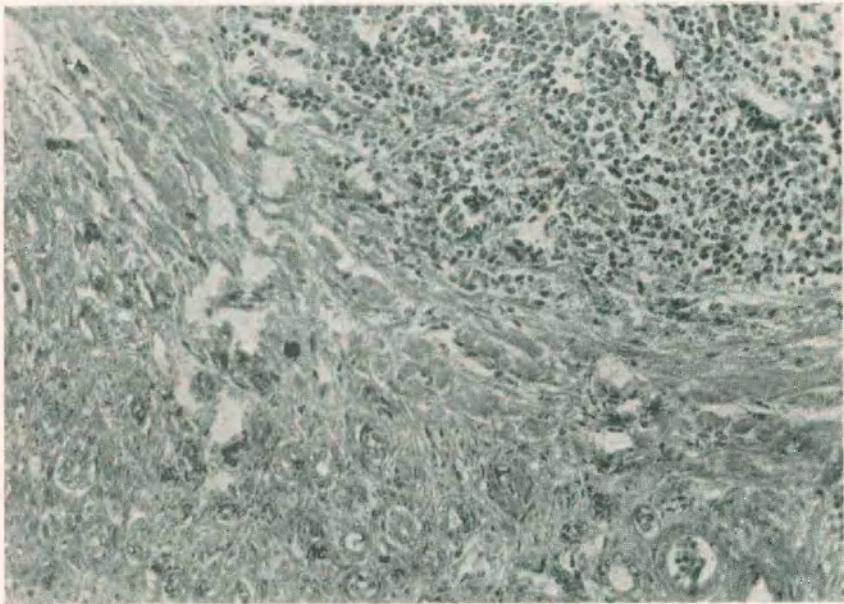


Figura I. — Zona limítrofe entre tumor y parénquima renal. (150 D.): Se observa en zona renal (abajo), restos de tubos uriníferos en un estroma denso conjuntivo. En zona intermedia, especie de cápsula conjuntiva fibrosa e hialina. Arriba zona tumoral.

laxa, lo que le da en general un aspecto claro característico. Estos núcleos a veces se deforman tomando aspectos ovalados. No podemos mencionar la presencia de karioquinesis.

Estas células forman cordones de una o varias hileras, englobadas y dirigidas por bandas de tejido conjuntivo escleroso y a veces con degeneración hialina. En los cordones celulares, los elementos constituyentes tienen tendencia a agruparse en formaciones redondeadas formadas por una o dos hileras de células rodeando un espacio central, en el que con gran aumento se puede observar aspectos fibrilares. No nos ha sido posible conseguir la tinción de estas fibrillas por los métodos argénticos.

Junto a estos elementos mencionados se encuentran otras células, escasas, que se diferencian de las anteriores en que su núcleo es más pequeño y mucho más oscuro, pareciéndose a un linfocito.

En plena tumoración vemos restos de tubos renales englobados y en vías de desaparición por la compresión.

Los vasos son relativamente numerosos. de tipo capilar y tienen en la enorme

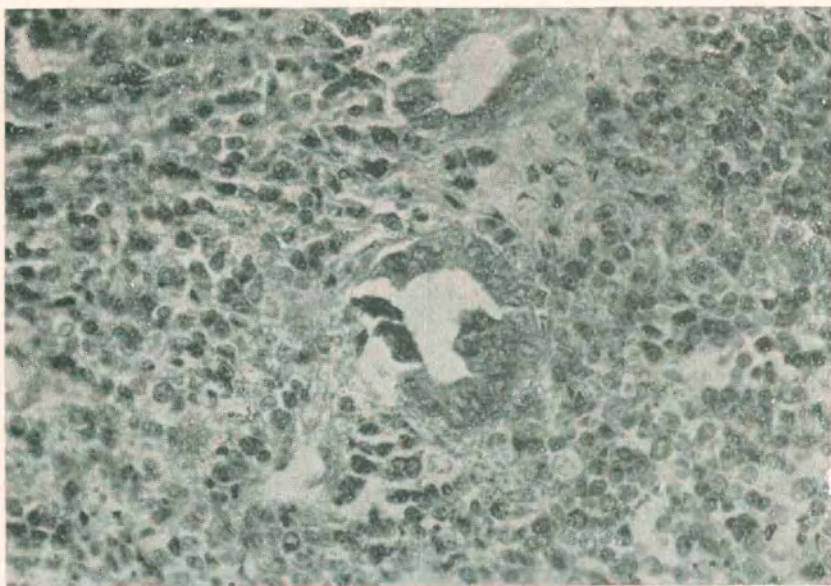


Figura 2. — En pleno tumor. tubos renales ahogados por la neoplasia. 300 D.).

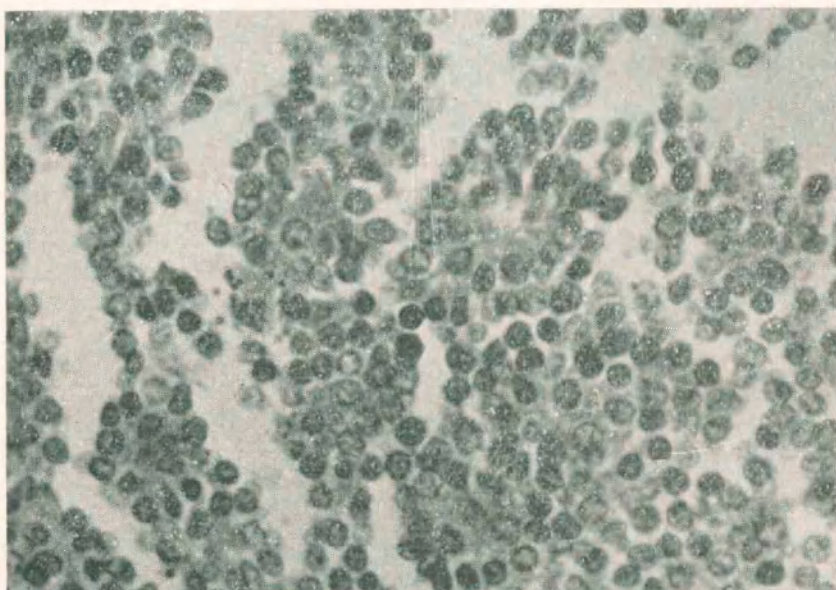


Figura 3. — Zona tumoral, (550 D.). Zona tumoral: se observan Rosetas simpatogónicas; células de núcleo claro (simpatoblastos); y en menor número células más pequeñas de núcleo más obscuro (simpatogonias).

mayoría de los observados una pared perfectamente diferenciable, reforzada por tejido conjuntivo de tipo escleroso.

Por los caracteres enunciados podemos clasificar el tumor como un Simpatoma embrionario, tipo simpatoblástico.

Los simpatomas son tumores que pueden tener asiento en los ganglios simpáticos de la cadena lumbar, sacra, dorsal o cervical; frecuentemente en la cápsula suprarrenal, y formados por células simpáticas primitivas, embrionarias, indiferenciadas, de ahí el nombre de simpatomas embrionarios.

Han sido sobre todo los trabajos de Alezais y Peyron, de Masson, etc., los que han aportado la contribución más importante a la histogénesis de estos tumores simpáticos, diferenciando según el predominio de los elementos celulares, distintos tipos: simpatomas embrionarios con las dos variedades simpatogónicos y simpatoblástico, que aparecen en recién nacidos y niños de corta edad y son los más malignos; y tumores más diferenciados que constituyen el ganglioneuroma y el paraganglioma, más frecuentes en los más adultos.

Los simpatomas en general son tumores que se presentan sobre todo en el niño, tanto de primera como de segunda infancia; en el adulto son de observación menos frecuente y casi siempre presentan caracteres mixtos. Son tumores malignos, tanto más cuanto más diferenciadas sus células, con carácter invasor para los órganos vecinos, por propagación directa y por las metástasis linfáticas, ganglionares, viscerales sobre todo hepáticas, pulmonares, óseas, cerebrales, etcétera; a veces la aparición de una metástasis puede constituir la primera manifestación de un simpatoma maligno y ser difícil localizar el sitio de origen.

La sintomatología que presentan los enfermos, se halla lógicamente condicionada a la localización primitiva del tumor, a las metástasis que puede haber dado lugar y al carácter francamente invasor del tumor; es por ello que no tienen un cuadro clínico fijo.

Sin embargo, se describen dos síndromes como formas más frecuentes de exteriorización clínica de estos tumores: el síndrome de Peper y el de Hutchinson: el primero caracterizado sobre todo por el aumento rápido de volumen del abdomen, consecuencia de las metástasis hepáticas, frecuente en los primeros meses o años de la vida; el segundo más frecuente en niños mayores, tiene una evolución más lenta, con artralgias, fiebre, metástasis ganglionares, óseas, etc.

En el caso presentado por nosotros la localización renal del tumor se exteriorizó por hematurias, con los caracteres comunes de

las tumorales, es decir, totales, espontáneas e intermitente, no constituyendo por lo tanto un síndrome peculiar a ellos, pero sí un elemento valioso que nos indujo a un examen urológico completo, pudiendo así llegar al diagnóstico genérico de tumor renal, de tanta importancia para la terapéutica a emplear.

#### DISCUSION

Dr. Monserrat. — *Desgraciadamente, el no poder estudiar directamente los preparados hace que muchas de las cosas que digamos sean teóricas. Por lo pronto, los tumores del sistema simpático que nacen en la región renal, casi siempre nacen en zonas vecinas al riñón.*

*Simpatomas directamente intrarrenales como aparentan ser por el tamaño de los tumores, dentro del parénquima renal, es difícil de observar. Lo común es que sean simpatomas pararrenales con invasión secundaria del riñón en los casos en que se trata de formas embrionarias malignas. Macroscópicamente, los simpatomas son tumores homogéneos, muy compactos en su estructura, de un color grisáceo, con zonas hemorrágicas y estoy viendo en las fotografías que se han pasado, abundantes tractus de tejido conjuntivo que segmenta al tumor, que no es nunca la característica morfológica de un simpatoma.*

*De manera que ateniéndome a lo que tengo en la mano, a la fotografía macroscópica, podría asegurar, casi categóricamente, que esto no es un simpatoma. Para llegar a esa certeza, tendría que ver las preparaciones. En las mismas micro-fotografías, los elementos celulares son muy grandes y la formación concéntrica a doble hilera que recuerda las rosetas que están en los tumores simpáticos tienen una apariencia de pseudo-roseta.*

Dr. Tettamanti. — *Yo me atengo al informe del histopatólogo, el cual no he leído en forma completa. El histopatólogo cataloga esas cápsulas o rosetas por los métodos que él ha empleado y tinciones en el centro. Dice observarse un aspecto granuloso, más bien un aspecto de tipo fibrilar, pero sin conseguir la tinción, porque según manifestación personal, es muy difícil.*

*Le agradezco su contribución al Dr. Monserrat y si es posible, le haremos ver las observaciones para ver si llega al mismo diagnóstico histopatológico a que ha llegado el Dr. Fontana, que ha tenido la gentileza de hacer este estudio.*