

Fac. de Ciencias Méd. Inst. de Clin. Psiquiátrica
Director: Prof. Dr. ARTURO AMEGHINO

Por los Doctores
FLAMINIO VIDAL
y JUAN IRAZU

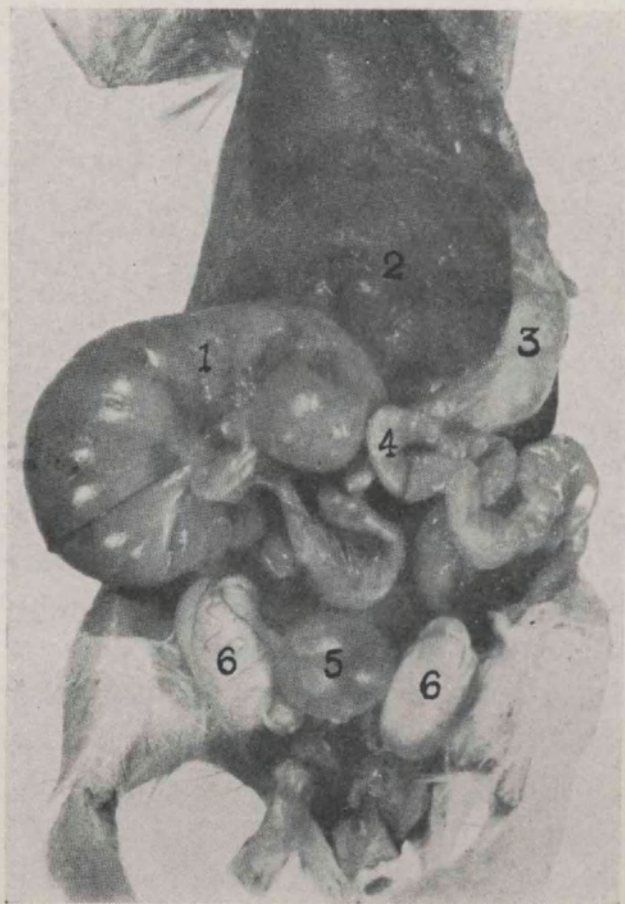
AREA PREOPTICA E HIPOTALAMO LATERAL EN EL TONISMO VESICAL (Estudio Experimental)

KARPLUS, J. P. y Kreidl, A., '09 (5); Lichtenstern, R., '12 (6); Espiegel, E. A., y Macpherson, D. J., '25 (9); Schaltenbrand, G. y Cobb, S., '30 (8), obtienen contracción del detrusor vesical por estimulación eléctrica del hipotálamo. Por intermedio del aparato estereotáxico de Horsley-Clarke modificado por la escuela de Ranson y con identificación de cada punto estimulado en secciones teñidas obtienen contracción de vejiga Kabat, H., Ranson, S. W. y Magoun, H. W., '34 (3); Ranson, S. W., Kabat, H. y Magoun, H. W., '35 (7); Kabat, H., Magoun, H. W. y Ranson, S. W., '36 (4); Wang, S. C. y Harrinson, F., '39 (10); Wang, S. C. y Clark, G., '40 (11). En nuestro país Houssay, B. A., '33 (2) observa en algunos sapos, con lesiones hipotalámicas accidentales, poliuria y parálisis vesical que en su mayor parte les produce la muerte, Kabat, H., Magoun, H. W. y Ranson, S. W., '36 (4), rara vez obtienen, por estimulación del hipotálamo, relajación del detrusor.

Observaciones. — Hemos utilizado 16 ratas blancas (*Mus Norvegicus Albinus*) de diferentes edades y pesos en las cuales lesionamos con ayuda del aparato estereotáxico de Horsley-Clarke, modificado por la escuela de Ranson, (1), el área preóptica e hipotálamo. Las ratas H 4 H 10, H 11 y H 12 nos resultaron muy instructivas.

Rata H 4. — Macho, 80 grs. de peso, operado, en asépticas condiciones, el 24 de junio de 1941. Anestesia: nembutal intraperitoneal. Corriente continua,

110 V., 100.000 UHms. electrodo unipolar de 0,3 mm. de diámetro; 2 miliampere durante 10 segundos. Presenta poliuria de mediano grado hasta el 12 de julio. Aumenta hasta 91 gramos de peso el 8 de julio. Elimina pocos cloruros hasta el 12 de julio. Aumenta después hasta el 29 de julio. Alimentación normal hasta el 19 de julio. Densidad medida con picnómetro de 5 c.c. fué baja hasta



Macrofotografía 1. Rata H. 4

1, Megacolon; 2, hígado; 3, estómago; 4, intestino;
5, megacisto de mediano grado; 6, testículos.

el 11 de julio, después aumenta hasta el 26 de julio. Disminución de peso desde el 14 de julio hasta el 28 de julio que llega a 79 grs. Fallece el 29 de julio a las 6 horas. Autopsia inmediata. Se observa acentuada dilatación de la primera porción de colon; vejiga dilatada en mediano grado. Macrofotografía 1.

El encéfalo fué perfundido con formol neutro al 10 por ciento. Fijación en formol neutro al 10 por ciento; inclusión en nitrocelulosa; corte frontal en

serie de 30 u. de espesor. Tinción al Weil 3 u. y Cresyl violeta (Coleman y Bell) 1.

Se observa lesión medial en el área preóptica y a nivel de la parte media de la comisura blanca anterior. Microfotografía 2.

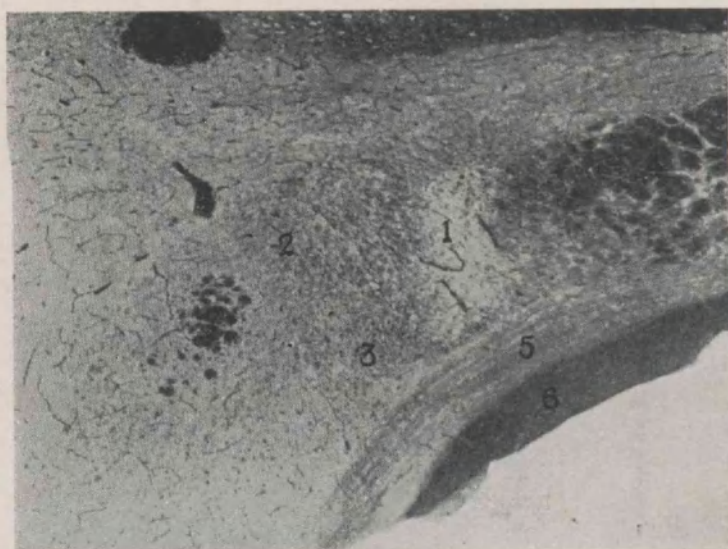


Microfotografía 1. Rata H. 4

1, Lesión; 2, Comisura blanca anterior; 3, Fornix; 4, área pre-
óptica; 5, ventrículo lateral. Microplanar 20 mms. fuelle 68 cms.
Weil, filtro rojo.

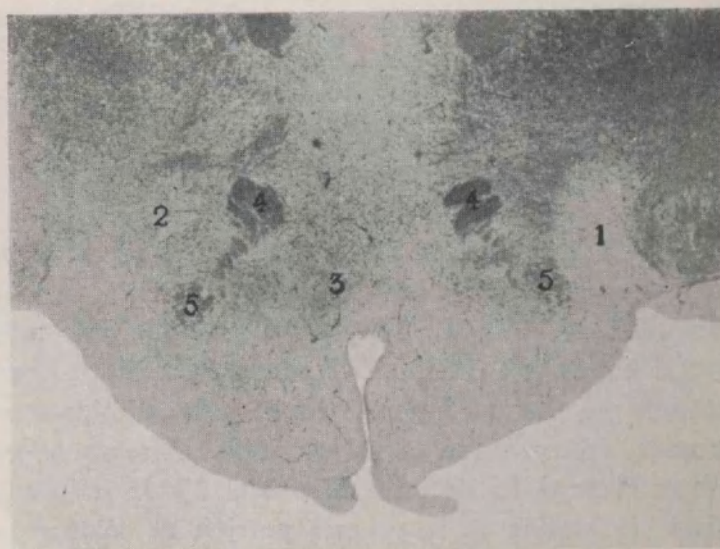
Rata H 10. — Macho. Partición abril 27, 1941, 90 grs. de peso, operado, en asépticas condiciones, el 2 de julio de 1941. Anestesia: nembutal intraperitoneal. Corriente continua, 110 V., 100.000 Ohms. electrodo unipolar de 0.3 mm. de diámetro; 2 miliampere durante 5 segundos. Presenta oliguria de medio grado. Descenso de peso hasta 75 grs. el 14 de julio, elimina normalmente los cloruros; alimentación normal hasta el 19 de julio. Presenta *piloerección generalizada y priapismo* desde el 15 de julio. Deceso el 20 de julio a las 10 horas. Autopsia inmediata. Dilatación de la primera porción de colon; acentuada dilatación de vejiga. Encéfalo perfundido y fijado en formol neutro al 10 por ciento; inclusión en nitrocelulosa. corte frontal en serie de 3^a u. de espesor. Tinción al Weil 1 y Cresyl violeta (Coleman y Bell) 3.

Se observa lesión en hipotálamo lateral izquierdo (pars tuberalis). Microfotografía 3, que se extiende hasta la pars mamilaris. Microfotografía 4. Muy pequeña lesión en la parte externa de la pars mamilaris hypothalami derecha.



Microfotografía 3. Rata H. 10

1, Zona edematosa correspondiente a la lesión; Área hipotalámica lateral (pars tuberalis); 3, medial forebrain bundle; 4, Cápsula interna; 5, Comisuras posópticas; 6, Tractus óptico; 7, Fornix Microplanar 16 mms., fuella 87 cms. Weil filtro rojo.



Microfotografía 4. Rata H. 10

1, Parte final de la zona edematosa; 2, Zona edematosa pequeña correspondiente a lesión derecha; 3, Pars mamilaria hipotalámica; 4, Haz mamilotálámico; 5, Fórnix microplanar 20 mms. fuella Weil filtro rojo.

Diurético . Antiúrico y desinfectante de las vías urinarias

GRANULADA

URILITINA SERONO

COMPRIMIDOS

Fórmula: Ioduros de potasio y rubidio, carbonato, salicilato y benzoato de litio y hexametilentetramina; mezcla efervescente.

JOS DE ATILIO MASSONE - Córdoba 2088/92, Bs. As.

Nuevas formas de aplicación del **CIBAZOL** (Sulfanilamidotiazol)

Específico quimioterapéutico contra Estrepto y Estafilococcia, infecciones a Neumococos, Meningococos, Gonococos, Colibacilos, Disentería bacilar, Peste bubónica.

- Comprimidos
- Ampollas
- Supositorios
- Pomada
- Polvo antiséptico



Productos Químicos Ciba S.A. Buenos Aires

Depositarios:

Uruguay: Sassoli y Alonso, Maldonado 1220, Montevideo
Paraguay: S. A. C. Manuel Ferreira, Benjamín Constant 179, Asunción