

Servicio de Urología del Hosp. Alvear  
Jefe Interino: Dr. GERARDO VILAR

Por el Doctor  
CONSTANTE COMOTTO

## CALCULO URETERAL. CONSIDERACIONES ENTRE VISIBILIDAD RADIOGRAFICA Y LOCALIZACION DEL MISMO

EL tema de la transparencia o la opacidad a los Rayos X de los cálculos del aparato urinario, ha dado motivo a múltiples discusiones y a ingeniosas teorías desde largo tiempo renovadas. Como un aporte más presentamos este caso sobre el que nos extenderemos en algunas consideraciones:

F. N., de 40 años de edad, casado, nos consulta por un cólico lumbar derecho, intenso, con las irradiaciones y los reflejos clásicos del típico cólico renal y que había cesado después de algunas horas, con la aplicación de un opiáceo. El enfermo nos refiere que es portador de una litiasis renal izquierda, manifestada cuatro años antes con un cólico renal típico y que se repitió en dos oportunidades desde entonces.

No nos extenderemos en más detalles de antecedentes, porque no tienen importancia para nuestro objeto ni son de valor. Al examen clínico, encontramos polo inferior del riñón derecho palpable, y ligeramente dolorosa la región lumbar correspondiente. En el lado izquierdo no se palpa riñón, ni duele la región lumbar, ni los puntos clásicos reno-ureterales. Las orinas ligeramente turbias, no aclaran con el ácido ni el calor. Lo restante del examen clínico, es completamente negativo y en mérito a la brevedad no lo transcribimos, pasando directamente al examen radiográfico, que es el que verdaderamente nos interesa. Obtenemos una radiografía simple del aparato urinario (Fig. N<sup>o</sup> 1) y observamos en el lado izquierdo un cálculo de forma aproximadamente triangular y otro más peque-

ño correspondiente al área del rectángulo de Bazy-Moirand; la sombra renal correspondiente, dentro de límites normales de forma, tamaño y posición. En el lado derecho la sombra renal se presenta muy agrandada y a la altura de la tercera lumbar, un poco por debajo del extremo de la apófisis transversa correspondiente, se observa una sombra del tamaño de un grano de maíz pequeño, que iden-

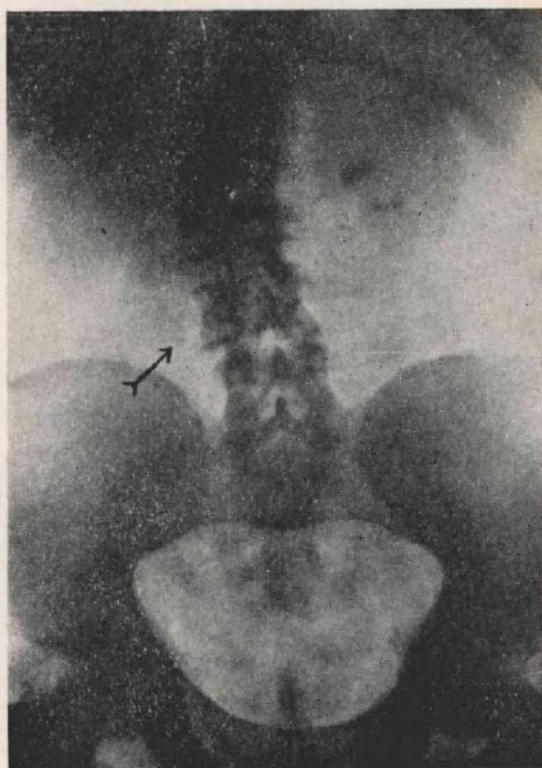


Figura 1  
Radiografía simple.

La flecha señala la posición del pequeño cálculo ureteral.

tificamos como un cálculo del uréter. Se practica un urograma de excreción que muestra una buena función en el lado izquierdo desde los 5' de la inyección de la sustancia de contraste, mientras que en el derecho no se observa la menor traza de sustancia opaca ni a los 40' de la prueba (Fig. 2).

Estábamos, pues, en presencia de una anuria secretoria del riñón, que había hecho un cólico dos días antes y que atribuimos al pequeño cálculo ureteral encontrado en el examen radiográfico.

Instituimos en esas condiciones un tratamiento a base de prostigmine en altas dosis e ingestión de gran cantidad de líquidos. Transcurrido un mes sin que la menor molestia aquejara al enfermo, y pensando que la ausencia de síntomas se debiera a la restauración funcional del riñón inhibido, por expulsión desapercibida del cálculo, procedemos a tomar una nueva radiografía sim-

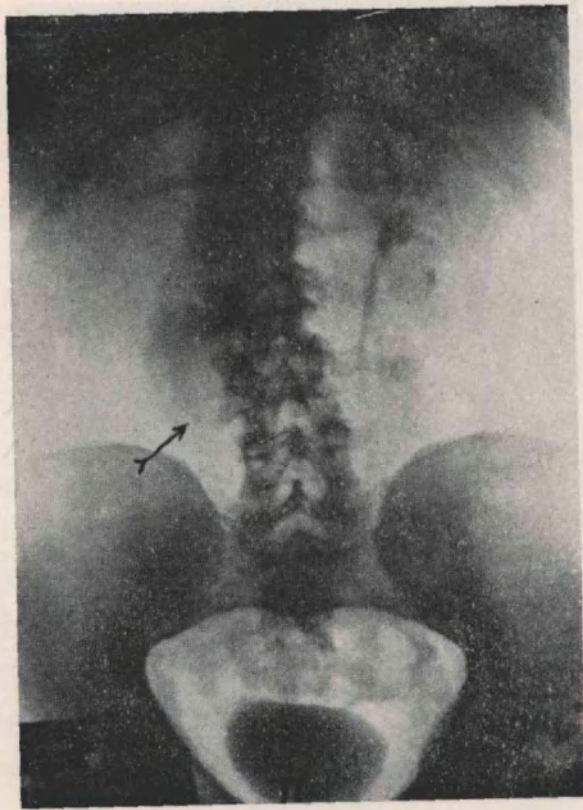


Figura 2

Urograma de excreción.

La flecha señala el cálculo ureteral. Falta absoluta de eliminación de substancia de contraste en el lado derecho.

ple (Fig. Nº 3), la que nos muestra la desaparición del pequeño cálculo ureteral encontrado en la primer radiografía; para tener datos sobre el funcionalismo y las condiciones anatómicas de las vías urinarias superiores del lado derecho, indicamos un nuevo urograma de excreción, el cual nos revela que la función del riñón derecho al uroselectán sigue ausente aún a los 60' de su inyección,

es decir, el mismo cuadro que un mes antes con la ausencia de la mancha calcuosa del uréter derecho. Pensando que pudiera tratarse de una anuria parcial, es decir, tan sólo para la substancia de contraste empleada, practicamos una cromocistoscopia, comprobando excelente eliminación del indigo carmín desde los 4' en el lado izquierdo y absoluta falta de eyaculaciones en el derecho, hasta

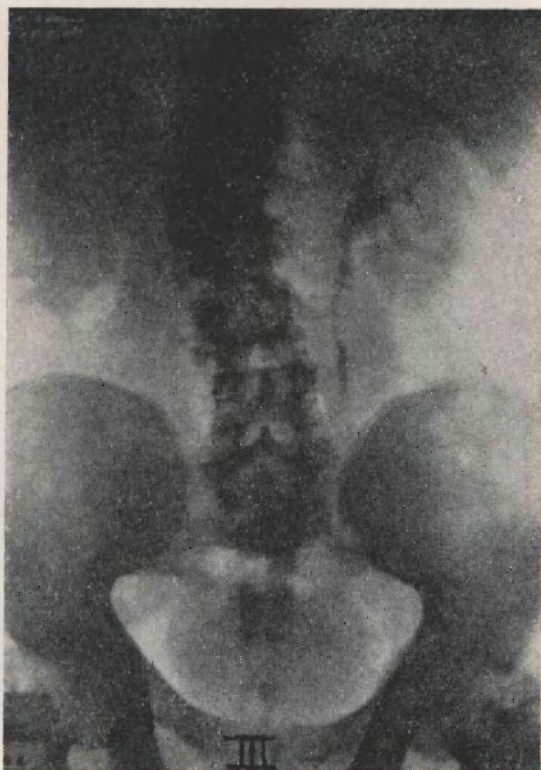


Figura 3

Urográfico de excreción, un mes más tarde.  
Desaparición radiográfica del cálculo ureteral. Se mantiene la  
falta de eliminación de substancia de contraste.

los 30' que prolongamos nuestra observación; no teníamos dudas de que se trataba de una anuria total, cuya persistencia nos resultaba difícil de explicar. Decidimos entonces practicar un cateterismo ureteral y pielografía ascendente, para conocer el estado de las vías urinarias superiores del lado derecho. Introducido un catéter N° 12 en el uréter derecho, resultó imposible hacerlo progresar más de 10

centímetros, a pesar de las maniobras que ensayamos: Trendelenburg, evacuación vesical, tacto rectal, etc., inyectamos entonces  $\text{Yo. Na.}$  al 20 por ciento, pensando que el líquido de contraste se filtraría por encima del obstáculo, maniobra que practicamos sin retirar el cistoscopio, observando así el reflujo hacia la vejiga de todo el líquido inyectado; se radiografía en ese momento (Fig. N° 4) y se comprueba que no ha filtrado más arriba del catéter, la menor

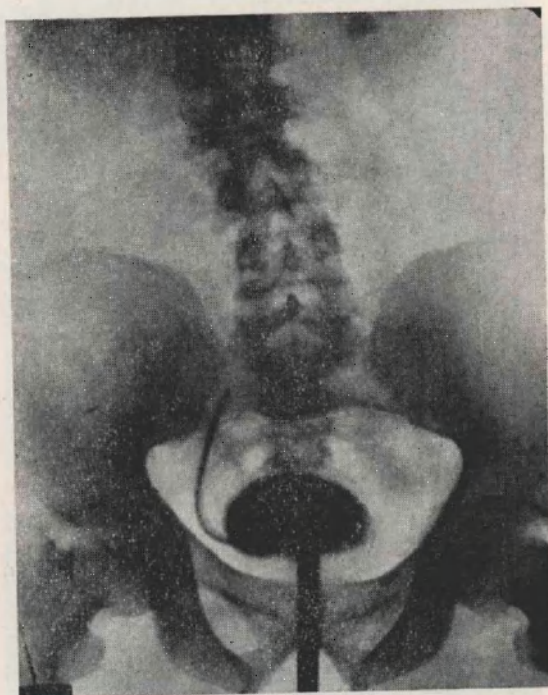


Figura 4

Radiografía con cateterismo del ureter derecho e inyección de  $\text{Io Na}$  al 20 %.

No ha filtrado el líquido opaco por encima de la obstrucción, refluendo por completo a la vejiga.

partícula de substancia de contraste. Se inyectan entonces 5 c.c. de glicerina, retirándose el catéter e instituyendo el mismo tratamiento a base de prostigmine de la vez anterior.

El enfermo deja transcurrir un mes antes de volver; intervalo de completo silencio sintomático; efectuamos entonces una nueva cromocistoscopia con el mismo resultado que la vez anterior, ausencia absoluta de función en el lado derecho. Resueltos a

resolver el problema intentamos una nueva ureteropielografía, empleando entonces un catéter de Chevassu, logrando por fin dilucidar el problema obteniendo un ureteropielograma suficiente (Fig. N° 5), el cual al mismo tiempo que nos ilustra sobre las condiciones anatómicas del riñón y uréter derecho, nos revela la exis-

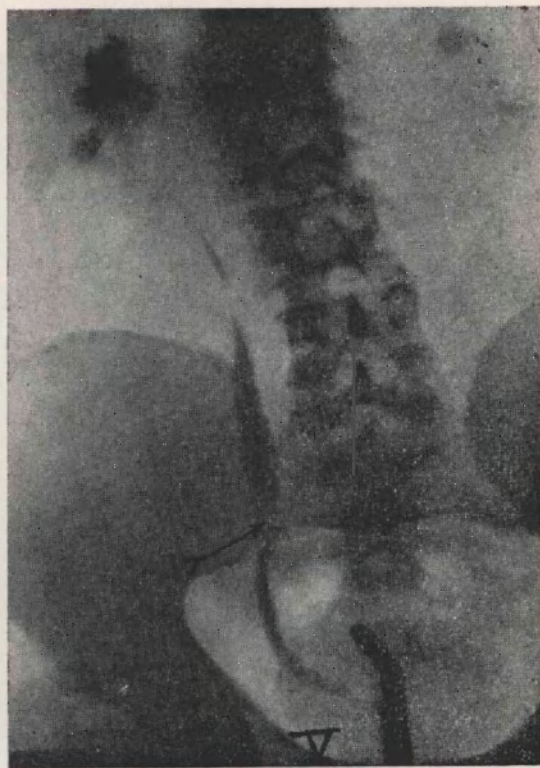


Figura 5

Uretero-pielografía con cateter de Chevassu.

El líquido de contraste ha sobrepasado el obstáculo y se visualizan la pelvis renal y el ureter. La flecha señala el lugar donde se encuentra enclavado el cálculo representado por una breve imagen lacunar.

tencia de una pequeña imagen lacunar en el preciso punto hasta el cual sólo era posible llegar con el catéter corriente; fuera de duda para nosotros, se trataba del pequeño cálculo que desde la altura de la tercera lumbar donde lo visualizamos perfectamente (Fig. N° 1), había emigrado hasta la sínfisis sacroilíaca, con la particularidad de hacerse completamente invisible al llegar a este lugar,

con los procedimientos radiográficos corrientes. Al día siguiente de nuestro examen, el enfermo expulsa un pequeño cálculo irregular que nos trajo y que resultó ser de ácido úrico puro; hicimos una cromocistoscopia y observamos eyaculaciones coloradas desde los 10', de ritmo lento y prolongado, *el riñón derecho había recuperado su*

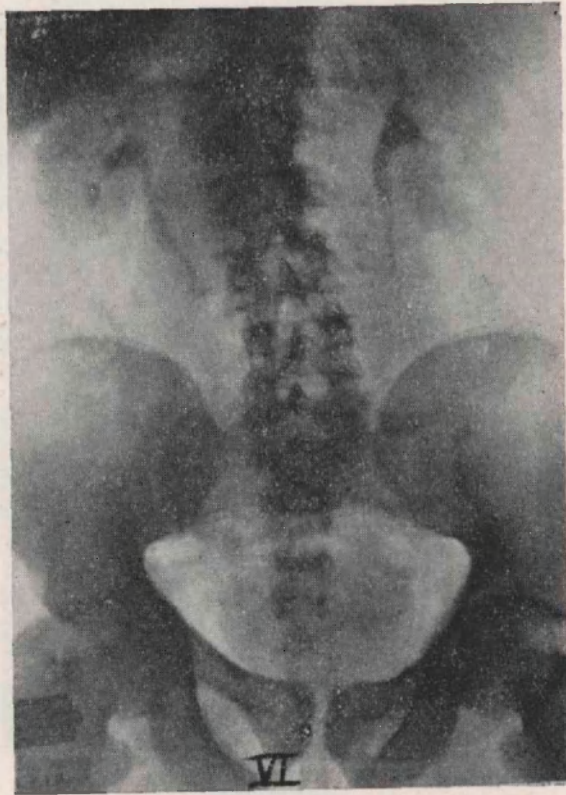


Figura 6

Urograma de excreción, un mes después de la expulsión del cálculo ureteral.

El riñón derecho ha recuperado por completo su función.

*función después de más de dos meses de verdadero paro y a los dos días de la expulsión del cálculo.*

Un mes después obtenemos un urograma de excreción (Fig. N° 6), que nos muestra perfecta función y anatomía normal en el aparato excretor del lado derecho.

CONSIDERACIONES FINALES

Vamos a dejar de lado, adrede, las sugerencias que nos trae el hecho que una anuria tan prolongada, más de dos meses, permita la recuperación funcional y anatómica casi inmediata a la desaparición de la causa que la provocaba, para ocuparnos solo del motivo del título de nuestra comunicación. ¿Cuál es la causa por la cual el mismo cálculo visible perfectamente en una región anatómica determinada, se hace invisible a los Rayos X al cambiar de lugar y emigrar a otra, procediendo como un verdadero cálculo fantasma? Nosotros creemos que los cálculos se visualizan o no según el contraste de densidades que el medio que los rodea es capaz de ofrecerles frente a la acción de los Rayos X; queremos decir, que si la suma de las densidades, o el coeficiente de transparencia u opacidad a los Rayos X, de los diversos tejidos que rodean al cálculo se superponen hasta igualar la de éste, resultará invisible por la falta de contraste indispensable para destacarlo en un medio uniforme. Nosotros creemos, sin haberlo experimentado, que todos los cálculos puestos directamente sobre la placa radiográfica son visibles, y no nos extraña el caso del doctor Maritain de Toulouse, citado por el doctor Montenegro en su comunicación a nuestra sociedad, del 26 de septiembre del año próximo pasado, en el cual los cálculos invisibles en vivo, digamos, eran visibles puestos directamente sobre la placa radiográfica; lo mismo que los casos de Pillet de Rouan, citado por el doctor Astraldi en la discusión de la comunicación del doctor Montenegro, y sus experiencias con distintas cantidades de agua, en las que sumergía los cálculos que de acuerdo a aquéllas se hacían más o menos transparentes a los Rayos X, al igualar el contraste de las densidades, según el espesor de la capa líquida interpuesta.

En una de nuestras últimas sesiones, el doctor García expuso brillantemente esta tesis, creo que por primera vez entre nosotros, y a la cual nos adherimos en todo con esta comunicación. El azar nos puso en presencia de un caso que tuvimos la suerte de captar y que viene a apoyar terminantemente, a nuestro juicio, la concepción que acabamos de exponer.



DISCUSION

Dr. Pujol. — Desearía saber si en este caso se empleó una inyección de aire, es decir, la neumopielografía que nosotros creemos que justamente está muy indicada cuando hay un síndrome obstructivo.

Dr. García. — Tan sólo quiero decir que en la comunicación anterior nuestra, no habíamos podido presentar el control del tercer enfermo que correspondía a una observación exactamente igual a la del doctor Comotto y no habíamos podido presentar el control urográfico posterior en un enfermo que también había estado obstruido largo tiempo. Lo hicimos con posterioridad a la sesión y pudimos comprobar el excelente estado funcional del riñón al poco tiempo, naturalmente mucho más alejado que el control del doctor Comotto: habían transcurrido un mes y medio o dos de la operación y se había producido la perfecta reparación de la pelvis y del ureter que han tenido que estar distendidos durante mucho tiempo.

Sr. Presidente Dr. Llanos. — El caso que nos ha presentado el doctor Comotto es muy interesante bajo varios puntos de vista.

En primer lugar, por la imagen del cálculo que se hizo visible en la primera radiografía, mientras permanecía en la región lumbar y que después desapareció cuando descendió hacia la región del promontorio. Creo que quizá esto se ha debido a la opacidad que presenta el hueso ilíaco en aquella región, que más o menos haya sido equiparable a la opacidad que presenta el cálculo úrico y de ahí resultaba que quedaba anulado y que no se hubiera hecho visible, mientras que cuando permanecía en la región lumbar, en ese caso en que no existía ninguna imagen ósea, se hizo visible en el primer momento. Me parece que en este caso, esa sería la explicación.

El otro punto importante es de que este riñón que ha permanecido durante dos meses con un obstáculo que le impedía el funcionamiento, no haya producido dolor. Creo que se ha producido esto porque el riñón deja de funcionar; queda inhibido en vez de continuar funcionando y de ahí que haya desaparecido completamente el síntoma doloroso.

Por otra parte, creo que esa debe ser la razón por la cual no ha habido modificaciones en cuanto a las vías de excreción. Bien es cierto que una vez que ha desaparecido el obstáculo, esas vías cuando no están destruidas anatómicamente vuelven a recuperar su estado funcional o se aproximan a su estado normal. Pero aquí la pielografía se ha hecho dos días después de eliminado el cálculo. No había tiempo, pues, para que ese riñón volviese a su estado anatómico normal.

De manera que tengo la impresión de que en este caso, en el primer momento, el riñón quedó inhibido por completo. Entonces, no hubo más dolor, ni funcionamiento, ni alteración del elemento anatómico de ese riñón.

Dr. Comotto. — Voy a contestar las amables contribuciones de los colegas.

Con respecto a lo que dice el doctor Pujol, quizá el uso del aire hubiera aclarado esto. No usamos ese procedimiento porque no se nos ocurrió.

En cuanto al doctor García, me alegro de que hayamos coincidido en absoluto en la interpretación de la razón de este fenómeno tan discutido. Esto fué a raíz —como se sabe— de una comunicación del doctor Montenegro, donde se habló largamente de los cálculos que se veían y de los que no se veían y en aquel entonces, no se pensó en la explicación que nos dió el doctor García sobre las opacidades, coincidiendo en un todo con el doctor Montenegro. Pensamos que la densidad de los Rayos X a la altura de la espina iliaca se superpone a los cálculos de ácido úrico.

Dr. Mosqueira. — Al margen quisiera hacer una pregunta por curiosidad profesional. Quizá éste no sea el momento más apropiado, pero me voy a permitir esa libertad.

El doctor Llanos acaba de expresar que el riñón, después que se presenta el obstáculo, se inhibe y deja de funcionar. Tengo idea de haber leído en un trabajo norteamericano —creo que de Young— y por eso quiero aclarar este punto por si estoy en error, que el riñón puede dejar de funcionar unas veces y otras veces sigue funcionando sin dilatar las cavidades, por tener la válvula de escape a nivel del ángulo pelo-acilial.

Sr. Presidente Dr. Llanos. — Yo no conozco ese trabajo, pero me imagino que esa válvula de escape se ha de presentar solamente en ciertos casos. No en todos los casos en que se ha ligado el uréter está esa válvula de escape. Posiblemente, habrá ciertas condiciones anatómicas que permitirán que se produzca el reflujo. Cuando hay una obstrucción hay riñones que continúan funcionando y el dolor continúa, mientras que en otros casos, el riñón queda inhibido y entonces, no hay dolor.

Dr. Comotto. — Estamos de acuerdo con eso. Los ginecólogos, entre ellos el Profesor Villar, cuando seccionan el uréter, lo anudan, y nunca hay dolor. En ese caso, no hay orina y falta entonces, el elemento substancial del dolor que es la distensión de las cavidades urinarias. Nosotros pensamos en esta forma.

Dr. Mathis. — Quiero aclarar al doctor Mosqueira su pensamiento. Los trabajos a que se refiere son de Hinman.

Dr. Mosqueira. — Así es, doctor.

Dr. Mathis. — Se trata de un sistema valvular de compensación cuando existe una hiperpresión calicial. Hay un reflujo de la orina hacia el sistema venoso, análogo a lo que sucede en la cámara anterior del ojo por el conducto de Schlemm. Esos trabajos de Hinman han sido retomados en la escuela argentina por Ferracani, en Córdoba, quien tiene una serie de hechos experimentales muy interesantes, que considero oportuno hacerlos notar entre nosotros.