

# HIDRONEFROSIS BILATERAL LATENTE GIGANTE IZQUIERDA

Por los Dres. A. GRANARA COSTA y GUILLERMO BONEO

Una de las causas que frecuentemente provocan hidronefrosis, es la anomalía vascular del riñón, dado por un vaso anormal del mismo, que cruza cerca de la porción del istmo ureteral.

El presente caso lo creo interesante por tratarse de una hidronefrosis bilateral por vaso accesorio, en el cual uno de los lados, el izquierdo, ha tomado un desarrollo poco común (contenido de la bolsa hidronefrótica, casi 16 litros); en cambio, el riñón derecho de desarrollo hidronefrótico mucho menor, mejora su funcionalismo, así como la imagen uretero-pelvicálicilar tiende a normalizarse a consecuencia de la extirpación de la gran bolsa hidronefrótica, que sin lugar a dudas agravara la situación del riñón todavía útil.

Pasaré primero a describir la historia clínica, para hacer luego, algunas consideraciones.

Historia Nº 602. Hospital Pirovano. Sala de Urología.

J. M., 16 años argentino, peón de almacén.

Padres vivos y sanos. Siete hermanos sanos.

Nació a término: coqueluche y sarampión en su infancia. Buen desarrollo.

*Enfermedad actual:* Según refieren sus familiares, desde hace unos 4 años notaban el vientre algo más abultado, sobre todo en el flanco izquierdo; como no presentaba trastornos no les llamó mayormente la atención. En 6 a 7 meses adquirió un enorme tamaño, teniendo como únicos síntomas, sensación de peso y fatiga, dificultándole la marcha.

Internado en una Sala de Clínica Médica, se pensó en una ascitis, pero la forma del vientre en obús, a gran tensión y algo lateralizado a la izquierda, hizo que se requiriera al especialista, por lo cual aconsejé, debido a sospechar una gran hidronefrosis, un examen pielográfico.

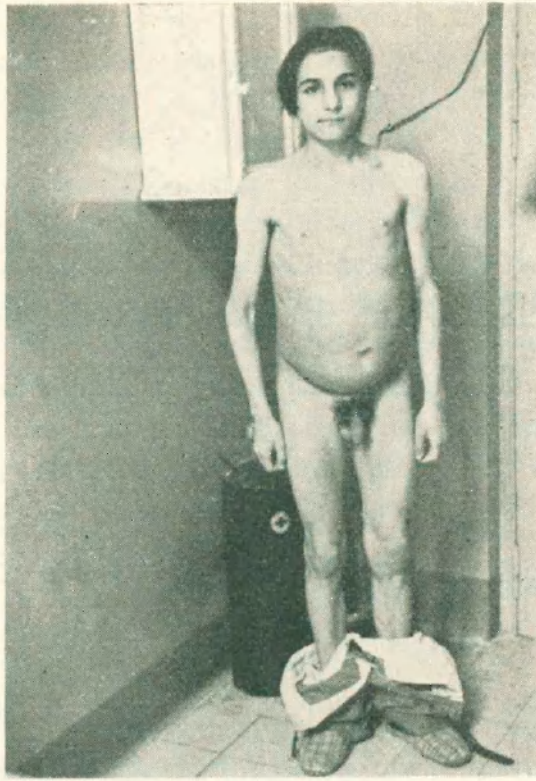

Figura 1

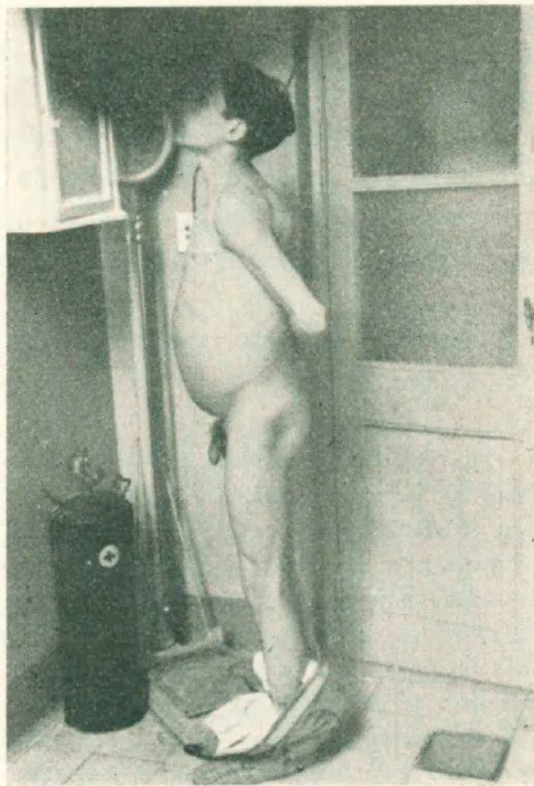

Figura 2

*Estado actual:* Micción cada hora de día, y dos veces en la noche. No hay dificultad en la micción, ni modificación en el calibre y proyección del chorro. No hay dolor al orinar.

#### EXAMEN CLINICO GENERAL

No hay temperatura.

Piel: Blanca, mucosas húmedas, rosadas. Peco panículo adiposo. Buen desarrollo óseo. Muscular, regular.

Apetito conservado. Algo constipado. Lengua ligeramente saburral. Vientre enormemente abultado (en obús), algo lateralizado a la izquierda así como el ombligo. Sensación de oleada positiva. Líquido a gran tensión. Este gran bultoma se pierde por arriba, debajo de la parrilla costal, insinuándose por abajo en la pequeña pelvis. En los costados agranda exageradamente, abultando ambas regiones lumbares, más a la izquierda.

Abdomen mate: a la percusión sólo se percute timpánico: una banda vertical en el flanco derecho.

Pulso regular, igual, tenso. Tonos cardíacos normales. Tensión Mx. al Riva Rocci, 12 Mm. 7.

*Aparato respiratorio:* No hay ruidos sobreagregados.

Sistema nervioso normal.

Riñones: Punto costo muscular derecho ligeramente doloroso a la presión.

Uréteres: No hay puntos ureterales dolorosos.

Uretra: Examen clínico e instrumental, nada de particular.

Vejiga: Orinas límpidas. Capacidad 230 c.c. No es sensible al contacto, ni a la distensión. Contractilidad, normal, activa y pasiva.

*Cistoscopia:* Mucosa vesical normal. Meato ureteral izquierdo no se le ve eyacular. Meato ureteral derecho, eyaculación espaciada y lenta.

Próstata: Caracteres normales. Vesículas seminales no se palpan.

Testículos, epidídimos y cordones: Nada de particular.

#### EXAMEN FUNCIONAL

8/1/42. Urea en sangre: 0.31 ‰. Glucosa en sangre: 0.85 ‰. Sulfo-phenol-ptaleína: 30 ‰. Primer gota a los 8 minutos.

10/1/42. Cremo-cistoscopia: Riñón izquierdo no eyacula a los 15'. Riñón derecho a los 9'. Volhard: Buena dilución; regular concentración.

Sedimento de orina: Escasos leucocitos granulados, alguno que otro hemático. Escasos diplococos. Gram positivos. No hay bacilos de Koch. No hay cilindros.

Se eludió cateterizar riñón derecho, para evitar posible infección secundaria, en el único riñón útil y propenso a ella.

Sero-reacción de Wassermann: Negativa.

#### EXAMEN RADIOGRAFICO

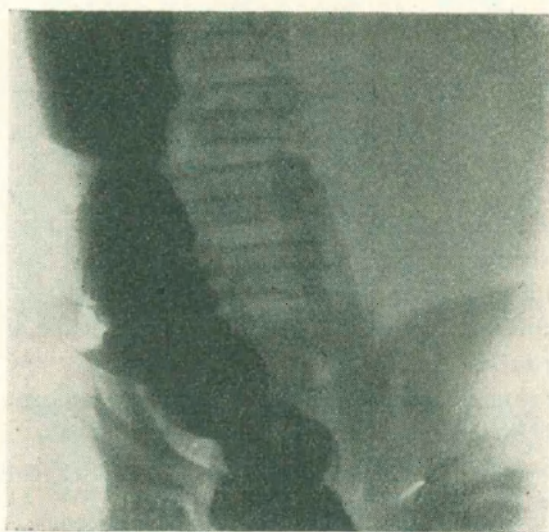*Radiografía de colon por enema:* La porción transversa y descendente se encuentra completamente rechazada a la derecha, ocupando lugar o superponiéndose a la imagen de ciego y colon ascendente, también rechazados hacia la derecha (Radiografía N° 1).

*Radiografía simple de árbol urinario:* Opalescencia provocada por la gran masa líquida

que impide ver con nitidez los cuerpos vertebrales: no se observan los bordes del músculo psoas de ambos lados.

*Urografía excretora:* No elimina substancia opaca riñón izquierdo. Riñón derecho, a los 5' elimina. Franca a los 15', mostrando una hidronefrosis de regular tamaño, los cálices borrados casi en totalidad: la mitad inferior del borde interno de la pelvis es recta y oblicua hacia afuera (signo de Hunter), rechazada por el músculo psoas. A nivel de la porción de istmo ureteral se nota una muesca franca, dada sin duda por un vaso accesorio o brida, causa provocadora de la hidronefrosis; por debajo el uréter está dilatado atónico y algo rechazado a la derecha (Radiografía N° 2).

La pielografía ascendente izquierda, la más evidente para la demostración de la gran



Radiografía 1

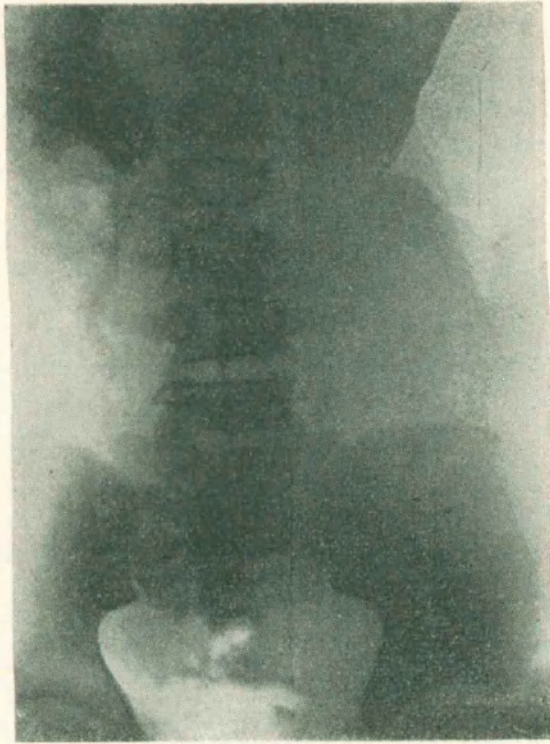
hidronefrosis, muestra que la sonda ureteral ha progresado unos 20 cms., a menos de la mitad de la longitud de uréter que está enormemente alargado y sobre todo rechazado a la derecha: prácticamente, el uréter izquierdo está recostado sobre la fosa iliaca derecha y flanco del mismo lado, llevado a esa situación por el desarrollo de la enorme bolsa. Se inyectaron 200 c.c. de yoduro de sodio al 20 % (Radiografía N° 3).

Llegando al estado actual de cosas, la misma mañana del examen pielográfico y para evitar los muy posibles fenómenos del iodismo, se procede a efectuar una nefrostomía (pequeño ojal de 5 cms.) a nivel del cuadrilátero de Grimfeld, se punza la gran bolsa y se coloca sonda Pezzer N° 20, por la cual en el espacio de unas dos horas se evacúan 15 litros 600 gramos de orina. Anestesia local, novocaina al 1 %.

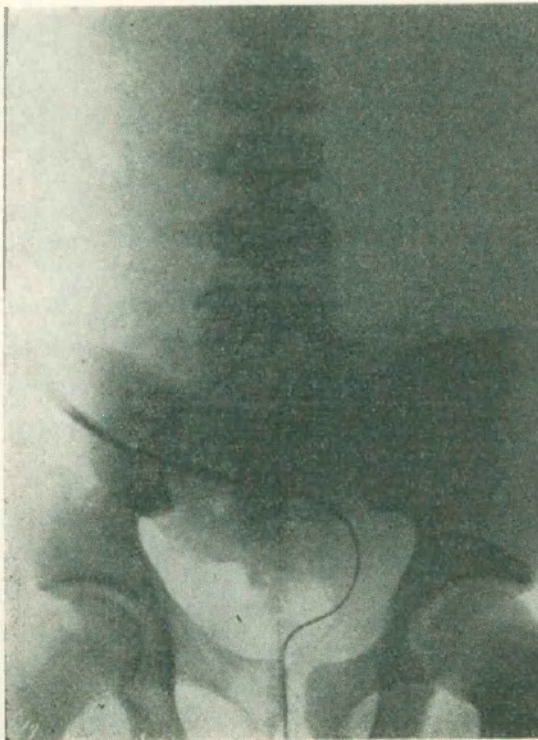
El 30 de enero es dado de alta, habiendo tenido un post-operatorio bueno, después de 15 días de efectuada la nefrostomía.

El 26 de marzo, a los dos meses y once días de la nefrostomía nuevo examen urográfico, pudiéndose comprobar que la hidronefrosis derecha ha disminuído enormemente, los cálices son

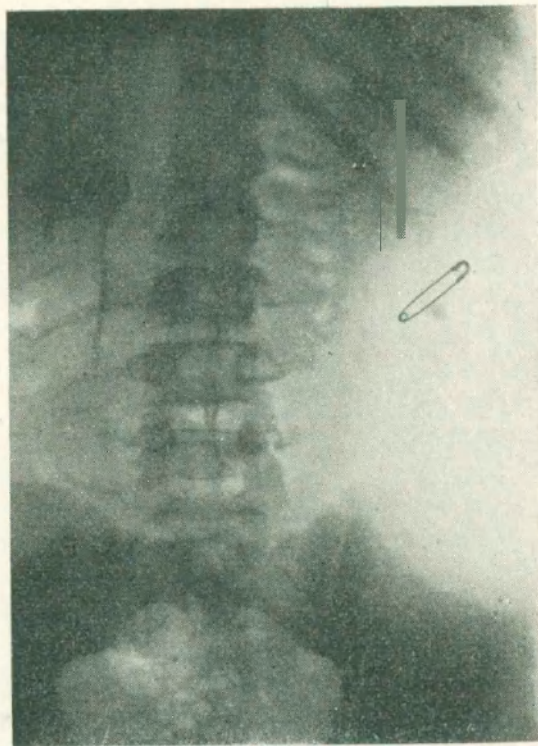




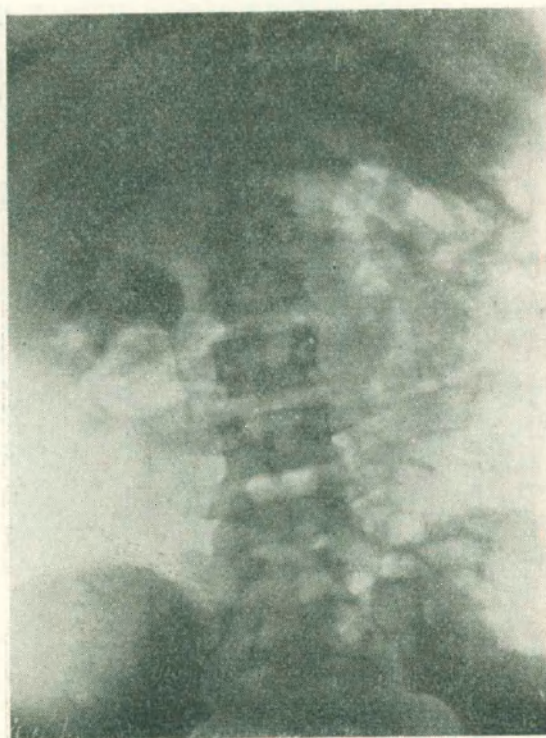Radiografía 2



Radiografía 3



Radiografía 4



Radiografía 5

casi normales, la escotadura ha desaparecido y el uréter es normal por su tamaño y situación (Radiografía N° 4).

Repetidas las pruebas funcionales de riñón derecho antes mencionadas, se evidencia que todas ellas han mejorado, no así las de riñón izquierdo que prácticamente estaba anulado, pues drenaba por la sonda del meato lumbar unos 100 c.c. diarios de líquido purulento, denso, descartando la posibilidad de que drenara por las vías naturales, el hecho de que la orina recogida por vejiga es absolutamente límpida.

#### PRUEBAS FUNCIONALES

2/4/42. Sulfo-phenol-ptaleína: 35 %. Primer gota a los 5'.

8/4/42. Cromo-cistoscopia: Riñón derecho 6': por la sonda lumbar no drena índigo-carmin. Volhard: Buena dilución, buena concentración.

Sedimento: No hay pus ni hemáties.

12/3/44. Extirpación de la bolsa hidronefrótica con anestesia general, éter. Se comprueba la presencia de un pequeño vaso, en el cual el uréter cabalgaba, motivo causal de la hidronefrosis.

12-13-14/3/44. Sueros y tónicos cardíacos. Postoperatorio bueno.

30/3/44. Base de pulmón derecho, mate, soplo en base junto a columna. El clínico sospecha actelectasia pulmonar.

1/4/44. El proceso febril agudo y los síntomas de base han desaparecido con tratamiento de sulfamidas, ventosas, etc.

10/4/44. En el ángulo costo muscular de la herida, drena escaso sero-pus: sin temperatura y con buen estado general, se da de alta, para seguir las curaciones en el Consultorio Externo.

La urografía excretora posterior a la fecha en que se dió de alta, ha mejorado algo la imagen a la que se sacó con fecha 26/3/44 (Radiografía N° 5).

#### COMENTARIOS

El caso anteriormente descrito es interesante bajo varios puntos de vista.

1º La evolución silenciosa del proceso bilateral, que puede encuadrarse perfectamente bajo el nombre de hidronefrosis latente, pues se consideran como tales, las que evolucionan sin signos urológicos, o revistiendo el aspecto de síndromes clínicos variables.

Nuestro enfermo, no había acusado ningún trastorno de carácter urológico, tanto es así, que fué necesario que su abdomen adquiriera un tamaño desmesurado, cuya sensación de peso le dificultara la marcha con la fatiga y disnea consiguiente, para que recién lo tomaran en cuenta, decidiendo su internación. Precisamente la nula sintomatología urológica hizo que llegara el proceso a semejante volumen.

2º El tamaño poco común del presente caso, verdaderamente gigante, contenido de la bolsa 15 litros 600 gramos.

La literatura extranjera nos enseña algunos casos parecidos, la mayoría oscilan entre 6 y 12 litros, siendo raros los de mayor contenido: un caso referido: Dumreicher: la bolsa contenía 36 litros; otro de Frank, 30 litros; el de Javal y Dumont, lo mismo. En un enfermo de Maissonet, contenía 15 litros, en el de Jumpertz,  $12\frac{1}{2}$  litros; la bolsa observada por Garre, 10 litros y la de Adler-Racz, 9 litros.

En los niños, también se han observado casos semejantes: Baldwin en uno de dos años, el contenido era de  $2\frac{1}{2}$  litros y en el de Auscherlik, 5 litros en un niño de 5 años.

3º La feliz comprobación de la regresión casi total de la hidronefrosis derecha, normalidad de la imagen calicular, desaparición de la muesca por el muy posible vaso accesorio, y vuelta al tamaño y posición normal de ureter: todo ello como consecuencia del vaciamiento de la gran bolsa, lo que en su gran desarrollo, rechazaba al riñón derecho contra la pared posterior, pronunciando el cabalgamiento del ureter, en su porción del istmo con dicho vaso: desaparecida la causa mecánica y aún conservado el dinamismo neuro-muscular, pielo-calicular derecho, hizo que el sistema se normalizara.

4º Con ello mejora, como lógica consecuencia, el funcionamiento del riñón derecho, haciendo que el enfermo soportara con toda felicidad la nefrectomía, cosa dudosa si se hubiera efectuado en un primer intento.