

# HIPERTENSION NEFROGENA.

## TRES CASOS CLINICOS

Por el Dr. RODOLFO DE SURRA CANARD

Hace unos pocos meses ha sido publicado el libro de "Hipertensión Arterial Nefrógena" escrito por los doctores E. Braun-Menéndez, J. C. Fasciolo, L. F. Leloir, J. M. Muñoz y A. C. Taquini, discípulos del profesor B. A. Houssay. Los autores recopilan toda la labor experimental realizada por ellos sobre el tema, exponen los trabajos experimentales de otros institutos, aportan la síntesis de este mismo tema en el terreno de la clínica, basada en una bibliografía completa y hacen el paralelo entre la hipertensión experimental y la hipertensión enfermedad. La existencia de esta obra de extraordinario valor nos autoriza eludir la tarea de realizar una recopilación incompleta y nos permite entrar de lleno a la presentación de nuestra modesta contribución a la casuística.

Las experiencias sorprendentes de Goldblatt y colaboradores y la confirmación de los mismos por otros investigadores, han abierto un camino lleno de posibilidades para el estudio clínico de ese gran grupo de enfermos catalogados en el capítulo de la Hipertensión. A raíz de la difusión de los nuevos conocimientos deparados por la fisiología experimental, se han estudiado y revisado los archivos de los grandes centros urológicos hipertensos afectados de lesiones quirúrgicas del riñón y los porcentajes de pacientes en quienes la terapéutica operatoria a la par que ponía término a la enfermedad urológica, modificaba la curva tensional en forma apreciable. Esta revisión nos permite conocer hoy, cuáles son aquellos procesos renales capaces de elevar la tensión arterial y cuáles pueden mejorar con una intervención dirigida contra el órgano afectado.

Reproducimos a continuación la clasificación de la hipertensión, tomada del libro de Braun-Menéndez y colaboradores "basada en clasificaciones precedentes pero apoyada fundamentalmente en los hallazgos experimentales":

## A) DE ORIGEN RENAL:

- 1) Por reducción del parénquima renal:
  - I. Tumores renales.
  - II. Riñón poliquístico.
  - III. Quiste hidatídico del riñón.
  - IV. Lesiones traumáticas.
  - V. Riñón aplásico.
- 2) Por perinefritis.
- 3) Por obstrucción arterial completa:
  - I. Trombosis y ateroma de la arteria renal.
  - II. Embolia de la arteria renal.
- 4) Por oclusión intermitente de la arteria renal: Ptosis renal.
- 5) Por compresiones externas de la arteria renal:
  - I. Tumores del pedículo.
  - II. Aneurismas.
- 6) Por disminución del calibre de las arterias renales:
  - I. Malformaciones congénitas: hipoplasia arterial.
  - II. Arterioesclerosis:
    - a) Ateroma de la arteria principal.
    - b) Arterioesclerosis.
  - III. Por afecciones arteriales de tipo inflamatorio:
    - a) Lupus eritematoso disseminado.
    - b) Periarteritis nudosa.
    - c) Nefritis vascular primitiva.
    - d) Sífilis.
    - e) Tromboangeítis obliterante.
    - f) Glomérulonefritis.
- 7) Por lesiones inflamatorias del riñón: Glomérulonefritis.
- 8) Por afecciones del árbol urinario:
  - I. Litiasis.
  - II. Hidronefrosis.
  - III. Píonefrosis.
  - IV. Deformaciones congénitas.
  - V. Hipertrofia de próstata.
  - VI. Prolapso uterino.
  - VII. Afecciones tumorales pelvianas.
  - VIII. Pielonefritis.
- 9) Por rémora venosa:
  - I. Compresión venosa externa.
  - II. Insuficiencia cardíaca congestiva.
- 10) Por coartación del istmo de la aorta.

## B) HIPERTENSION PROBABLEMENTE DE CAUSA RENAL.

- 1) Hipertensión esencial.
- 2) Hipertensión maligna.

## C) HIPERTENSION DE CAUSA EXTRARRENAL.

- 1) Endócrina:
  - I. Hipófisis.
  - II. Suprarrenal.
  - III. Ovario.
- 2) Nerviosa:
  - I. Traumatismos.
  - II. Neoplasias.
  - III. Procesos inflamatorios cerebrales.

De nuestros tres casos, dos de ellos encuentran su sitio en la clasificación, el otro no, al menos con la etiqueta clínica que le damos; quizá en posesión del estudio histológico de la pieza, que no tenemos, hubiera sido fácil colocarlo en el casillero correspondiente, ya que la clasificación es completa.

Relatamos las observaciones en el orden en que han sido tratados.

*Observación N° 1.* — A. C., 58 años. Vemos al enfermo en Noviembre de 1939 a pedido del Doctor Guillermo Cordes, su médico de cabecera desde hace año y medio y quien lo asiste por una hipertensión, rebelde a las diversas terapéuticas instituidas, hipertensión que oscilaba alrededor de 200/110 de T. Sistólica.

El motivo que lleva al Dr. Cordes a solicitar nuestra colaboración es la presencia ocasional de una hematuria, total, espontánea, indolora y que coincidía con las marcas más altas tensionales. Visto el enfermo durante uno de esos pocos episodios, verificamos se trataba de una hematuria renal derecha.

El estudio radiográfico (pielografía excretoria y pielografía de relleno) revelaron del lado derecho una deformación poco marcada de la pelvis y cálice primario medio, a la par que una sombra lacunar muy discreta. Las demás investigaciones fueron negativas. Formulamos un diagnóstico de neoplasia de riñón derecho.

Durante el mes de diciembre el enfermo consulta otras opiniones. En los primeros días de Enero de 1940, tenemos que asistir al enfermo de urgencia por una retención de orina casi completa por coágulos a raíz de una reciente hematuria muy copiosa. Ingresa al Sanatorio el día 8 de Enero de 1940 resuelto a operarse, previa una cura de reposo para descender la tensión en la medida de lo posible. El cuadro que sigue corresponde a los días de reposo pre-operatorio, con una dietética muy severa, como lo señala la caída del peso, con restricción de líquidos y con sedantes del sistema nervioso:

CUADRO N° 1

Día:	1	2	3	4	5	6	7	8	9	10	11
Peso		80,500	79,400	79,400	79,850	79	78,900	78	77,800	78	78
Líqu. ingerido		1800	1950	1900	950	850	500	500		950	650
Orina		2150	1000	700	550	550	550	850		1000	1000
S	22	20	20	20½	17	18	180		180	190	
T D	12	11	11	12	10	10	100		100	100	

*Operación:* Nefrectomía bajo narcosis. Tumor maligno de la cara anterior del riñón que apoya sobre el pedículo.

El estudio Anátomo Patológico (Doctor José María Lascano González) revela (extraçtamos lo fundamental del informe): "la existencia en su cara anterior de un tumor exteriormente encapsulado, con el aspecto de un esferoide irregular de 7 cm. de diámetro, que se implanta sólidamente justo en la mitad de la cara renal, a la altura del hilio, con cuyos ele-

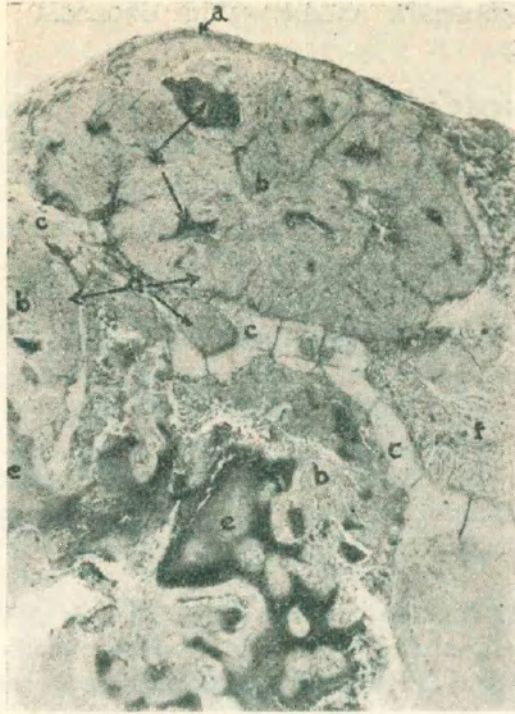

Figura 1

Aspecto topográfico de un corte que comprende una amplia zona de la periferia del tumor.

Coloración: Hemalumbre y eosina. Aumento: 10 diámetros (Zeiss, Microtar 70 mm).

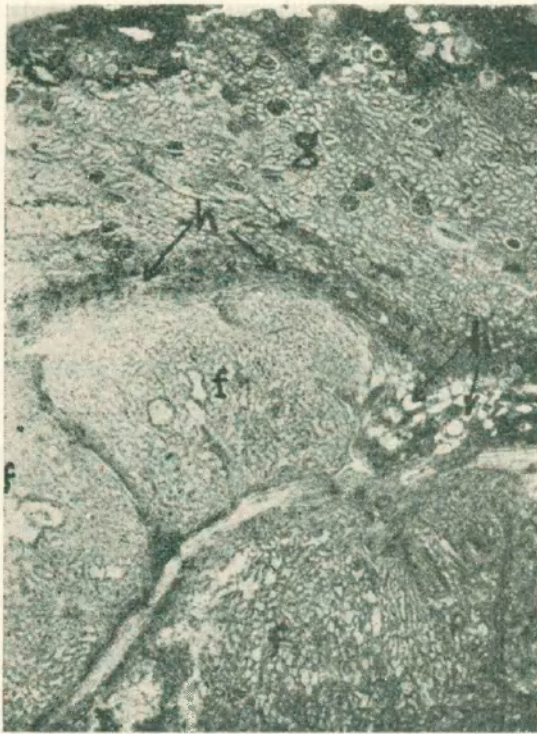

Figura 2

Otra zona, igualmente de la periferia, sobre la cual persiste aún algo de tejido renal alterado.

Coloración: Hemalumbre y eosina. Aumento: 15 x (Zeiss, Microtar 35 mm.).

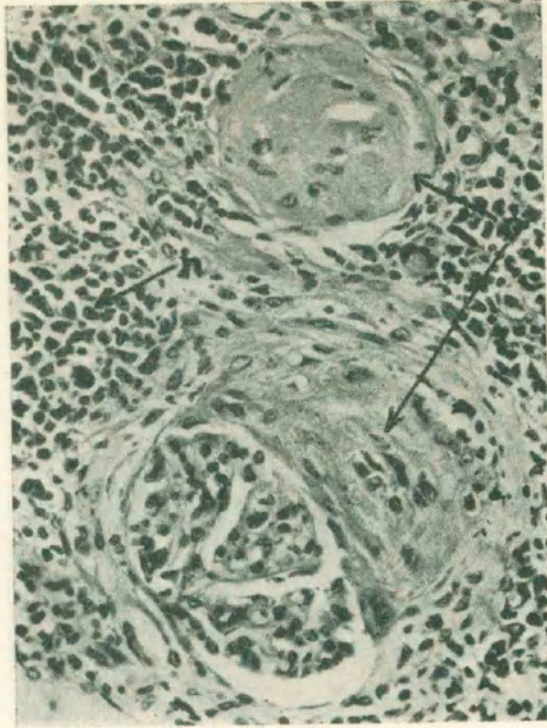


Figura 3

Glomérulo esclerosado totalmente al lado de otro donde todavía la lesión es parcial, de una zona de parénquima renal comprimida por el tumor. Coloración: hemalumbre y eosina. Aumento: 290 x (Zeiss, Obj. apocr. 20x. Homal I).

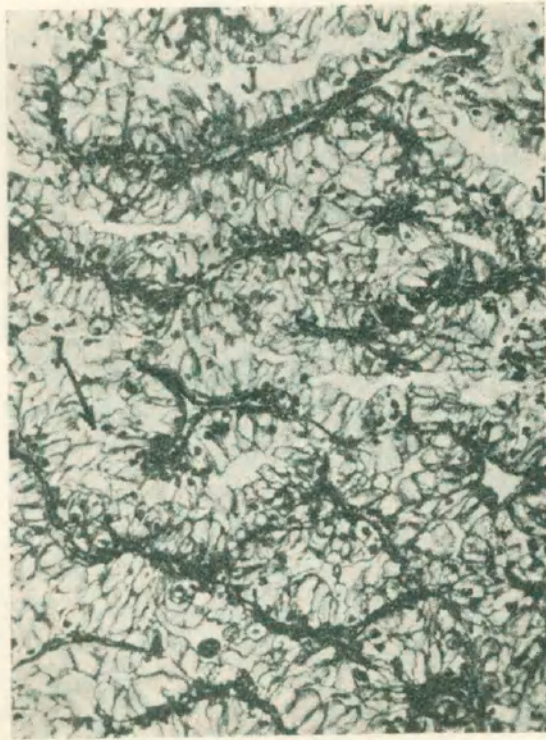

Figura 4

Aspecto predominante del tejido neoplásico, caracterizado por células muy claras, a menudo en disposición glanduliforme. Coloración: Hematoxilina férrica (Heidenhain) y eosina. Aumento: 187 x (Zeiss, Obj. apocr. 10x. Homal I).

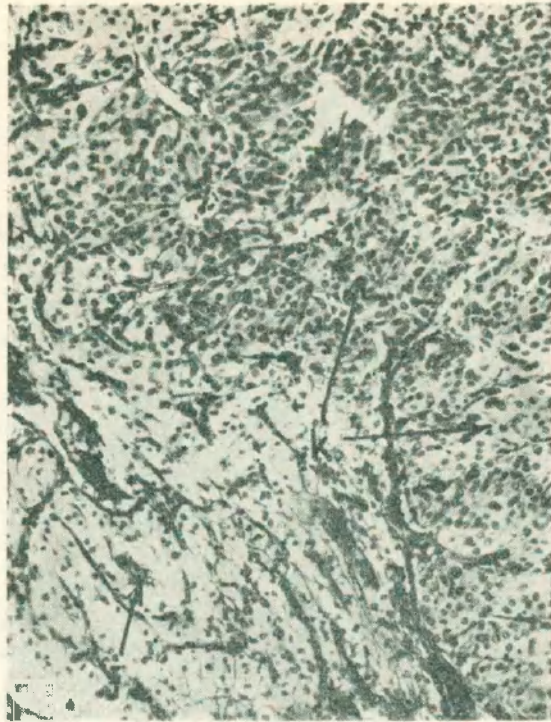


Figura 5

Estructura de las zonas que macroscópicamente llamaron la atención por su aspecto mate y coloración blanca. El protoplasma celular es denso y obscuro, casi sin vacuolas.

Coloración: Hemalumbre o eosina. Aumento: 135 x (Zeiss, Obj. apocr. 10x, Homal I).

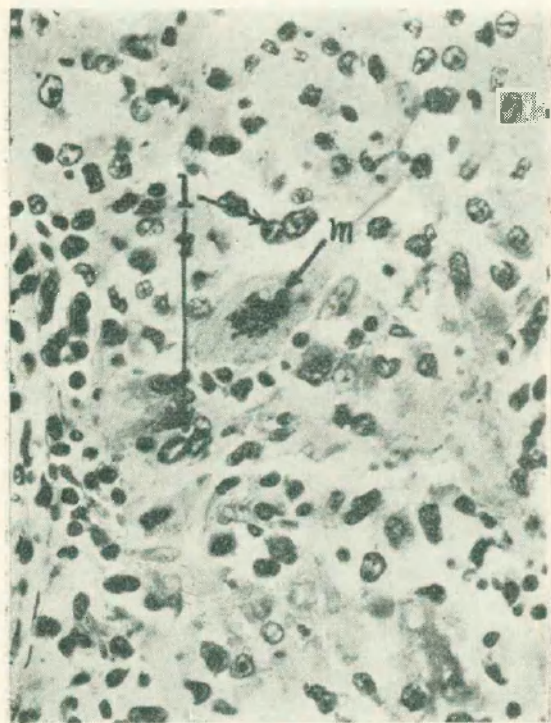


Figura 6

Células atípicas y una mitosis monstruosa en una zona semejante a la de la figura anterior.

Coloración: Hemalumbre y eosina. Aumento: 470 x (Zeiss, Obj. apocr. 20x, Homal I).

mentos llega a ponerse en contacto sin invadirlos" . . . "la estructura histológica es típica de un tumor de Grawitz" . . . "El estudio de los cortes pertenecientes a diversas zonas del riñón (regiones no invadidas por la neoplasia) no muestran lesiones en los glomérulos, ni en los tubos, ni en los vasos."

"Sólo en las partes muy comprimidas por el avance tumoral (letra h en la fig. 2) muestran lesiones de tipo irritativo crónico (letra u fig. 3) acompañadas de profundas modificaciones del parénquima (parcial o total esclerosis de los glomérulos, letra o fig. 3), atrofia o dilatación quística de los tubos."

"Diagnóstico anatómico: Tumor de Grawitz, sin imágenes de invasión vascular . . . El parénquima renal no presenta lesiones que expliquen la hipertensión . . ."

## CUADRO Nº 2

Correspondiente al post-operatorio inmediato

Día:	12	13	14	15	16	17	18	19	20	21	22
Peso											
Líqu. ingerido	Operación	1900	1050	2000	1700	1500	1050	1300	1550	1800	1450
Orina		300	600	650	800	850	900	1100	1200	1300	1600
S	16	15	15	16		140	15	14	14	14	14
T D	16	8,8	10	9		8	9	9	9	9	9

El post-operatorio fué excelente, al cuarto día de operado:  $37^{\circ}7$  y  $37^{\circ}4$  al quinto día. Oliguria acentuada la primer semana.

Como puede seguirse en el Cuadro Nº 2, se modificó en el enfermo la curva tensional, descendiendo a 16/11 no bien terminado el acto operatorio y continúa en descenso hasta 14/9 el día de su egreso (el 12 día de operado).

Durante el post-operatorio tardío, el enfermo fué sometido a radioterapia profunda por el Dr. José Guardado.

Vigilado por el Dr. G. Cordes, la tensión bajó y se estabilizó en 13/8 durante 3 años. Al cabo de ese tiempo el enfermo recidiva su tumor en el esqueleto del pie derecho para luego hacer una siembra que lo lleva a la caquexia y muerte en 9 meses, pero la tensión se mantuvo en el nivel bajo alcanzado. Como hecho interesante debemos hacer mención durante el post-operatorio tardío, la lentitud de adaptación del paciente a su nuevo equilibrio tensional, en efecto tardó unos seis meses en recuperar un bienestar completo. Este desequilibrio que pudiera ser imputable también en parte a la radioterapia, se caracterizaba principalmente por fatiga física, lasitud y en forma más acentuada fatiga para el trabajo mental.

## COMENTARIOS

Consideramos que la nefropatía quirúrgica de nuestra enferma, reproducía de la manera más pura en la clínica, la conocida experiencia de Goldblatt. En el perro la hipertensión permanente se obtiene por isquemia graduable de

la arteria renal; en nuestro paciente el sitio de implantación de la neoplasia permitía que el tumor ejerciera compresión del pedículo vascular, engendrado quizá una mayor compresión sobre el sistema arterial de ese pedículo ya que la histología no revela ectasia venosa que hiciera pensar en una compresión venosa y la experimentación demuestra que la compresión venosa solo trae como consecuencia una hipertensión transitoria. En nuestro enfermo, como en el perro con riñón isquemiado, la hipertensión desapareció con la nefrectomía, en un tiempo muy corto al parecer, intervalo que no estamos en condiciones de valorar por cuanto el acto quirúrgico de por si origina un shock de intensidad variable durante el cual la tensión arterial desciende.

*Observación N° 2.* — E. Q. de F., de 68 años. Vemos la enferma por pedido del Doctor Marcelo Royer en Abril de 1941, quien la asiste por un padecimiento antiguo de su sistema digestivo. Durante la asistencia se instala una cistitis que no cede a la medicación corriente. Como antecedente importante, un pasado abdominal en la juventud, interpretado hoy por el Dr. Cornejo Saravia como una peritonitis tuberculosa de tipo plástico (?). Estado general un poco desmejorada al decir de los familiares.

*Examen clínico urológico:* Negativo.

*Citoscopia:* Orina piúrica, con los caracteres de la piuria tuberculosa: capacidad reducida 120 c.c.; cistitis tuberculosa en la vecindad del orificio ureteral izquierdo, tubérculos y úlceras aisladas; meato ureteral izquierdo retraído. Signo de Young Pagliere: positivo; peristáltica nula de ese lado; del lado derecho eyacula orina clara.

*Prueba del índigo carmín:* 5'  $\frac{1}{2}$  del lado sano, se adivina un mínimo de colorante del lado enfermo a los 14'  $\frac{1}{2}$ . Bacilos de Koch en orina.

*Pielografía excretoria:* Típica de tuberculosis renal unilateral con buena imagen del riñón sano (extraviada).

*Examen de orina:* Densidad: 1.015. Concentración de urea: 13.85 %. Concentración de cloro: 4.68. Pus en el sedimento.

*Examen de sangre:* Concentración de urea: 0.42 %. Reserva alcalina: 58. Cloro plasmático: 3.62 y cloro globular: 1.84.

*Tiempo de coagulación:* 5'  $\frac{1}{2}$ .

Tensión arterial después de 24 horas de reposo y en ayunas Ts 200 Td 105.

*Intervención:* Nefrectomía izquierda bajo narcosis con éter. Operación sin incidencias con la técnica de von Lichtemberg. Post-operatorio apirético, sin incidencias. Abandona el Sanatorio al décimo día. La tensión arterial había descendido a 160/80 al 6º día.

Post-operatorio alejado: Excelente. Se medica la cistitis residual con Silvol al 10 % día por medio y a los 3 meses han desaparecido las molestias subjetivas vesicales y cicatrizado las lesiones de la mucosa al examen endoscópico.

En Septiembre pasa una temporada en Rosario de la Frontera y durante el viaje de regreso, a raíz de una intoxicación digestiva, enferma con un cuadro de enterocolitis que se complica con una discreta pielonefritis a colibacilo que ha dejado como secuela una pielitis crónica discreta, difícil de medicar por intolerancia a la quimioterapia activa. Debemos subrayar que la tensión arterial que se había mantenido hasta entonces (durante 4 meses) en 160/80, fluctúa entre 190/100 y 170/90, coincidiendo con las alternativas de su sistema digestivo y de su aparato urinario, mejorando con el reposo como es habitual.



## COMENTARIOS

La modificación de la curva tensional en esta enferma ha sido un hallazgo del post-operatorio ya que estábamos satisfechos, interpretando la tensión arterial de 200/105 como la consecuencia de un fenómeno vascular en una persona de 68 años. Ese mismo motivo hizo que descuidásemos el estudio histológico de la pieza cuya examen macroscópico puso de manifiesto una forma úlcero caseosa, extendida a un tercio del parénquima.

Extendernos en consideraciones teóricas sobre la evolución ulterior de la curva tensional y pretender establecer o no una relación con el proceso inflamatorio sobrevenido en el riñón restante, sería entrar en el terreno de las hipótesis y nos alejaríamos del espíritu de esta comunicación.

*Observación Nº 3.* — L. B. R., de 39 años. Es asistido por el Doctor J. J. Pampuro desde el año 1940, por una hipertensión permanente con una tensión sistólica de 230 permanente. El médico de cabecera, ampliando hoy algunos antecedentes, nos refiere que mientras el enfermo era un hipertenso, tenía un carácter irritable y que a raíz de un episodio cerebral, tenía el paciente trastornos disártricos y alteraciones locomotoras de tipo hemi-paréticos. Nosotros vimos al enfermo por pedido del médico tratante, con motivo de una discreta piuria que no cedía a la quimioterapia sulfamídica.

El estudio urológico del enfermo reveló existir un sistema urinario superior izquierdo que no era puesto de manifiesto por la pielografía excretoria como puede apreciarse en la figura 7.

El cultivo de la orina señaló la presencia de colibacilo.

La citoscopia reveló una atonía funcional del meato ureteral izquierdo con una morfología puntiforme.

Se lleva a cabo una pielografía de relleno sobre la mesa de Rayos X y se obtiene la película que reproducimos en la figura 8.

En ella se observa una dilatación grande del sistema urétero piélico, con la particularidad que la bolsa piélica propiamente dicha tiene esa morfología que se ha dado en clasificar como pelvis intra-hilear.

Influenciados por las ideas de Ravich planteamos la posibilidad de una relación entre la distensión hidronefrótica y la hipertensión. En realidad el proceso urológico era tan bien tolerado que su descubrimiento obedeció únicamente a una sagacidad clínica del médico tratante; por otra parte, el grado de infección existente era muy discreto, no repercutía sobre el estado general y en nada afectaba al paciente. En consecuencia, carecíamos de argumentos positivos para indicar una intervención radical como terapéutica impositiva. Por ello propusimos al enfermo la nefrectomía izquierda, para extirpar un órgano de escaso valor funcional, que podía en un mañana más o menos próximo empeorar y subrayamos la posibilidad de influenciar favorablemente en su hipertensión. El paciente fatigado por la disciplina de los regímenes médicos poco eficientes, aceptó nuestro temperamento.

Se opera en Septiembre de 1942 bajo narcosis de ciclopropane. Nefrectomía sin dificultad. Sale de la Sala de operaciones con tensión 205/120. A las 24 horas con ligera pirexia de  $37 \frac{2}{5}$  la tensión al Vaquez es de 240-120; oliguria de 700 c.c.

El post-operatorio se desarrolla sin incidencias.

*Registro tensional:*

al	3er. día:	155-120
..	5º	.. 165-100
..	6º	.. 160-100
..	8º	.. {170-100 (Vaquez)
		{155-110 (Baumanómetro)
..	9º	.. 165-100 (B. M.)
..	10º	.. 150-100 (B. M.)

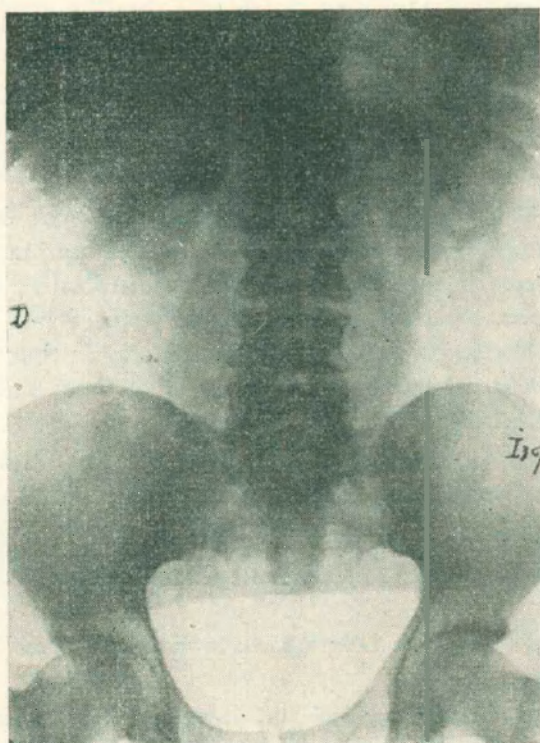


Figura 7

Pielografía excretoria. Vías excretoras normales del lado derecho. Algunos parches opacos en el área renal izquierda.

El enfermo abandona el Sanatorio al 11º día con herida cicatrizada.

El malogrado Doctor H. W. Sanz, Jefe entonces del Laboratorio de la Maternidad R. Sarda tuvo la gentileza de hacer el estudio Anatómico Patológico (Protocolo Nº 3.864), cuyo informe reproducimos en parte: "Parénquima renal muy disminuído de espesor a expensas de la medular; pelvis renal dilatada de superficie áspera y de espesor aumentado. Histológico:

Post-operatorio alejado. El Doctor Pampuro ha seguido al operado y nos informa (el día 4 Noviembre 1944) la evolución y el estado actual del paciente: El enfermo siguió por espacio de varios meses con una tensión de 160-100. Al cabo de ese tiempo el paciente convencido de su curación definitiva, se entrega a toda clase de desarreglos y como consecuencia

la tensión sistólica vuelve a 200 pero cede a una cierta disciplina dietética y terapéutica para descender a 170-110. En la actualidad llevando una vida normal la tensión está en 175-110 (3 Noviembre 1944).

Como elementos complementarios del resultado obtenido, el colega nos refiere haber observado la mejoría evidente de algunos de los trastornos existentes antes de la operación. Mejoría de los síntomas subjetivos, sobre todo el nervosismo; el carácter se ha hecho jovial; disminución de los trastornos hemiparéticos y disártricos; mejoría de la marcha. En síntesis podemos clasificar a este paciente como muy mejorado a los 2 años y 3 meses de la operación.

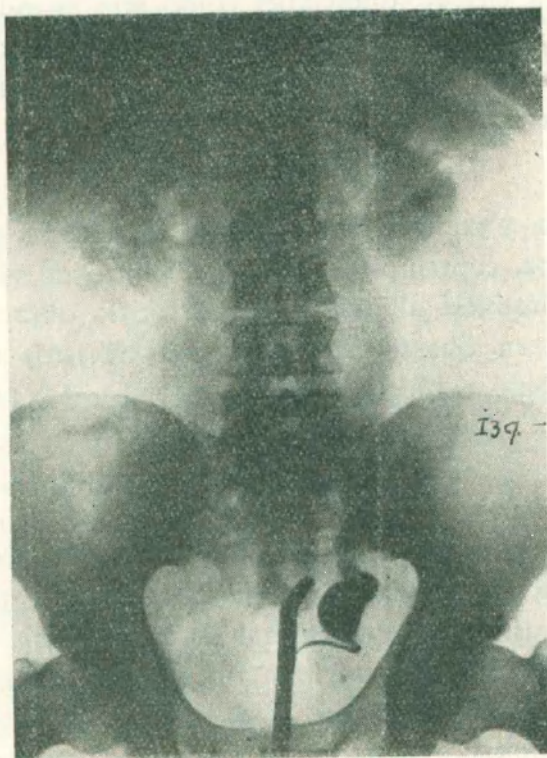


Figura 8  
Pielografía de relleno izquierda: gran dilatación cali-pélvica y mega-uréter.  
Pelvis renal de tipo "intra-hílear".

#### COMENTARIOS

Esta observación clínica tiene un interés quizá peculiar, 1º haber descubierto en un hipertenso, una patología urológica traducida simplemente por una discreta piuria, es decir un hallazgo clínico y de laboratorio y 2º el haber propuesto una terapéutica quirúrgica que ha tenido éxito, fundados en una teoría patogénica no confirmada totalmente por las grandes estadísticas. En este caso creo tenemos derecho de clasificar a nuestro enfermo como afectado de una hipertensión nefrógena. En cambio no podemos ser tan categóricos en cuanto a la esencia de la nefropatía ya que existía una ectasia urétero-

piélica, una infección de tipo pielítico o pielonefrítico y por último cierta morfología peculiar del bacinete renal. Cual de los tres elementos es el causal, si ha de ser uno solo o la asociación de los tres? La experimentación recopilada por Braun Menéndez y sus colaboradores, la sintetizan estos autores diciendo: "Podemos compendiar lo expuesto diciendo que la oclusión de los uréteres provoca un estado de isquemia renal responsable de la formación de sustancias presoras. Estas son vertidas en la circulación con dificultad por las condiciones creadas por la hidronefrosis; de allí que solo provocarían hipertensión arterial en ciertas condiciones como ser: cuando la oclusión se realiza sobre ambos riñones o unilateralmente habiendo extirpado el otro".

Menos evidente es todavía la hipertensión experimental engendrada por sustancias nefrotóxicas.

#### CONSIDERACIONES

Antes de entrar a manera de síntesis en el planteo de algunas consideraciones sobre este tema, contemplados desde el punto de vista de la clínica urológica, deseamos reproducir algunos párrafos de la obra de Braun Menéndez y sus colaboradores en que se relacionan con nuestros tres casos, Neoplasia renal, tuberculosis renal e hidronefrosis.

#### TUMORES RENALES

"Dejando de lado la existencia de sustancias presoras de origen tumoral, hecho poco probable, es indudable que la existencia del tumor tiene que originar cambios en el sistema vascular renal de importancia para la aparición de hipertensión arterial. Como bien hace notar Abeshouse (1941), el tumor puede alterar la circulación renal: a) por compresión de los vasos del tejido renal adyacente al tumor; b) *por compresión del pedículo vascular*; c) por compresión o torsión de los vasos por el desplazamiento renal; d) por cambios producidos por la infiltración tumoral intra renal; e) por trombosis de los grandes vasos de uno o ambos riñones producida por infiltración tumoral o por éstasis".

"Las alteraciones de los vasos renales producidas por tumores de este órgano no han sido estudiadas, hasta la fecha, prolijamente. Es posible que su presencia o ausencia pueda explicar la aparición o no de hipertensión arterial en uno u otro caso. La reaparición de hipertensión arterial, tiempo después de la operación, puede estar condicionada por lesiones controlaterales aparecidas como consecuencia del mantenimiento de la hipertensión arterial durante largo tiempo. También es posible que la recurrencia de la hipertensión se deba, como sostiene Daniel, a la invasión del pedículo del riñón opuesto por el tumor".

Agregan en otro párrafo:

"La posibilidad de que la compresión de la arteria renal en forma permanente por un proceso de vecindad sea la causa de un hipertensión arterial, es perfectamente aceptable. En los casos citados (de la bibliografía) este mecanismo parece claro. Que este mismo mecanismo sea el responsable de la isquemia renal en los tumores, u otras afecciones del pedículo renal, no ha sido sin embargo probado de una manera absoluta".

Nuestro caso de tuberculosis renal, el menos evidente de los tres, como dijéramos no lo podemos clasificar, por falta de estudio histológico. Quizá obedeciese la hipertensión a lesiones arteriales de tipo inflamatorio.

### HIDRONEFROSIS

En la estadística que reproducen de Braasch, Walters y Hammer (1940 a y b) sobre un total de 1684 enfermos hay 372 casos de hidronefrosis de los cuales 51 o sea 13.7 % con T. s. de 145 o más y de estos 21 o sea 5.6 % con T. s. de 160 o más . . .

"Ravich (1941) consideró que el tipo de la pelvis renal podía desempeñar algún papel en la producción de isquemia renal. Concedió especial importancia en este sentido a las pelvis intrarrenales. Estudios posteriores han restado toda importancia a este factor".

"Todos estos trabajos llevan a pensar que las afecciones quirúrgicas de las vías de excreción urinaria tienen poca importancia como factor etiológico de la hipertensión. Sin embargo, que ellos tienen alguna, queda probado por los casos indiscutibles existentes en la literatura Wosika, Jung, y Maher (1942) en un estudio estadístico sobre 2002 autopsias encontraron que existen mayores probabilidades de encontrar lesiones urológicas en enfermos hipertensos que en sujetos normotensos".

La fisiología experimental ha dado en estos últimos años un paso gigantesco en la ardua tarea de investigar un problema tan serio como es la hipertensión en tanto que condición clínica. De toda esa labor han surgido elementos de importancia trascendental para la clínica pero variables. En primer término, se reduce el campo de la hipertensión esencial, condición ésta que constituye todavía un escollo muy grande; en segundo término, se ha adquirido un terreno donde proceder al ensayo racional de los elementos terapéuticos; y en tercer término se conoce la realidad de una substancia existente, responsable indirecta de la hipertensión que escapa todavía hoy, al laboratorio práctico asesor de la clínica.

La clínica por su lado con el material que en pocos años ha acumulado, está en condiciones de aceptar la existencia de un grupo de nefropatías qui-

rúrgicas responsables de una hipertensión atribuibles antaño a otros factores hipotéticos. De ahí la necesidad imperativa, ya expresada por otros autores, del estudio urológico de todo hipertenso sin etiología definida. En posesión de un diagnóstico de patología urinaria superior unilateral existente, la conducta a seguir en la gran mayoría de los casos surge del propio proceso. Como en los casos nuestros la conducta ante un neoplásico o un tuberculoso, es una sola. La dificultad empieza cuando el riñón afectado no origina un cuadro suficiente para justificar de por sí una cirugía radical. En este punto creemos que la experiencia debe acumular todavía mucho material antes de poder dictar una norma, por cuanto de lo contrario una mera imagen radiográfica o una simple piuria en un hipertenso podría conducir a una terapéutica quirúrgica excesiva.

---