

## QUISTE SEROSO DE RIÑÓN

---

Por los Dres. DOMINGO COLILLAS, JUAN IRAZU y ALFONSO PUJOL

El hallazgo de un quiste seroso de riñón justifica la comunicación que hoy hacemos a la Sociedad de Urología.

La casuística tiene interés ya que la bibliografía de los trabajos existentes no demuestra que se halla llegado al estudio cabal de estos quistes, y las futuras observaciones dejarán alguna enseñanza.

La evolución de los quistes, insidiosa, de lento desarrollo y escasa sintomatología urinaria, les permite pasar desapercibidos durante años. Esta afección renal rara vez se denuncia por la rotura del quiste en el abdomen como en el caso citado recientemente por M. S. Guitarte ("Cuadro agudo producido por la evolución abdominal de un quiste seroso del riñón": Soc. Arg. de Cir. 43').

Nuestra observación pertenece a los quistes primitivos solitarios con evolución secundaria hacia la poliquistosis renal, cuya historia clínica y comentarios relatamos.

T. M., 60 años, enferma de nuestra clientela privada; nos consultó el 23 de Diciembre de 1943.

Manifestaba padecer de polaquiuria diurna y nocturna, habiendo notado manchas de sangre en sus ropas al final de las micciones.

Interrogada sobre la existencia de antecedentes de interés refería: haber tenido prolapso uterino operado y cólico nefrítico del lado izquierdo en el año 1933. Después del dolor tuvo hematuria de regular intensidad. Un estudio radiográfico de su aparato urinario practicado entonces, solo demostró la existencia de una tumoración del riñón derecho, la que no fué posible interpretar como causante del dolor.

El examen general y en especial del aparato urinario nos sorprendió al palpar una gran tumoración del hipocondrio derecho, que excursionaba con la respiración. La superficie era lisa, la presión indolora y se desplazaba con los cambios de posición de la enferma.

Por cistoscopia se trató de despistar toda lesión vesical, comprobando realmente congestión ligera del trigono y petequias que podrían justificar sus actuales pérdidas sanguíneas.

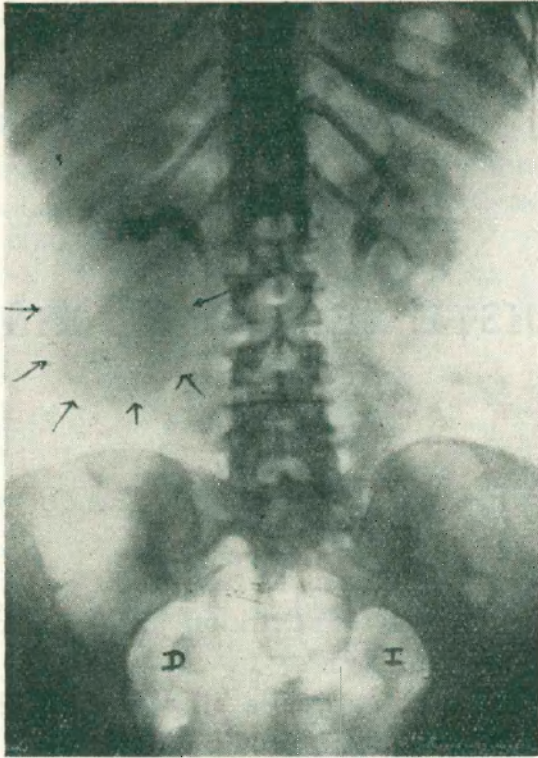


Figura 1  
Pielografía descendente.

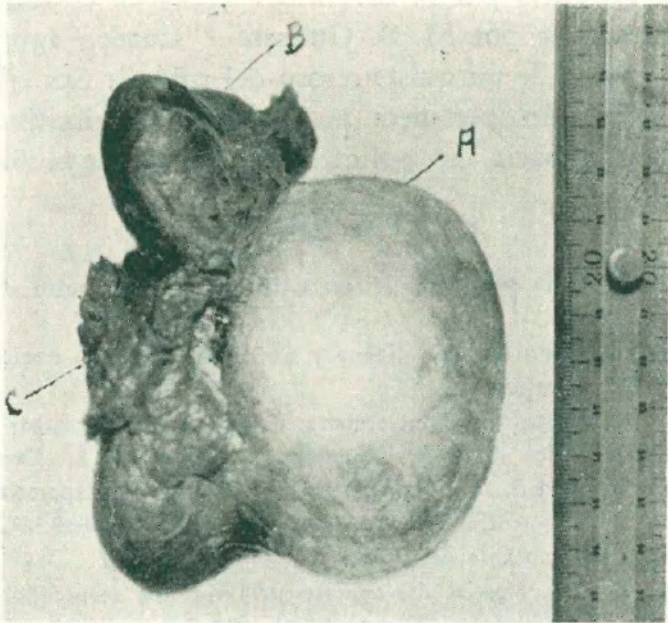


Figura 2  
Fotografía del riñón derecho con (A) gran quiste seroso. (B) Pe-  
queño quiste seroso. (C) Pedículo.

*Exámenes de laboratorio:* Orina: turbia, ácida, albúmina, vestigios, urea 5'04 grs. ‰, cloruros 7'80 grs. ‰.

*Sangre:* glóbulos rojos 4.180.000; blancos 5.400, hemoglobina 75 ‰, valor globular 0'91, neutrófilos 58 ‰, Eosinófilos 1 ‰, linfocitos 38, monocitos 3. Tiempo de coagulación: 1'30". Tiempo de sangría: 5'30". Azohemia: 0'25 ‰. Glucemia 0'89 ‰. Reacción de Wassermann y Kahn: negativas. Reacción de Ghedini: negativa.

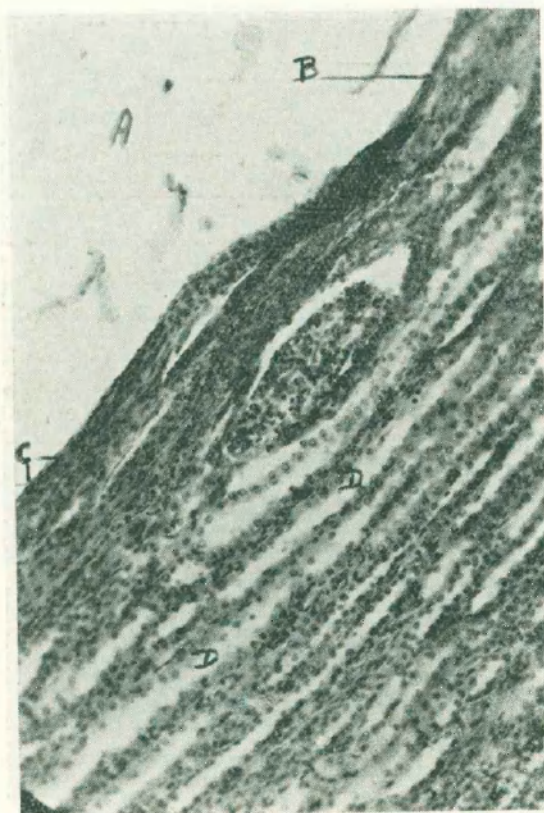

Figura 3

Microfotografía. (A) Cavidad del quiste.  
(B) Células conjuntivas achatadas simulando un endotelio.

*Radiodiagnóstico:* Simple, sombra redondeada en relación con la silueta renal derecha que según precepto de A. Astraldi y J. V. Uriburu (h) debía corresponder a un quiste.

La pielografía descendente demuestra la eliminación conservada en ambos lados. Las vías excretoras y parénquima renal izquierdos de aspecto normal. En el lado derecho la tumoración quística ha producido la rotación antero-posterior y transversal del parénquima y el aplastamiento y desviación de las vías excretoras con falta de relleno de los cálices y desplazamiento del uréter hacia la línea media a concavidad externa.



La opacidad del quiste es mayor en la radiografía de contraste, lo que se explicaría por el pasaje del yodo al líquido que contiene; cuya composición es similar a la del suero sanguíneo. (Figura 1).

El diagnóstico de quiste seroso se estableció teniendo en cuenta: 1º su evolución lenta, insidiosa y benigna; 2º los escasos síntomas urinarios; 3º la negatividad de las reacciones serológicas; 4º el radiodiagnóstico. Los posibles accidentes en su evolución indicaron la intervención quirúrgica.

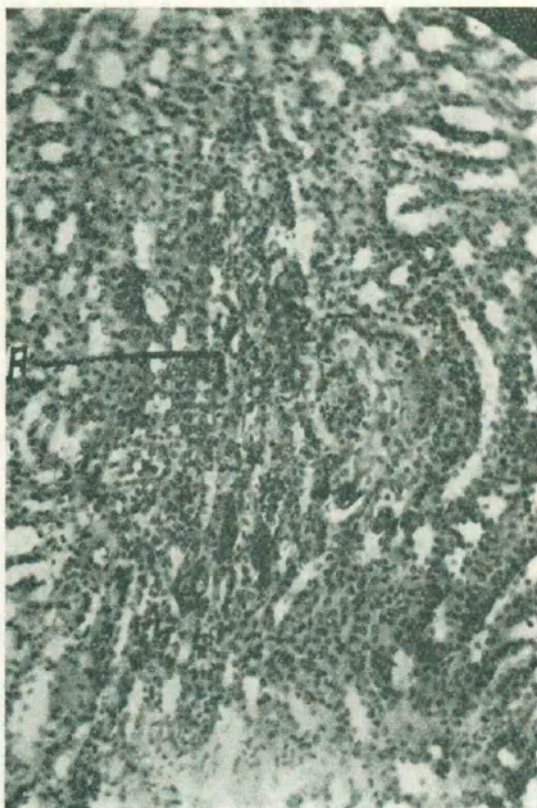


Figura 4

Microfotografía de la zona medular.  
(A) Reacción linfocitaria.

*Operación:* Anestesia Cycloprapane. Por amplia lumbotomía se llega a la celda renal y al abrirla nos encontramos con un gran quiste azul verdoso. El quiste adhiere íntimamente a casi toda la cara anterior y su contenido es a gran tensión; tiene el volumen de un puño. En polo superior existe un segundo quiste del tamaño de una ciruela.

Se exterioriza la tumoración y riñón en conjunto y después de desechar la enucleación o resección sin riesgo inmediato o alejado, se le practica una nefrectomía. Ligadura por separado del uréter y pedículo renal, éste con seda. Tubo de drenaje de la celda y sutura músculo apo-

neurótica de la pared en un plano con catgut cromado Nº 2. saturando la piel con crin y broches.

El post-operatorio fué sin incidencias y la paciente fué dada de alta curada tres semanas después.

La pieza anatómica fué enviada para su estudio al Dr. Colillas, a quien en mérito a su prolijo estudio de la misma hemos solicitado nos acompañe en este trabajo.

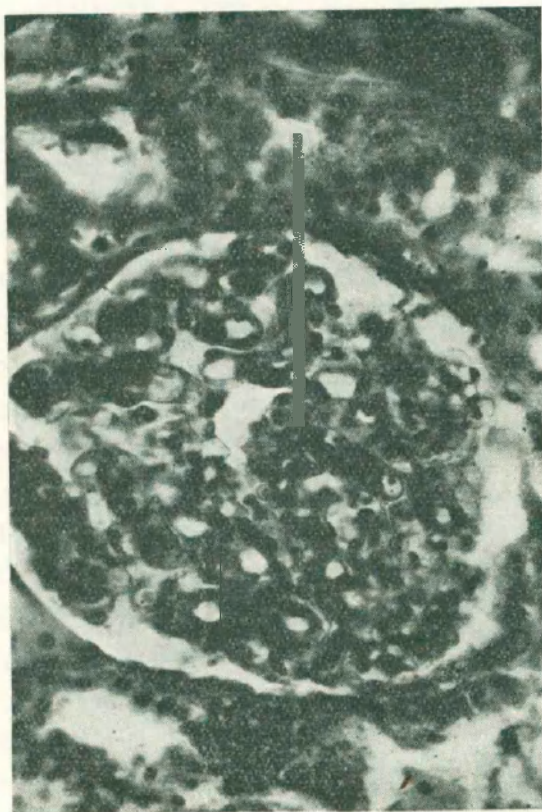


Figura 5

Microfotografía. Glomérulo mostrando su anillo vascular a endotelio tumefacto.

*Anatomía patológica:* Examen microscopio: El riñón muestra en su cara anterior una tumoración quística que abarca la mayor parte de su extensión; es de forma ovoide alargada, notándose en la zona de implantación, formaciones velamentosas que lo vinculan estrechamente al parénquima. La superficie exterior lisa, brillante, notándose únicamente en la porción vecina a la implantación una moderada red vascular-sanguinea. En el polo superior del riñón se observa una tumoración quística del tamaño de una ciruela. (Fig. 2).

La apertura de estos quistes da lugar a la salida de un líquido claro, citrino fluido con 0 grs. 30 % de albúmina, 5 grs. 20 % de cloruros, 0 grs. 30 % de urea,



La superficie interna del quiste es lisa, brillante, observándose algunas vetas anacaradas; a través se transparenta el parénquima renal; en algunos puntos sin embargo, la membrana quística arranca pequeñas porciones de parénquima. No se observa en todo el contorno, vasos de importancia que hayan quedado al descubierto, por el arrancamiento de la pared quística.

Histológicamente la estructura de la delgadísima pared quística es muy simple; está constituida por un tejido conjuntivo laminar pobre en células, formado por finas fibrillas sostenidas

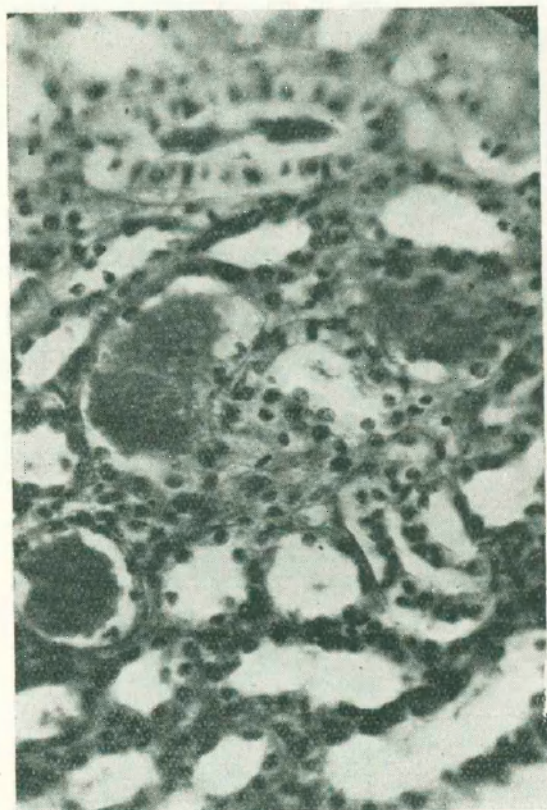


Figura 6

Microfotografía. (A) Túbulos o contenido albuminoso coagulado.

por una substancia fundamental colágena. No hay epitelio ni endotelio de revestimiento, en algunos puntos el endotelio es simulado por células conjuntivas alargadas, cuyos núcleos achatados se disponen paralelamente a la superficie del quiste. (Fig. 3).

En las zonas de adherencia máxima, se ve una serie de fibrillas conjuntivas que partiendo de la membrana quística se confunde con el parénquima renal en esos puntos algo esclerosado.

En general el parénquima renal presenta alteraciones inherentes a una defectuosa fijación. (Fig. 4). En la zona cortical es posible identificar una glomerulo-nefritis, vinculada posible-

mente a perturbaciones de orden nutritivo; se ven también algunos tubos conteniendo exudados albuminosos y en la zona medular una serie de vasos muy congestionados (Figs. 5 y 6).

Diagnóstico: Quistes serosos del riñón.

## COMENTARIOS

Por los síntomas urinarios salpicados del presente caso no podíamos pensar en un gran quiste seroso del riñón. El examen clínico secundado por el radio-diagnóstico más las reacciones serológicas nos llevan a la presunción de que estábamos en presencia de un quiste seroso del riñón.

Sólo quedaba una conducta terapéutica; la intervención quirúrgica y ella nos confirmó nuestra presunción diagnóstica.

Frente a la lesión. ¿Qué conducta debemos adoptar?

Hoy día, la cirugía conservadora del quiste seroso es la que prima. La forma de realizarla es la enucleación o la resección de la envoltura quística.

Ahora bien, tratándose de un quiste solitario tal conducta tiene aceptación si el parénquima renal está sano. Pero tratándose de poliquistosis renal el criterio quirúrgico puede variar y decidirse por la nefrectomía, evitándose así una posible recidiva.

Al titular nuestro trabajo, hablamos de quiste seroso del riñón por ser uno el principal. En realidad se trata de una poliquistosis renal.

De tratarse de un quiste único hubiésemos podido conservar la glándula sin riesgo, dadas las escasas conexiones vasculares que presentaba el quiste y el parénquima.

¿Qué etiopatogenia debemos atribuir a nuestra lesión? La existencia de glomerulo, nefritis crónica permite descartar los quistes congénitos por disembrioplasia túbulo glomerular; y pensar más bien en lesiones adquiridas inflamatorias crónicas de la cortical del riñón en estos quistes subcapsulares.

Correspondería pues, esta lesión al grupo que comprende la teoría mecánica de Willis o sea la obstrucción del canículo renal de causas diversas.

Hemos deseado sintetizar en un gráfico todos los casos de quistes serosos tratados quirúrgicamente o diagnosticados hasta la fecha.

Allí constan algunos datos de interés a saber: La edad de los pacientes que osciló entre 19 y 73 años. El sexo masculino fué atacado 11 veces y 24 el femenino.

La lesión se localizó 20 veces en el lado derecho y sólo 15 en el izquierdo.

Los diversos procedimientos quirúrgicos han sido empleados, observándose por las cifras de la casuística un progreso actual hacia la cirugía conservadora. Así mientras que hace años, es decir desde el año 1903 en que aparece la primera



publicación de A. F. Ortiz entre nosotros, se practicaron 15 nefrectomías. Posteriormente ésta fué reemplazada por la enucleación 12 veces; resección de la bolsa quística 5 veces; incisión y nefropexia 2 veces; nefrectomía parcial 1 vez; abstención quirúrgica 1 vez. (Ver cuadro adjunto).

## OBSERVACIONES DE QUISTES SEROSOS

Nº	AÑO	EDAD	SEXO	LADO	TRATAMIENTO
1	1903	38	M.	D.	EXTIRPAC. NEFROP.
2	1927	38	F.	D.	NEFRECTOMIA
3	1928	62	F.	I.	ENUCLEACION DEC.
4	1929	52	F.	I.	EXTIRPACION
5	1929	38	F.	D.	ENUCLEACION
6	1931	47	M.	I.	ENUCLEACION
7	1932	51	F.	I.	EXTIRPACION
8	1932	39	F.	D.	ENUCLEACION
9	1933	43	M.	I.	NEFRECTOMIA
10	1933	43	M.	D.	NEFRECTOMIA
11	1934	42	M.	D.	NEFRECTOMIA
12	1934	39	M.	I.	NEFRECTOMIA PARCIAL
13	1934	42	M.	I.	NEFRECTOMIA
14	1936	38	F.	D.	NEFRECTOMIA
15	1937	52	M.	I.	NEFRECTOMIA
16	1937	58	F.	I.	ENUCLEACION
17	1938	46	F.	I.	ENUCLEACION
18	1938	56	F.	D.	NEFRECTOMIA
19	1938	28	F.	I.	EXTIRPACION NEFRECT.
20	1938	61	F.	D.	NEFRECTOMIA
21	1938	65	F.	I.	NEFRECTOMIA
22	1939	42	F.	I.	NEFRECTOMIA
23	1939	37	F.	D.	EXTIRPACION.
24	1939	28	F.	D.	INCISION NEFRECT.
25	1939	37	M.	D.	MARZUPIALIZACION
26	1939	9	M.	D.	SIN OPERAR
27	1939	38	F.	D.	NEFRECTOMIA
28	1939	60	F.	D.	ENUCLEACION
29	1939	47	F.	D.	ENUCLEACION
30	1939	25	F.	D.	ENUCLEACION
31	1939	35	F.	I.	NEFRECTOMIA
32	1941	61	M.	I.	EXTIRPACION NEFROP.
33	1942	73	F.	D.	EXTIRPACION
34	1942	62	F.	D.	NEFRECTOMIA
35	1943	60	F.	D.	NEFRECTOMIA

## SINTESIS

El hallazgo de un quiste seroso del riñón derecho en una mujer de 60 años fué hecho y confirmado por el examen clínico, serológico y radiodiagnóstico.

El riñón fué extirpado porque existía otro quiste de menor tamaño aunque era posible su enucleación según el informe anatómo-patológico,



Por las lesiones de glomerulo-nefritis crónica que presentaba el riñón, éste quiste seroso sería una lesión adquirida por factores mecánicos y no por disembrioplasia como ocurre en los quistes congénitos.

## BIBLIOGRAFÍA

- Ortiz Angel F.* — Nefropexia en un riñón atacado de quistes serosos. Vómitos incoercibles. Curación. *Argentina Médica*. 1903. I. 322.
- Castaño E. y Astraldí A.* — Consideraciones sobre un caso del quiste seroso del riñón. *Revista de la Asociación Médica Argentina*. 1927. II. 399.
- Selleras Juan.* — Quistes serosos corticales del riñón izquierdo. Cólicos refríticos a repetición. Enucleación y decapsulación renal. Creación. *Revista de la Asociación Médica Argentina*. 1928. III. 207.
- Pavlovsky Alejandro J.* — Quiste seroso del riñón. *Boletines y trabajos de la Sociedad de Cirugía de Bs. As.* 1932. XVI. 376. (2 Obs.).
- Allende J. M.* — A propósito de "Quiste seroso del riñón". *Boletines y trabajos de la Sociedad de Cirugía de Bs. As.* 1932. XVI. 471.
- Llanos Miguel A.* — Grandes quistes serosos del riñón. *El Hospital Español*. 1934. 35. V. 286.
- Dujovich Adolfo.* — Quistes serosos del riñón. *Revista de Cirugía de Bs. As.* 1934. XIII. 385. (2 Obs.).
- Grimaldi Francisco E.* — Quistes serosos del riñón. *Archivos del Hospital Ramos Mejia*. 1934. XVI. 19. (2 Obs.).
- Castaño Enrique.* — Quiste seroso del riñón. *Revista Argentina de Urología*. 1937. VI. 390.
- Donovan Ricardo E. y Malfatti Mario.* — Quiste seroso de riñón (2 obs.). *Boletines y trabajos de la Sociedad de Cirugía de Bs. As.* 1938. XXII. 800.
- Gutiérrez Alberto.* — Gran quiste seroso de riñón derecho. Nefrectomía transperitoneal. *Revista de Cirugía* 1938. XVII. 229.
- Pavlovsky Alejandro.* — Quiste seroso de riñón: extirpación. *Boletines y Trabajos de la Sociedad de Cirugía de Bs. As.* 1938. XXII. 813.
- Mathis Rodolfo I.* — Quistes serosos de riñón. *Bs. As.* 1939. (Inédito). 1 vol. Inv. 128. 677. (4 obs.).
- Masciottra R. L. y Díaz Colodrero A.* — Quistes serosos simples del riñón. *Revista Médica quirúrgica de Patología Femenina*. 1939. XIII. 550. (3 obs.).
- Grimaldi F. E. y Rubí Roberto A.* — Quiste seroso y ptosis del riñón. *Revista Arg. de Urología*. 1939. VIII. 140.
- Vilar G., Arrues. León D. y Alvarez Colodrero J. W.* — Quiste seroso supurado de riñón. *Revista Arg. de Urología*. 1939. VIII. 618.
- Monserat José L. Garate Oscar F.* — Quiste seroso y tuberculosis de riñón. *Revista Argentina de Urología*. 1939. VIII. 365.
- Gutiérrez Alberto.* — Consideraciones sobre tres nuevas observaciones de quiste seroso de riñón. *Boletines y Trabajos de la Sociedad de Cirugía de Bs. As.* 1939. XXIII. 1136.
- Donovan Ricardo E.* — A propósito de: "Consideraciones sobre tres nuevas observaciones de quiste seroso de riñón. *Boletines y Trabajos de la Sociedad de Bs. As.* 1939. XXIII. 1181. (2 obs.).

- Dotta José S.* — Acerca de un caso de quiste seroso de riñón. Boletines de la Sociedad de Cirugía de Rosario. 1942. IX. 134.
- Dell'Oro Bernardo.* — Quiste seroso del riñón. Boletines de la Sociedad de Cirugía de Rosario. 1942. IX. 151.
- Grimaldi Francisco E. y Rubí Roberto A.* — Quiste seroso de riñón. Glomerulonefritis y litiasis asociadas. Revista Arg. de Urología. 1942. XI. 241.
- Quitarte M. S.* — Cuadro agudo producido por la evolución abdominal de un quiste seroso del riñón. Sociedad Argentina de Cirugía. 1943.
- Colillas D. Irazú J. y Pujol A.* — Quiste seroso del riñón. Sociedad de Urología. Junio de 1943.