

CUERPO EXTRAÑO VESICAL. LITIASIS SECUNDARIA

Por los Dres. HECTOR D. BERRI y EVARISTO B. BOTTINI (h)

En la presente comunicación no pretendemos traer una novedad, sino agregar un caso más en la casuística general de cuerpo extraño vesical.

Se trata de una niña de 14 años que por maniobras de onanismo se introduce en su vejiga un cuerpo extraño (horquilla). Este objeto permanece en la cavidad vesical durante un año apareciendo fenómenos de cistitis intensas y posteriormente gran decaimiento con pérdida de peso. En estas circunstancias efectuamos el examen urológico que nos da los siguientes datos.

A la exploración uretral que es dolorosa se observa calibre normal, percibiéndose en vejiga el roce con un cuerpo extraño. Orinas turbias piuricas y hemáticas. La cistoscopia no es posible efectuarla por la falta de capacidad del reservorio vesical. La radiografía simple muestra en la zona que corresponde a la cavidad vesical la presencia de una horquilla de 7 cms. de largo con las dos ramas libres dirigidas hacia arriba ligeramente incurvada y a su alrededor una sombra calcúlosa de unos 5 cms. de largo por 2 y medio de ancho.

Tratamiento. Se mejora el estado vesical con sonda permanente e instilaciones de gomenol y nitrato de plata así como sulfapiridina por vía oral a los 20 días se logra efectuar una cistoscopia que nos muestra una mucosa congestiva edematosa e incrustada de sales y la existencia del cuerpo extraño y cálculo secundario. 7 días después con litotritor endoscópico de Joseph se procede a la ruptura del cálculo. Se sigue efectuando curaciones locales con eliminación de trozos diversos del cálculo efectuándose con el mismo aparato una toma lográndose la extracción.

La enferma mejora visiblemente de su cistitis y al mes es dada de alta curada por completo.

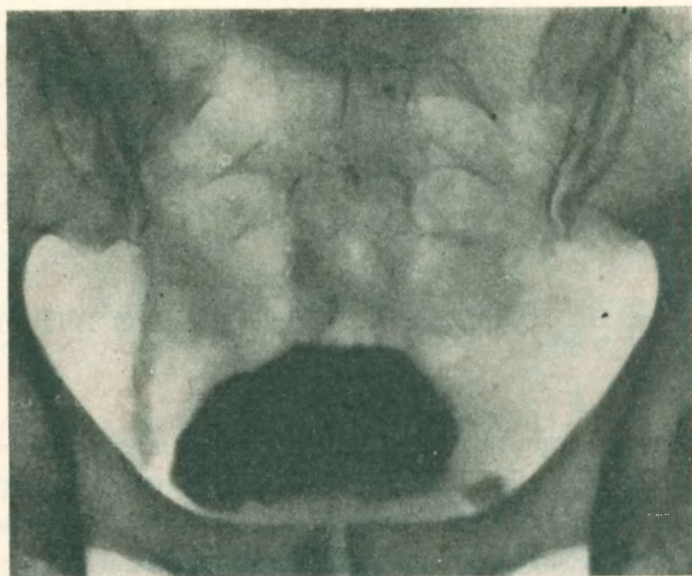


Figura 1

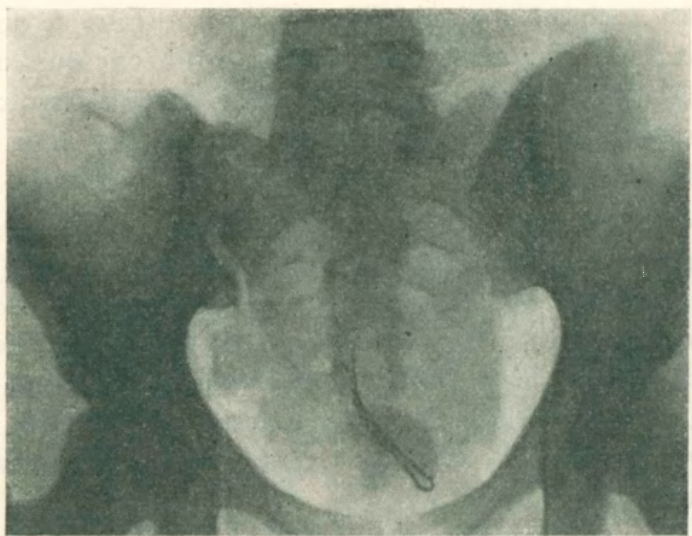


Figura 2