

TERATOMA DE TESTICULO CON PROLIFERACIONES CORIOEPITELIOMATOSAS

Por los Dres. RAUL E. SANDRO y OSCAR E. MARRUGAT

Nos es grato traer a esta Sociedad una nueva observación de corioepitelioma de testículo. Estos casos raros en la literatura médica nacional y extranjera, son en su generalidad diagnósticos de laboratorio, dado que en su apariencia y evolución en la mayor parte de los casos lo hacen dentro del desarrollo general de los teratomas del testículo.

En la búsqueda de los trabajos sobre el particular en la literatura médica nacional nos encontramos con los muy interesantes casos relatados por los Dres. F. Grapiolo y C. Spada (h.) en 1920; C. A. Videla, D. Vivoli y J. C. Rey en 1935 y F. Rebori y R. Palazzo en febrero de 1945, presentamos nuestras escusas por sí existiera algún otro trabajo nacional sobre el particular y que no hayamos tenido la suerte de encontrar.

En junio de 1945 se presenta al Instituto Municipal de Clínica Urológica "Dr. Benito Villanueva" A. B., argentino, de 46 años, casado, quien como único antecedente nos relata una hemorragia a los 25 años y nos dice que hace siete meses recibió en el hemiescrotos derecho un golpe (manotón de perro), a raíz del cual sintió un fuerte dolor que duró varios días.

Al poco tiempo nota en el testículo derecho una induración que aumenta progresivamente de tamaño hasta alcanzar el volumen que presenta actualmente (como una mandarina).

A pesar del volumen alcanzado por la tumoración ésta es poco dolorosa. Examinando al enfermo nos encontramos que en el hemiescrotos derecho se palpa el testículo aumentado de tamaño, duro en su consistencia, con lobulaciones, sin poder delimitar el epidídimo; el deferente era de consistencia normal, la palpación del testículo era poco dolorosa.

No existían alteraciones en su estado general, su peso y aspecto eran normales.

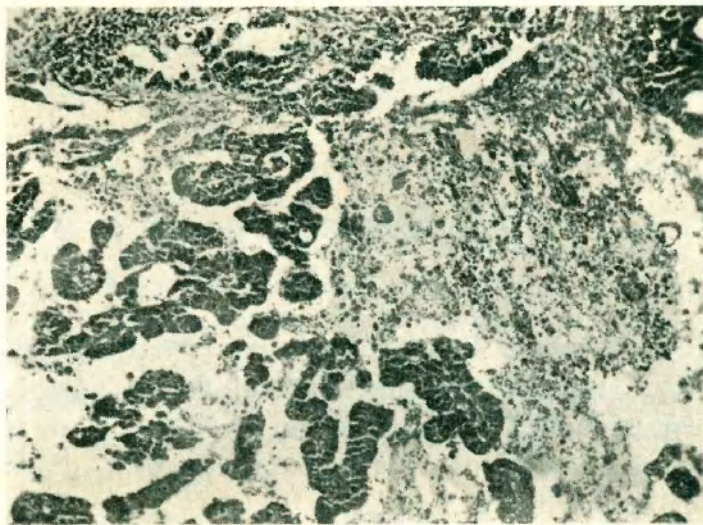
No dudando que estábamos en presencia de un tumor de testículo decidimos su intervención, que se realiza casi inmediatamente (a los tres días de internado).

Con anestesia local e incisión e 6 cms. en la raíz del hemiescrotos derecho se incide la

vaginal y rechazando las íntimas adherencias de esta última con el testículo, se nos presenta éste agrandado de tamaño, achatado, en galleta con abellonaduras, de consistencia dura, el epidídimo está englobado en la masa tumoral.

Reconocemos y seguimos el deferente hacia arriba y macroscópicamente nos parece sano y de aspecto normal, lo ligamos y efectuamos la hemicastación.

Postoperatorio normal y a los 15 días con herida cerrada es dado de alta, indicándosele radioterapia.



Fotomicrografía N° 1

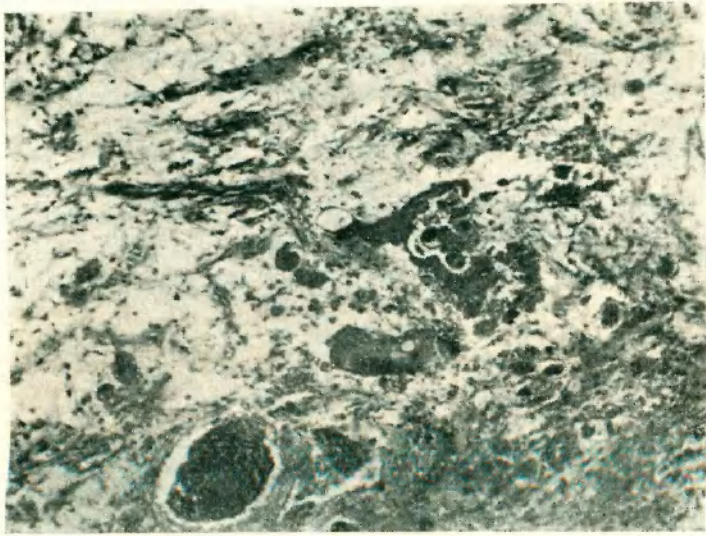
Parafina: hematoxilina-eosina. Obj. 8, foto-ocular 6 X, long. de cám. 40 cm.

"Detalle de las trabéculas epiteliales en un lago sanguíneo."

Como vemos, el caso fué tratado como un teratoma más de testículo y recién después cobró interés cuando el estudio histopatológico de la pieza fué efectuado con toda prolijidad e interés por el Dr. R. Rovere, a quien agradecemos su valiosa colaboración; nos informa tratarse de un disembrionoma con transformación maligna:

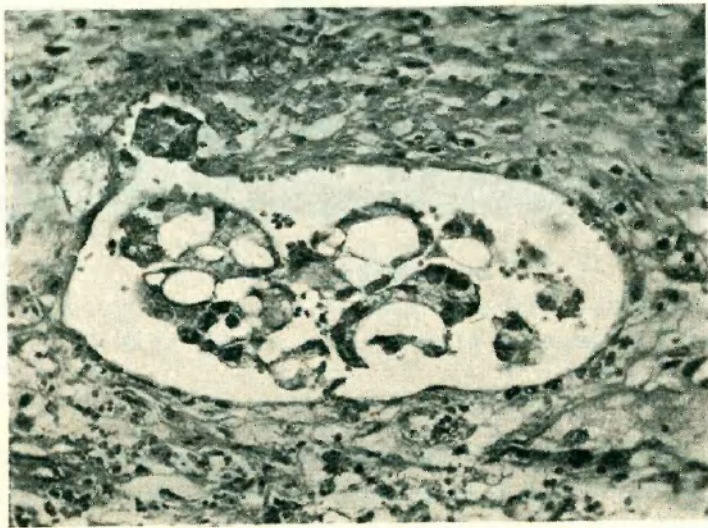
Ficha N° 1.217. — Se observa zona de parénquima testicular conservado, limitando una neoformación, formada por trabecular alargada, donde las células no están individualizadas, dando aspecto de sincicio multinucleado con algunas células grandes de citoplasma claro. Estas formaciones se desarrollan con preferencia dentro de la cavidad de vasos sanguíneos muy dilatados y dando amplias zonas de necrosis.

Los núcleos correspondientes al sincicio son de cromatina compacta, muy cromáticos, sin nucleolos visibles, de forma ovalar y no se observa mitosis; el citoplasma presenta vacuolas y la coloración con Sudan III demuestra que contiene pequeñas gotas grasas. Las células claras individualizadas tienen núcleo vesiculoso, presentan numerosas mitosis y el citoplasma es muy poco cromático.



Fotomicrografía N° 2

Parafina, h. e. Obj. 8. Foto-ocular 6 X, long. de cám. 40 cm. "Zona de necrobiosis con células monstruosas."



Fotomicrografía N° 3

Parafina, h. e. Obj. 40. Foto-ocular 6 X, long. de cám. 50 cm. "Vaso venoso trombosado por un mamelón sincicial creciendo en la luz."

El aspecto histológico corresponde al del corioepitelioma, por la constitución sincicio-giganto-celular, por el crecimiento preferente dentro de los vasos hemáticos, por la extensión de las necrosis, con todo este mismo cuadro puede presentarse tratándose de un sincicio sertoliano

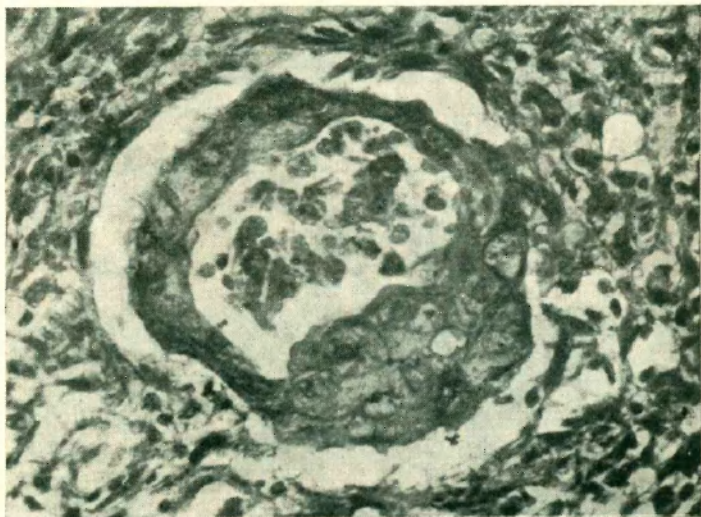
y aun otros tipos histológicos, aun más recordando que la proliferación endo-vascular es un fenómeno común en los teratoblastomas de testículo.

Estos tumores raros han sido muy bien estudiados por Scheetz y Leddy en la Clínica Mayo, quienes después de un estudio de 54 casos llegan a las siguientes conclusiones:

La localización es de una frecuencia igual en lo que respecta a ambos testículos, nunca se encontró el tumor bilateral.

Su primer síntoma es en la generalidad de los casos un aumento del tamaño del testículo que puede variar desde un simple núcleo pequeño a una cabeza de feto.

Estas tumoraciones según relatos de los enfermos han evolucionado largamente durante



Fotomicrografía Nº 4

varios años, otros refieren verlo crecer inusitadamente, desde luego pensamos que en los primeros casos el tumor corioepiteliomatoso se ha desarrollado tardíamente en alguna tumoración primitivamente benigna.

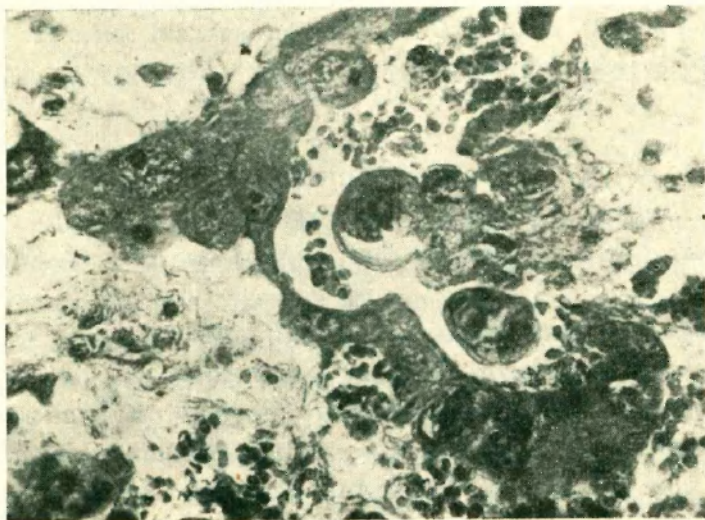
Con respecto al trauma en el trabajo de los autores citados anteriormente dicen existir un 30 % y que existe en nuestro caso (manotón de perro) y lo tomamos a título de inventario, ya que es difícil que una persona adulta no haya recibido en esa región algún trauma.

En algunos casos los enfermos concurren a consultar antes que por el tumor que evoluciona tardíamente por las metástasis, otros casos por su ginecomastia, síntoma asociado con suma frecuencia al corioepitelioma del testículo (nuestro enfermo no lo presentaba), en otros casos consultan por su síntoma predominante el dolor, este último puede presentarse como ha sucedido con muchos casos como una ciática o lumbago tipo crónico.

Debe mencionarse la importancia diagnóstica y pronóstica de la eliminación de gonadotrofina por la orina, dosajes costosos que únicamente pueden realizarse en institutos especializados. El dosaje de la gonadotrofina ha sido muy bien estudiado por el Dr. Lochhast en su trabajo "Repercusión Hormonal Excepcional en un corioepitelioma de testículo", presentado a la Soc. de Urología del Uruguay.

Debemos destacar por otra parte que el hecho de no encontrar cantidades anormales de gonadotrofina urinaria no invalida el diagnóstico.

En nuestro caso la investigación y dosaje no fué posible efectuar, pues como ya hemos dicho al comienzo de nuestro trabajo, esta entidad recién fué clasificada dentro del grupo nosológico de los corioepiteliomas después del examen histopatológico de la tumoración.



Microfotografía N° 5

Parafina, h. e. Obj. 40. Foto-ocular 6 X. long. de cám. 55 cm. "Detalle del sincicio y de células de langhans monstruosas, en una zona hemorrágica."

En lo referente al tratamiento todos los autores están de acuerdo en cuanto a la resistencia de estos tumores a las radiaciones penetrantes, los beneficios mayores dependen del tratamiento quirúrgico (hemicastración) y dentro de esto también dependerá de la precocidad con que esta última se realice.

En nuestro caso al enfermo le fué practicada la hemicastración y luego enviado a efectuar aplicaciones radioterápicas, el enfermo después de un año aumentó de peso y no presenta metástasis alguna acusable clínicamente.

La gravedad de la afección descrita es muy grande, en el trabajo citado anteriormente hay dos casos de supervivencia de 7 y 24 años, el caso que relatamos lleva unos dos años casi de evolución.

BIBLIOGRAFIA

1. Gapiolo F. y Spada C. (h.). — Sobre un caso de corioepitelioma de testículo. "Rev. Sudamericana de Endocrinología", 73, 1920.
2. Lauria da Fonseca V. — Tumores do testículo. "Archivos Brasileiros de Medicina", XXXVI, 375, 1946.
3. Uockhart J. y Castiglioni J. C. — Repercusión hormonal excepcional en un corioepitelioma del testículo. "Sociedad Uruguaya de Urología", VII, 181, 1941.
4. Lyall A. — Chorioncarcinoma of the testis with gynaecomastia. "The Brit. Jour. of Surg.", XXXIV, 278, 1947.
5. Rebori F. y Palazzo R. — Teratoma maligno de testículo. "Semana Médica", 1, 358 a 365, 1945.
6. Scheetz R. J. y Leddy E. T. — Roentgen therapy for malignant teratoma of the testis. "Collected Papers of the Mayo Clinic and Mayo Foundation", 688, 1945.
7. Videla C. A., Vívoli D. y Rey J. C. — Corioepitelioma del testículo. "La Prensa Médica Argentina", XXII, 17, 823, 1935.

DISCUSION:

Dr. Pujol. — *Me ha parecido entender que en ese caso no se hizo la reacción de Achenson. Justamente, he presentado un trabajo en colaboración con el Dr. Irazu, en una reunión que se hizo en Rosario, sobre la reacción de Achenson.*

Deseo insistir en esta ocasión sobre su valor, no sólo diagnóstico sino especialmente en el tratamiento, porque por medio de esta reacción se puede establecer, antes de iniciarse el tratamiento, si hay metástasis. Las metástasis se pueden determinar por vía clínica o por vía gonadal y hormonal. En consecuencia, hay que realizar el tratamiento quirúrgico, y luego, aplicaciones de radio. Si la reacción es positiva en un principio, se hace la castración y después la reacción de Achenson es negativa, todo ello nos indica que el enfermo ha curado o que hay que vigilarlo. Quince días después de la castración, hay que efectuar una reacción de Achenson y puede presentarse el caso de que, al cabo de unos meses se haga positiva la reacción, lo que indicaría el establecimiento de la metástasis. Si la reacción es positiva, aplicándose radioterapia, puede llegar a hacerse negativa.

Creemos que en todos los casos de tumor de testículo, debe hacerse la reacción de Achenson, la que es muy sencilla. Nosotros pretendemos hacer una ligera modificación y guiarnos por el índice objetivo que es el aumento en tamaño de los conos obtenidos. Utilizando cuatro lauchas blancas y una de testigo, se puede realizar la reacción sin necesidad de microscopio.

Dr. Sandro. — *No se hizo la reacción porque se trataba de un maestro de escuela de Corrientes, que tenía apuro en ser operado para irse a su provincia. Palpamos una tumoración en el testículo, operamos al tercer día y el hallazgo fué histopatológico.*