

Hospital Angel Cruz Padilla, Tucumán.
Serv. de Vías Génito-Urinarias. Jefe: Oscar A. Fonio.

FORMA RARA DE TUBERCULOSIS EPIDIDIMO-TESTICULAR "FUNGUS TESTIS BENIGNUS"

Por el Dr. OSCAR ARMANDO FONIO

En la tuberculosis epidídimotesticular, cuando por excepción se produce una vasta brecha escrotal a través de la cual los tejidos afectados hacen prociencia al exterior en forma de hernia vegetante, supurante o sangrante y las granulaciones le imprimen un aspecto de masa fungosa, se denomina a esta variedad de lesión "fungus benignus" que debe diferenciarse del "fungus malignus" de carácter neoplásico.

Lo poco común de esta forma clínica, de la que con sorpresa, con intervalo de seis meses, hemos constatado dos casos, siendo los primeros observados por nosotros en 17 años de ejercicio de la especialidad; mas las marcadas diferencias en los cuadros clínicos de ambos enfermos, que motivaron el empleo de distintos procedimientos terapéuticos y obligaron al planteamiento de diferente pronóstico, justifican a nuestro entender, esta comunicación.

He aquí la historia clínica de nuestra 1ª observación:

F. J. O., de 50 años, argentino, casado, agricultor, domiciliado en San Fernando. Departamento de Belén, Pcia. de Catamarca; ingresa al servicio a mi cargo el 27 de julio de 1947.

Antecedente hereditarios. — Sin importancia.

Antecedentes personales. — Ha tenido paludismo. Dice no haber padecido otras enfermedades. Niega venéreas. A los 16 años sufrió un traumatismo de bolsas por chocar contra la cabezada de la montura, al encabritarse la mula que montaba, lo que le produjo tumefacción dolorosa del testículo derecho, tardando un mes la curación.

Antecedentes de la enfermedad actual. — A principios de marzo de 1947, notó sin causa aparente y sin dolor, que el testículo derecho aumentaba de tamaño; a fines de abril en la piel del escroto se abrió espontáneamente una brecha por la que manaba abundante pus hasta fines de mayo. Posteriormente a través de la brecha referida apareció una masa tumoral, por lo que resuelve consultarnos.

Estado actual. — El resultado del examen clínico general, realizado con la colaboración del Dr. José Nores, es el siguiente:

Buen estado general; discreto panículo adiposo; piel trigüena; no se palpan ganglios; apirético; peso 68.250 grs.; talla 1.69 mts.

Cabeza. — Cabellera bien implantada; cráneo sin deformaciones; facies compósita. Ojos: pupilas iguales, reflejo fotomotor normal, conjuntivas coloreadas. Fosas nasales: permeables. Boca: faltan algunas piezas dentarias otras con caries; lengua y mucosas normalmente coloreadas; amígdalas normales.

Cuello. — No se palpan ganglios, ni glándula tiroides.

Aparato cardiovascular. — Pulso: 76 pulsaciones por minuto, irregular, lleno. Tensión arterial: 13 y 10 al Baugmanómetro. Corazón: punta que se percute y palpa en 5º espacio,

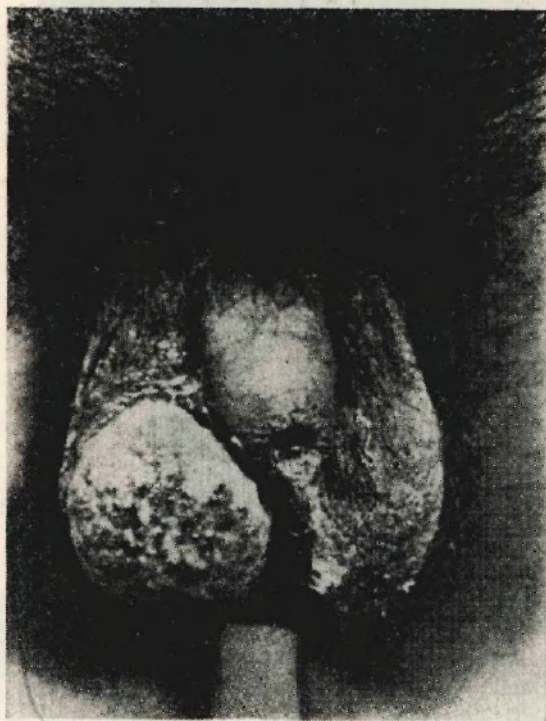

Figura 1

línea hemiclavicular; área cardíaca, con discreto aumento de cavidades izquierdas; auscultación: se perciben irregularidades en el ritmo, por extrasístoles.

Tórax. — En conformado, elástico y que excursiona bien. Palpación, percusión y auscultación normales. No es tosedor. Radioscopia: normal. Radiografía: sólo llama la atención algunas calcificaciones en hilio izquierdo.

Abdomen. — Con discreto panículo adiposo: se observan algunas pequeñas máculas acrómicas en piel. No se constata dolor a la palpación superficial y profunda. Hígado y bazo: no se palpan.

Sistema nervioso. — Psiquismo normal. Pares craneales: ligera hipoacusia izquierda. Reflejos de miembros superiores conservados, los de miembros inferiores muy vivos, en especial los rotulianos; reflejo plantar presente; no hay Babinsky.

Aparato urogenital. — Riñones: no se palpan; no hay puntos dolorosos; prueba funcional, normal.

Uréteres: nada de particular.

Uretra: Semiología normal; permeable, permitiendo el paso de un explorador Nº 22, sin resaltos.

Vejiga: Palpación y percusión normal; no se constata retención. Capacidad normal. Sensibilidad y contractilidad normales. Al examen endoscópico, mucosa de aspecto y coloración normales; meatos ureterales de aspecto normal; eyaculaciones normales.

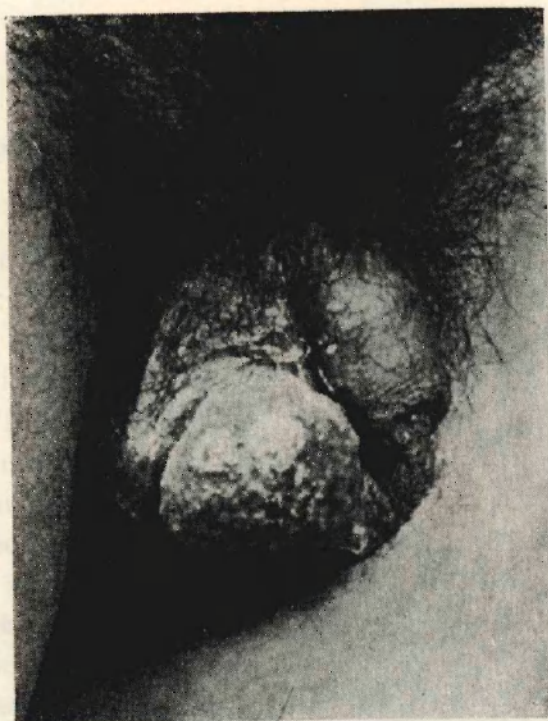

Figura 2

Próstata: forma, volumen, consistencia y sensibilidad: normales.

Vesículas seminales: no se tactan.

Bolsas y contenido: A la inspección, la piel del escroto en el lado derecho porción antero inferior, presenta una amplia brecha, por donde hace hernia una masa redondeada, de coloración rosada, de superficie granulosa, no sangrante, del tamaño de una mandarina (6 x 4 1/2 x 3 cms). A la palpación el testículo y epidídimo derechos se hallan confundidos en una masa tumoral, de superficie irregular, sembrada de nódulos de diverso tamaño, de consistencia firme, adherida al escroto en la región pósterio inferior (Fotografías 1 y 2). En lado izquierdo se palpan testículo y epidídimo de tamaño, forma, sensibilidad y consistencia, normales.

EXAMENES DE LABORATORIO

Sangre (2/VIII/1947). — Recuento globular: rojos 4.820; blancos 17.000. Fórmula: neutrófilos 38 %; linfocitos 51 %; mononucleares 6 %; eosinófilos 4 %; basófilos 1 %.

Orina (4/VIII/1947). — Ligeramente turbia; densidad 1025; reacción ácida; escasos eritrocitos; regular cantidad de leucocitos; regular cantidad de mucus; escasos glóbulos de pus; regular cantidad de células epiteliales planas.

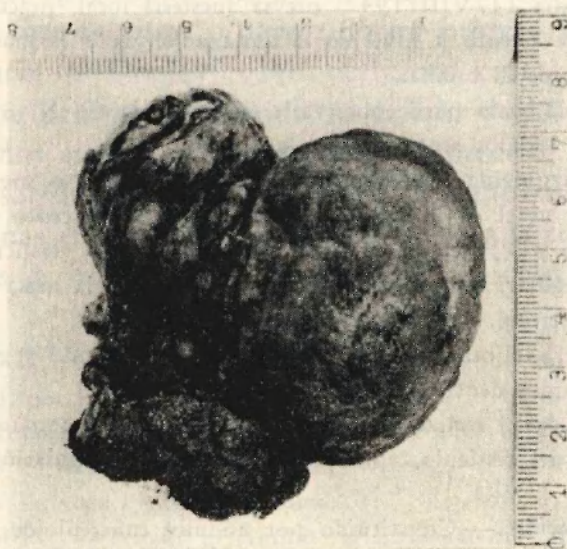

Figura 3

Eritrosedimentación (Wintergreen 5/VIII/1947). — 1a. h. 7 m.m.; 2a. hora 13 m.m.; índice de Katz 6.75.

Reacción de Kahn (6/VIII/1947). — Débil positiva (1).

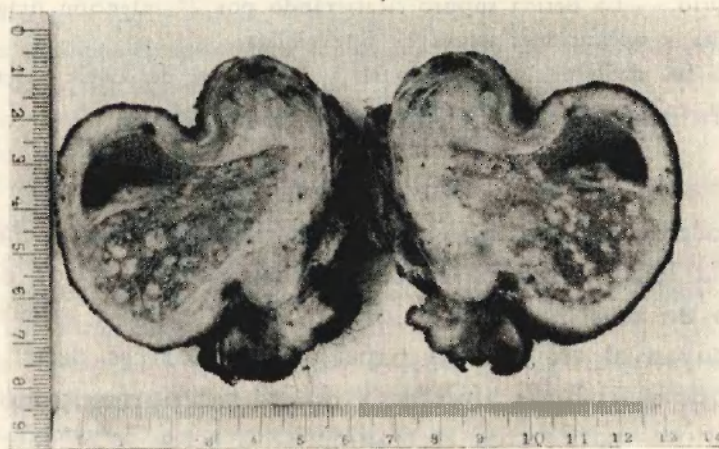


Figura 4

En sedimento coloreado de orina se investigó bacilos de Koch, en tres oportunidades, con resultado negativo.

La reacción intradérmica de Mantoux, resultó positiva débil.

Como ante este cuadro clínico, hemos experimentado la duda si se trataba de una tuberculosis, una lúes, o un tumor, resolvimos practicar una biopsia, cuyo examen histopatológico practicado por el Dr. Miguel Conejos, demostró las lesiones características de tuberculosis y la presencia en las preparaciones de bacilos de Koch.

Operación. — El día 11/VIII/1947, previa anestesia local, practicamos la hemicastración, con resección parcial de escroto a nivel de la zona adherida a la masa epididimo testicular y alrededor de los bordes de la brecha.

La pieza operatoria como puede observarse en la fotografía N° 3, era una gruesa tumoración constituida por 2 lóbulos separados por un surco.

El lóbulo de la izquierda (epidídimo), de superficie más o menos lisa, muestra algunas bridas conjuntivas y a nivel de la cola un trozo de piel del escroto y mide unos 5 cms. de largo, 3 cms. de ancho y $3\frac{1}{2}$ cms. de alto. El de la derecha (testículo), de $6 \times 4\frac{1}{2}$ y $\times 3$ cms., de superficie irregular, rugosa, granulosa, corresponde a la masa fungosa que hacía hernia a través de la brecha escrotal, en nuestro enfermo.

El corte de la pieza (Fotografía N° 4), nos muestra testículo y epidídimo con granulaciones y envueltos e incluidos dentro de un tejido de granulación.

El estudio microscópico realizado gentilmente por el anatomopatólogo Dr. Miguel Conejos con material extraído del testículo, epidídimo y tejido de granulación de la pieza operatoria, demostró lo siguiente:

Tejido de granulación. — Constituido por nódulos tuberculoideos, formados por acúmulos de células histiocitárias claras, centradas por células gigantes de tipo Langhans y presentando la mayor parte de los nódulos, grandes zonas de necrosis.

Testículo y epidídimo. — Ambos presentan su parénquima invadido por tejido de granulación descripto más arriba, habiendo desaparecido gran parte de sus elementos, reemplazados por los nódulos tuberculosos en caseificación.

La coloración de Ziehl Neelsen, muestra en todos los preparados la presencia de bacilos ácido-alcohol resistentes.

Diagnóstico anatomopatológico. — Orquiepididimitis tuberculosa.

Postoperatorio. — L. herida supuró cicatrizando por 2ª intención practicándose curaciones antisépticas locales y aplicaciones de rayos ultravioleta.

El enfermo fué dado de baja curado el 3 de octubre de 1947 y tenemos conocimiento que se encuentra en perfectas condiciones.

COMENTARIOS

Hasta hace no muchos años, se ha dado poca importancia al rol del traumatismo en la localización de la tuberculosis genital y los diferentes autores aún no están de acuerdo en el valor que debe darse a este factor. Mientras algunos atribuyen al trauma un papel localizador, es decir, que puede fijar una tuberculosis en el lugar afectado y donde anteriormente no existía ninguna lesión tuberculosa, para otros el traumatismo sería solamente movilizador, o sea que su verdadera acción se limitaría a poner de manifiesto un foco tuberculoso preexistente, que hasta el momento de la contusión había pasado inadvertido por evolucionar en forma lenta e insidiosamente.

Vale la pena llamar la atención en el caso de nuestra observación, sobre el antecedente traumático referido por el enfermo, que a pesar de haber trans-

currido muchos años, a nuestro criterio tiene importante relación con la localización tuberculosa que hemos constatado, exclusivamente en epidídimo y testículo derechos. Mas considero que no sería aventurado presumir que esa tumefacción dolorosa postraumática de testículo derecho, de la que nuestro enfermo tardó "un mes en curar", haya sido un proceso semejante a la forma de tuberculosis aguda de Duplay, cuyo bullicioso cortejo sintomatológico se haya apagado paulatinamente quedando en estado de latencia, hasta que por un motivo que se nos escapa se ha reactivado el proceso.

En efecto, es sabido que la forma aguda de tuberculosis genital, se inicia a menudo en personas en excelente estado de salud aparente, sin causa alguna ostensible o después de un traumatismo sobre el testículo.

2ª Observación. — G. A., de 26 años de edad, argentino, soltero, vendedor de diarios, con domicilio en esta ciudad, que ingresa a nuestro servicio el día 31 de diciembre de 1947.

Antecedentes hereditarios. — Padre fallecido a los 59 años de hemorragia cerebral. Madre vive y sana. Han sido 11 hermanos, de los cuales viven 9 y los cree sanos; los otros dos murieron a los 2 años de edad, ignora las causas.

Antecedentes personales. — Nacido a término; crianza materna. Sarampión a los 13 años. Paludismo, gripe y resfríos a repetición. Niega venéreas. Fumador muy moderado (1 ó 2 cigarrillos diarios); no bebe. En 1938 padeció de osteomielitis de brazo izquierdo que fistulizó y en 1940 se complicó con miasis, siendo amputado. Antes de la amputación era trabajador de surco y aprendiz de chofer, oficios que abandonó luego, para ocuparse como sereno, dedicándose últimamente a vender diarios. No se registran antecedentes traumáticos de genitales.

Antecedentes de la enfermedad actual. — En 1939 notó una pequeña tumoración a nivel de testículo derecho, que se abrió y fistulizó en la región pósterio inferior de escroto. Posteriormente ocurrió lo mismo en el lado opuesto y periódicamente se abrieron nuevas fístulas, por las que manaba secreción purulenta flúida y tórpida.

Hace un mes se ulceró el escroto, sin supuración en la región súpero-externa derecha, apareciendo a través de la brecha una masa rojiza.

Estado actual. — El examen clínico general, realizado con la colaboración del Dr. Adolfo Kaplán, revela:

Talla 1.50 mts.; peso 53 kilos (en 1937 pesaba 73 kilos). Aspecto general, regular. Apetético. Tez pálida. Psiquismo normal.

Cabeza: Buena implantación de cabello; pestañas eréctiles; cejas pobladas; mirada apagada. Dentadura regular, algunas caries; Farinx nada de particular; lengua húmeda y limpia.

Cuello: No hay adenopatías.

Tórax: Bien conformado; piel pequeñas manchas y cicatrices acrómicas diseminadas que se extiendan también por el tronco, abdomen y muslos (¿secuelas de piodermítis?)

Aparato circulatorio: Tonos rítmicos, bien tímbrados; área cardíaca impresionada normal; pulso regular, de onda llena, frecuencia 90 por minuto. Tensión: Mx. 14, Mn. 8.

Aparato respiratorio: Percusión, normal; vibraciones se conservan normales; auscultación, en vértices disminuido el murmullo vesicular; rudeza en parte media a nivel de la zona paravertebral derecha, disminución de murmullo vesicular en bases especialmente lado izquierdo, donde se perciben rales húmedos finos en inspiración profunda. No hay tos ni expectoración.

Abdomen: Tenso; buen pániculo adiposo, musculatura con tonicidad potente; nada reve-

la la palpación superficial ni profunda. Hígado: en inspiración profunda se palpa borde debajo de parrilla costal, indoloro, regular, impresionando consistencia conservada. Bazo se percute aumentado, insinuándose el polo inferior en posición de Schuster, indoloro.

No se palpa morcilla sigmoidea. Evacuación intestinal aumentada (3, 4 y a veces 5 deposiciones diarias) cilíndrica, semisólida, buena coloración.

No hay vinagreras, acideces ni plenitud postprandial. Apetito bueno.

Miembros: Superior derecho normal; superior izquierdo amputado a nivel del brazo. Inferiores: reflejos normales, fuerza muscular conservada, no hay edemas, se aprecia adenopatía inguinal bilateral a predominio derecho.

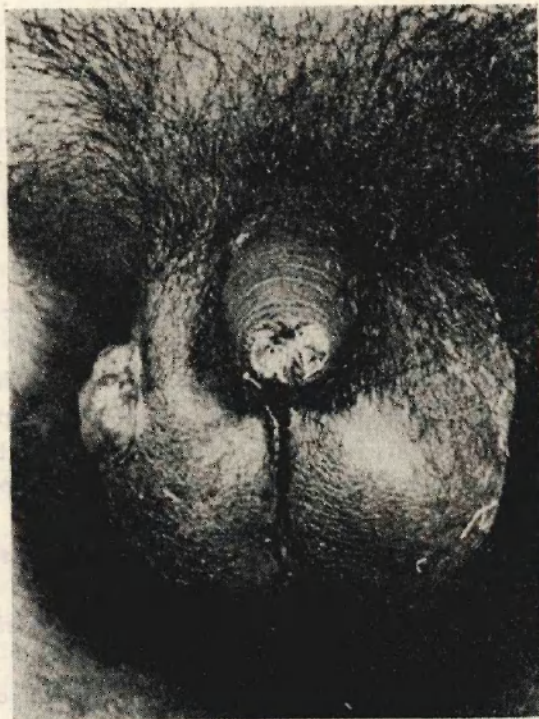

Figura 5

Aparato urogenital: Riñones, no se palpan; no hay puntos renales ni ureterales dolorosos. Vejiga: polaquiuria (cada hora de día y 3 ó 4 veces de noche), orina turbia, no hay tenesmo ni hematuria, las micciones no son dolorosas; capacidad vesical 150 c.c. Uretra: acusa exquisita sensibilidad, sobre todo en la porción prostática al franquearla con el explorador a bola N^o 16, que al ser retirado extrae secreción de aspecto seropurulento. Bolsas: En la parte inferior de escroto se observan varios trayectos fistulosos por los que mana un pus fluido seroso. Gran brecha escrotal en región ántero lateral superior derecha, por la que hace hernia una masa fungosa de color rojizo pálido de tres centímetros de diámetro (fotografías 5 y 6). A través de la brecha referida aparecen también algunas larvas de moscas. Testículos y epidídimos aumentados y formando masas irregulares con nódulos duros y otros reblandecidos, adheridos a la piel del escroto en su porción pósteroinferior.

Próstata y vesículas: al practicar el tacto rectal se comprueban paquetes hemorroidales externos e internos y la próstata se muestra ligeramente aumentada, pero irregular, con nódulos duros del tamaño de un lenteja poco sensibles a la presión. Las vesículas seminales se tactan, especialmente la derecha que se ofrece engrosada, dura y nudosa, aunque poco sensible. Hay tenesmo rectal.

Función sexual: Desde los 17 años no tiene relaciones sexuales; observa erecciones matinales al despertar, cada 15 ó 20 días, y a lo sumo una vez por mes presenta una polución espontánea durante el sueño. No ha observado hemospermia.

Examen radiológico (Dr. José Nores): A la radioscopia, se observa engrosamiento con modificación del seno costodiafragmático izquierdo. La radiografía de tórax muestra: trama

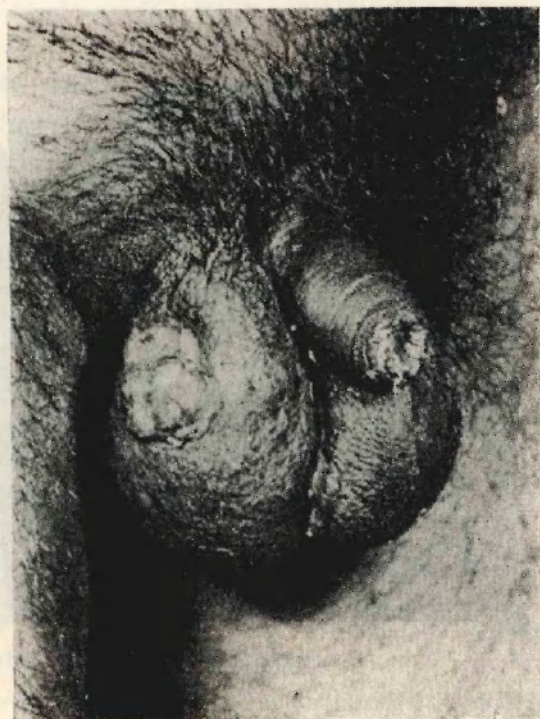

Figura 6

broncovascular reforzada en ambos campos pulmonares; calcificaciones en hilio izquierdo; gruesa banda de paquipleuritis que modifica el seno costodiafragmático izquierdo.

Exámenes de laboratorio.— *Recuento globular:* Rojos, 4.620.000; blancos, 6.400.

Hemoglobina: 85 %.

Valor globular: 0,92.

Fórmula leucocitaria: Neutrófilos segmentados, 75 %; linfocitos, 21 %; monocitos, 2 %; eosinófilos, 2 %.

Reacción de Kahn: Dudosa (\pm).

Mantoux: Positiva (++) .

Eritrosedimentación (Wintergreen): Primera hora, 115 m.m.; segunda, hora, 125 m.m. Índice de Katz, 88,75.

Orina: Aspecto turbio; sedimento abundante; reacción alcalina; densidad, 1021; vestigios de albúmina; escasos leucocitos; no se observan eritrocitos; hay glóbulos de pus; no se observan cilindros. En sedimento se investigan bacilos de Koch en dos oportunidades con resultado negativo.

Exámenes bacterioscópicos: En la secreción recogida de las fistulas escrotales no se observaron bacilos de Koch, en cambio se encontraron, aunque muy escasos, en las preparaciones de pus uretral.

Tratamiento y evolución.—Inicialmente tratamos las lesiones genitales con curaciones antisépticas, aplicaciones de rayos ultravioleta, cauterizaciones a gálvano de la zona fungosa y método de Durante (1 c.c. diario de sol. Lugol). Como tratamiento general, indicamos extracto hepático inyectable, suero glucosado, gluconato de calcio, vitaminas C y D, alimen-

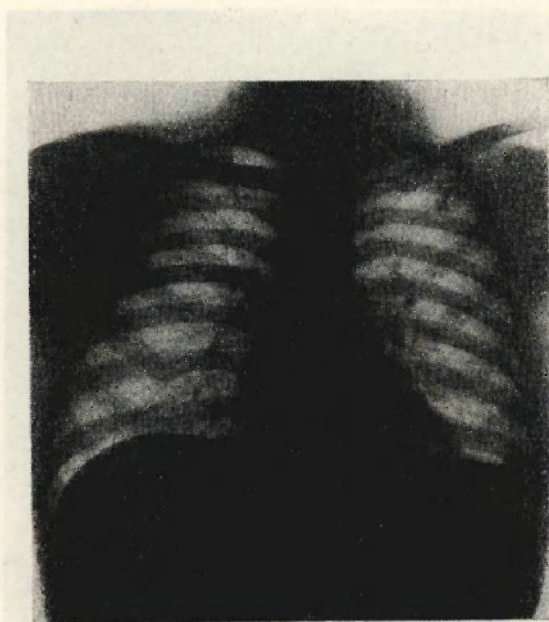


Figura 7

tación hipoclorurada, rica en hidratos de carbono y grasas, y Gadusan (morruato cúprico coloidal) empezando con una ampolla diaria de 2 c.c. por vía endovenosa en ayunas (10 inyecciones), luego 10 ampollas de 5 c.c. y finalmente 10 ampollas de 10 c.c., debiendo suspenderse por gran dificultad para la punción venosa. Con el tratamiento expuesto mejoró ligeramente el estado general, aumentando en tres meses medio kilo de peso (el 9/III/948 pesaba 53.500 grs.), pero las lesiones genitales no se modificaron.

Al mes siguiente nuestro enfermo perdió el aumento de peso anotado, ya que el día 16/IV/948 tenía el mismo peso que al ingresar al servicio, es decir 53 kilos.

El 29/IV/948 se inicia nueva serie de Gadusan, esta vez por vía intramuscular, pero el estado general desmejora rápidamente, pesando sólo 50 kilos el 20/V/948.

El 21/V/948 aqueja el paciente dolor a nivel de la región inguinal derecha, observándose marcada adenopatía, fiebre y quebrantamiento general. En la misma fecha se solicita recuento globular, fórmula leucocitaria y eritrosedimentación con el siguiente resultado:

Eritrosedimentación: Primera hora, 86 mm.; segunda hora, 106 mm.; I. K., 69,50.

Recuento globular: Rojos, 4.010.000; blancos, 10.200.

Hemoglobina: 80 %.

Valor globular: 1.

Fórmula leucocitaria: Neutrófilos, 87 %; linfocitos, 11 %; monocitos, 2 %; ligera anisocitosis y poiquilocitosis.

Se indica penicilina 50.000 U. cada 4 horas y Soldrómaco endovenoso, con lo que disminuye la adenopatía, pero se mantiene la temperatura vespertina. Ante el notable empeoramiento del estado general y aumento de la secreción purulenta por las fistulas y brecha escrotal, nos decidimos por el tratamiento quirúrgico.

El 18/VI/948, previa anestesia raquídea con novocaina-corbasil (0.10 grs.) se practica en primer término la hemicastración derecha. Luego se exterioriza el testículo izquierdo y se procede a la abertura de la vaginal, dando salida a unos 20 c.c. de líquido serofibrinoso; se observa el epidídimo engrosado, con nódulos duros; a la palpación del testículo se percibían también varios nódulos en pleno parénquima, que al incidir comprobamos grande contenido caseoso. Ante la imposibilidad de conservar la glándula ni siquiera parcialmente decidimos completar la castración total. Explorados los elementos del cordón se muestran normales, sin alteraciones aparentes de los deferentes. Se pulveriza con sulfamida y se reconstruye la pared eliminando la mayor parte posible de escroto, sobre todo las zonas adherentes y fistulizadas. La herida operatoria supuró en varios puntos cicatrizando por segunda.

Ante la persistencia del estado febril, el 7/VII/948 iniciamos la inyección de un gramo diario de estreptomomicina que continuamos durante diez días sin observar ninguna mejoría.

El 22/VII/948 el enfermo sufre una crisis epileptiforme. Al examen neurológico no se encuentran alteraciones de reflejos, ni reacción anormal de pupilas y motilidad ocular. Se comprueba punto doloroso a nivel de apófisis espinosa de 4ª y 5ª vértebras dorsales, pero la radiografía de columna no revela alteraciones.

El 23/VII/948, *recuento globulares:* Rojos, 5.1000.000; blancos, 9.200.

Hemoglobina: 70 %.

Fórmula leucocitaria: Metamielocitos, 1 %; neutróf., núcleo segmentado, 63 %; neutróf. núcleo bastón, 7 %; linfocitos, 23 %; mononucleares, 4 %; eosinófilos, 2 %.

El 26/VII/948, *eritrosedimentación:* Primera hora, 114 mm.; segunda hora, 138 mm.

El 27/VII/948, se indica calcio con vitamina C (Riedecal) 2 ampollas diarias intramusculares y auroqueratinato de calcio "Sintestina", dosis 1, 2 y 3, una ampolla intramuscular por semana.

Los días 8 y 11/VIII/948 se repiten las crisis epileptiformes.

El 21/VIII/948 se controla nuevamente el peso del enfermo que era de 47 kilos, es decir en los últimos tres meses había perdido otros 3 kilos de peso. Además acusa dolor en región lumbar, como así mismo y marcada defensa en los flancos que imposibilita la palpación profunda. Ante esta nueva complicación resolvemos realizar urogramas por eliminación, pero como la inyección venosa resulta imposible, se efectúa por vía intramuscular inyectándose 20 c.c. de Nosylan diluido en 20 c.c. de suero fisiológico con novocaina al 2 %, repartido en ambas regiones glúteas. En los urogramas obtenidos, se observan las siluetas renales agrandadas en ambos lados; a los 10 minutos de la inyección se nota buena eliminación de orina opaca en lado izquierdo; a los 20, 40 y 60 minutos las siluetas de cálices, pelvis y uréter izquierdos se visualizan bien, en cambio en el lado derecho hay ausencia de eliminación en los cuatro urogramas obtenidos.

El 9/IX/948, *recuento globular*: Rojos, 4.400.000; blancos, 12.800.

Hemoglobina: 75 %.

Fórmula leucocitaria: Neutróf. núcleo segmentado, 68 %; neutróf. núcleo bastón, 10 %; linfocitos, 18 %; mononucleares, 3 %; eosinófilos, 1 %.

Finalmente diremos que este pobre enfermo, frente al que hemos experimentado el amargo convencimiento de nuestra impotencia, vive aún en mi servicio del Hospital Padilla, donde luchamos únicamente ahora por conservar su fe en la curación; de acuerdo, pues, también nosotros con las sabias y humanitarias palabras expresadas esta mañana por el maestro chileno.