

# HEMATOMA FUNICULAR TRAUMATICO

Por el Dr. ALBERTO ROCCHI

Dedicamos esta comunicación al examen de un caso, cuyo interés creemos que radica no tanto en la rareza del accidente, cuanto que nos permitió corroborar una característica de los hematomas de las bolsas, el mérito de cuya descripción pertenece a los autores uruguayos, Surraco (1) y Díaz Castro (2).

R. V., 32 años. Caminando, se golpeó en la región inguinal izquierda contra la esquina de una mesa de mármol. Al día siguiente nota dolor y aumento de tamaño del hemiescrotal de mismo lado. Es medicado con reposo, suspensor y bolsa de hielo pero la sintomatología siguió en aumento. Lo vemos a los 5 días encontrando las bolsas ocupadas en el lado izquierdo por una tumefacción que se extendía desde el orificio inguinal externo, englobaba los elementos del cordón no permitiendo individualizarlos se extendía por el lado interno del testículo al que rechazaba hacia arriba, atrás y afuera llegando hasta el fondo del saco escrotal a nivel del gubernaculum observándose en la piel a ese nivel, una sufusión sanguínea que tendía a invadir el safé.

Intervención: Anestesia local infiltrativa. novocaína al 1 %.

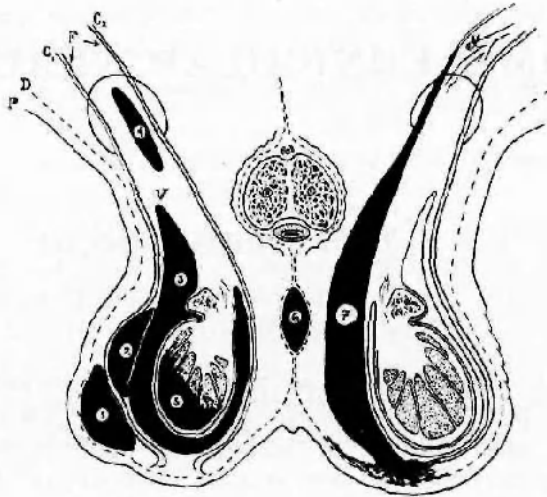
Incisión inguino-escrotal. Se exteriorizan los elementos y se observa una colección sanguínea en plastrón que ocupa el lado interno del cordón en toda su altura, la cara interna del testículo y epidídimo, infiltrando por abajo el gubernaculum. Se va disecando con toda facilidad en una pieza con la lámina interna del cremáster a favor de un plano de decolamiento sobre la fibrosa que queda intacta, se abre el conducto inguinal y en la parte media del mismo se ve terminar el hematoma en un vaso venoso que sangra y al cual se liga (Nº 7 de la figura). Inversión de la vaginal. Sutura con hilo de algodón y drenaje con lámina de goma. Evolución postoperatoria sin inconvenientes.

*Patogenia.* — La acción del agente traumatizante, lesionando una vena del cordón contra el plano resistente de la rama ilio-pubiana fué en este caso claramente objetivable. Se trata de una modalidad de la cual encontramos escasas referencias en la literatura mundial. En la bibliografía nacional anotamos los casos similares de Castaño y Astraldi (3), Gálvez y Monserat (4), Astraldi, Torroba y Brea (5).

Los autores uruguayos citados al principio insisten en el papel de la rotura del ligamento escrotal (gubernaculum) con su importante confluencia vascular en la génesis de los hematomas a evolución interfibroso-cremas-

teriana por traumatismos de bolsas. En nuestra observación la rotura de un vaso a nivel del conducto inguinal, provocó la formación de un derrame de la misma localización, siguiendo el camino inverso, es decir de arriba abajo.

Acompañamos un esquema en el que hemos representado la localización principal de los hematomas de bolsas y su contenido, de acuerdo a las



- P.-piel.  
 D.-Dermis.  
 G.-Gremáster, fascículo externo  
 G'-Gremáster, fascículo interno  
 F.-Fibrosa.  
 V.-Vaginal.  
 1.-Hematoma del celular.  
 2.- " del espacio paravaginal de Kocher o Lemichez.  
 3.-Hematocoma.  
 4.-Hematoma del cordón.  
 5.- " subalbugíneo.  
 6.- " del tabique.  
 7.-HEMATOMA INTERFIBROSO-GREMASTERIANO.-

descripciones clásicas de Sebilleau, Kocher y Lemichez, con las correspondientes al hallazgo en nuestro enfermo, de acuerdo a las concepciones modernas.

#### BIBLIOGRAFIA

- (1) Surraco. — Mem. Soc. Urug. Urol. 5, 61. 1939.  
 (2) Díaz Castro. — Arch. Urug. Medic. Circ. y Esp. 24. 334, 1944.  
 (3) Castaño y Astraldo. Soc. Arg. Urol. 1, 366. 1926.  
 (4) Gálvez y Monserat. — Rev. Arg. Urol. 2. 205. 1933.  
 (5) Astraldi, Torroba y Brea. — Rev. Arg. Urol. 7. 77. 1938.