

Instituto Municipal de Clínica Urológica
Hospital Durand - Buenos Aires
Director: Prof. Dr. Luis Figueroa Alcorta

NUESTRA EXPERIENCIA EN LA ADENOMECTOMIA SUPRAPUBICA EN UN TIEMPO CON ANESTESIA LOCAL

Por los Dres. RAUL E. SANDRO y SIMON TEPLITZKY

Queremos exponer ante ustedes el resultado de nuestra experiencia en la realización de la adenomectomía suprapúbica, según la técnica del profesor Figueroa Alcorta, utilizando como anestesia la local.

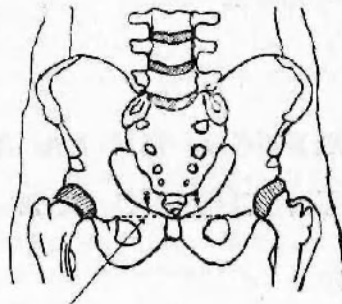
Los primeros casos en que practicamos este tipo de anestesia datan del 16 de Mayo de 1949 y desde entonces a la fecha la hemos empleado en veintitrés intervenciones con el mejor de los éxitos, habiendo terminado todas ellas sin emplear otra anestesia complementaria, salvo en un caso en que la íntima adherencia del adenoma a una cápsula muy espesada nos hizo recurrir en última instancia en el momento de la enucleación del adenoma, a la anestesia por éter.

En los veintidos casos restantes de nuestra casuística podemos asegurarles, no tuvimos ningún inconveniente y nos autoriza a recomendarla, sobre todo si se tiene en cuenta que en esta operación más que en ninguna otra, por la índole del enfermo, todo shock que se pueda restar al acto quirúrgico, es de un beneficio incalculable para el mismo. Pero, no es ello todo; además de la ventaja antedicha, está el beneficio en el post-operatorio inmediato, ya que la hidratación "per os" la comenzamos inmediatamente al acto quirúrgico, los movimientos involuntarios y contracciones diversas del comienzo del despertar del enfermo no existen, además de todas las complicaciones que traen aparejadas, unas más, otras menos, y que sería largo enumerar, todas las otras anestесias empleadas, siendo la local la más inocua de todas ellas.

Nuestra técnica es simple: media hora antes de la operación y previo vaciado de la vejiga, instilamos 50 c.c. de novocaína al 2 % en la vejiga, con el objeto de hacer una anestesia superficial de mucosa vesical. Ya en el acto quirúrgico comenzamos por infiltrar con novocaína al $\frac{1}{2}$ % sin adrenalina, piel y celular, luego a 3 cms. de la línea media a ambos lados y sobre una línea horizontal que pasa por el lado superior del pubis, clavamos una aguja de 7 cms. perpendicularmente a la piel e inyectamos 20 c.c. de novocaína en ambos espacios látero-vesicales y espacio del Retzius.

Incidimos piel y tejido celular, infiltramos con novocaína la aponeu-

rosis y llegamos sin dificultad a rechazar la grasa prevesical y fondo de saco peritoneal anterior.



3 cms. por fuera de la sínfisis pubiana (borde superior).

Con la vejiga a la vista que vaciamos en ese momento y sin hacer ninguna infiltración en su pared, abrimos la misma con bisturí eléctrico.

N.ºMBR.	REGISTRO GENERAL	CAMA	OPERACION	DIAGNOSTICO ANATOMO PATOLOGICO	ANESTESIA
G.P.	15060	4	16-V-49	Adeno-fibro-mioma	Local con anestesia de la celda
Y.P.	15363	9	18-V-49	Adenoma	Local con anestesia de la celda
J.M.	15094	8	23-V-49	Adenoma	Local con anestesia de la celda
D.S.	14993	2	1-VI-49	Adenoma abscedado	Local con anestesia de la celda
L.C.	12890	5	24-VI-49	Fibro-adenoma con zonas de metaplasia epitelial	Local con anestesia de la celda
M.R.A.	15223	11	1-VII-49	Adenoma quístico glandular con degeneración mixomatosa	Local con anestesia de la celda
A.F.	15247	7	11-VII-49	Adenoma glándulo-quístico	Local (sin anestesiar la celda)
S.R.	15364	8	5-VIII-49	Adenoma	Local "
D.G.Z.	15393	9	19-VIII-49	Adenoma quístico	Local "
V.O.	15502	5	2-IX-49	Adenoma con extensos fenómenos inflamatorios	Local "
A.C.H.	15929	6	11-I-50	Adenoma	Local "
M.C.	15952	7	20-I-50	Adenoma quístico	Local "
L.M.C.	16137	9	15-III-50	Adenoma con fenómenos inflamatorios	Local "
M.O.	16330	6	22-III-50	Adenoma quístico	Local "
C.I.	16263	3	24-III-50	Adenoma quístico o hiperpl. gland. y muc.	Local "
Y.E.	16376	12	24-III-50	Adenoma glándulo quístico	Local "
M.B.A.	16464	7	19-IV-50	Adenoma microquístico	Local "
X.W.	16551	8	17-V-50	Adenoma o fenómenos inflam. y quísticos	Local "
J.H.	15700	4	5-VI-50	Adenoma o hiperplasia gland. y quística	Local "
Y.E.	16390	5	16-VI-50	Adenoma quístico con zonas fibrohistiocit.	Local "
L.B.	16693	10	26-VI-50	Adenoma con formaciones glandulares	Local finalizando con general
M.M.	16772	8	12-VII-50	Adenoma quístico con hiperplasia muscular	Local "
A.C.	16769	6	19-VII-50	Adenoma	Local "

Abierta la vejiga, antes hacíamos sobre el relieve vesical adenomatoso, un collar de anestesia con las agujas ideadas por Legueu, pero actualmente —es posible que a ello contribuya la replección vesical con novocaína—, no hacemos ninguna anestesia y es asombroso como en la mayoría de los casos, el dolor si existe es mínimo y permite fácilmente la enucleación del adenoma.

Nos resta decir que en los sujetos muy pusilánimes damos una hora antes de la operación, a tomar un comprimido de seconal o embutal.

El resultado obtenido hasta la fecha en los veintitrés casos anteriormente dichos, nos determinaron a relatar a ustedes, distinguidos urólogos, nuestra experiencia y a recomendarla en este tipo de cirugía urológica.

DISCUSIÓN

Dr. Bernardi. — Deseo agregar que la primera comunicación que se trajo a esta Sociedad, a propósito de anestesia local en la adenomectomía, fué la del doctor Ricardo Ercole, presentada en Tucumán, en 1948.

Dr. Sandro. — Creo que el doctor Bernardi está confundido. El doctor Ercole se ocupó de la anestesia en la operación de Millin; en cambio, nuestro trabajo se refiere a la operación suprapúbica.

Dr. Bernardi. — Quise aclarar que era una adenomectomía hecha con anestesia local.