

PAQUIVEJIGA

CONSIDERACIONES SEMIOLOGICAS Y QUIRURGICAS

Por los Dres. R. BERNARDI y S. WAINBERG

En nuestra práctica urológica nos llamó la atención desde hace unos años, el raro aspecto de algunas vejigas hipertróficas al incidir los planos abdominales distinto, por cierto, a la gruesa pared de los obstruidos por adenoma, cáncer, esclerosis cervical o estrechez, coincidente, por otra parte, con los trabajos publicados por Jungano, Constantinesco y Diamantis en los años 1933, 1934 y 1935, respectivamente. En cuanto a la literatura argentina sobre este tema, no figura al parecer, ninguna publicación, constituyendo las nuestras las primeras observaciones hasta el momento.

El interés despertado por esos casos, acicateó nuestro entusiasmo y preocupación por el tema, permitiéndonos hallar el primero en un enfermo portador de un adenoma, en el año 1945, a la vez que establecer ciertos caracteres semiológicos y quirúrgicos que amplían los conceptos formulados por los anteriores colegas.

Se trata, en suma, de una lesión de la pared vesical, del tipo de una *fibromatosis generalizada*, denominada indistintamente *megavejiga fibromatosa* por Jungano, en 1933, o paquivejiga (de paquí, grueso o espeso), por Diamantis, de El Cairo, en 1935, con más propiedad, porque da una idea exacta de la hipertrofia parietal sin prejuizar sobre su tamaño, que frecuentemente es variable.

La primera observación pertenece, al parecer, a Jungano, de acuerdo con su trabajo publicado en el *Journal d'Urologie*, t. 35, pág. 338, del año 1933, con el título de "*Megavejiga fibromatosa generalizada*". Refiere la historia de un enfermo de 79 años, con cistitis y hematurias totales, abundantes y repetidas, por lo que diagnostica clínicamente un tumor vesical; el enfermo fallece sin haber sido operado, y a la autopsia encuentra: "una gran vejiga comparable a un útero en el quinto mes de gravidez, con un espesor aproximado de 35 milímetros, y cuya forma no se altera, como si el órgano hubiera sido fijado o endurecido con un líquido fijador". "La vejiga abierta ofrece el aspecto de un útero puerperal a causa del espesor de sus paredes, conservando su forma". "A la sección, el tejido es muy duro y se puede notar a simple vista un aspecto reticular, fuertemente compacto y ricamente fasciculado".

"La grasa perivesical es bastante compacta y adherente a las capas subyacentes."

"La cavidad vesical está libre y no presenta ninguna neoformación, ni granulosis, ni vegetaciones." "La capa interna vesical aparece desnuda de su revestimiento mucoso normal y toma un aspecto necrótico ligeramente irregular y de tinte grisáceo, acompañada de pequeños puntillados hemorrágicos."

"No hay obstrucción cervical (adenoma ni esclerosis)."

"El examen histológico muestra un *tejido perivesical* aumentado y de trama muy compacta. Los fascículos musculares están hiperplásicos e hipertróficos, afectando especialmente la capa media, cuyo desarrollo alcanza hasta 10 veces el tamaño normal, observable a simple vista", según Jungano. "El revestimiento epitelial está ausente, de manera que todo el corión se presenta completamente desnudo."

El tejido conectivo interfascicular se halla muy desarrollado y los vasos venosos arteriales y capilares son más abundantes, voluminosos y frágiles que los normales —lo que explica las hemorragias vesicales sufridas por el enfermo (meso y pariarteritis)—. Vale decir, un *claro ejemplo de fibromatosis generalizada de la vejiga*. Jungano no halló ninguna causa local obstructiva ni inflamatoria justificable del estado parietal.

Destaca el mismo autor que solamente tres órganos de la economía pueden presentar un proceso similar: el útero, el corazón y, excepcionalmente, el intestino grueso.

El corazón, en la llamada forma hipertrófica primaria idiopática y el útero, en la miomatosis difusa, llamada por algunos ginecólogos "útero gigante fibromiomatoso, sin fibroma".

El autor intenta dar una explicación fisiopatológica de las hematurias existentes, atribuyéndolas a un éxtasis venoso por compresión muscular con necrosis secundaria de la mucosa vesical.

La segunda observación pertenece a Constantinesco, habiendo aparecido en la *Revista Romana de Urología*, N° 3 de 1934, con el título de "*Vejiga enorme distendida, con gruesa hipertrofia de su pared sin causa explicable*". Si bien esta denominación, a juicio de Diamantis y de la mayoría, se presta a confusión con todos los reservorios en distensión, su autor, en una nota aclaratoria posterior, aparecida en el *Journal d'Urologie*, t. 40, pág. 374, explica que se trata de una *fibromatosis considerable de la pared*, de 4 centímetros de espesor, comparable al trabajo original de Jungano, por cuya razón debe figurar, a nuestro juicio, como la segunda observación publicada hasta ahora.

La tercera observación corresponde a Diamantis, según un artículo publicado en el *Journal d'Urologie*, t. 40, N° 1, pág. 55, del año 1935, con el título de "*Fibromatosis generalizada de la vejiga en un hombre de 66 años*". Se trataba de un enfermo con fenómenos de prostatismo y hematurias totales, discretas al principio, que llegó a la retención crónica, por lo que le practicó una cistostomía. La próstata presentaba las características de un pequeño adenoma a lóbulo medio, llamándole extraordinariamente la atención, y por primera vez, según confiesa, "el color y la consistencia de la vejiga, similar a la del útero", y agrega: "se creería estar en presencia de un útero fibromatoso por el tinte rojizo, con un espesor de 12 a 15 milímetros, pero que una vez evacuada, no pierde su forma".

"La exploración digital de la cavidad vesical, prosigue, no muestra cálculos, columnas, excrecencia, ni úlceras, aunque toda la mucosa se presenta rugosa, como si estuviese privada de su capa etelial."

El cistograma en este caso mostraba una vejiga pequeña, más opaca que lo habitual y con un contorno tan circular "como si hubiese sido trazado con un compás", según sus propias palabras.

Nuestras observaciones son coincidentes en sus principales características con las señalada por estos autores, figurando en nuestra estadística cuatro casos, feliz circunstancia que nos ha permitido establecer algunos detalles semiológico y quirúrgicos que confirman y amplían en parte los referidos por estos autores.

Creemos que estas primeras observaciones son mucho más frecuentes en la realidad, habiendo pasado inadvertidas, sin lugar a dudas, en las económicas tallas de urgencia que realizan, por lo general, urólogos de experiencia, únicos capacitados para reconocer la lesión, al poder establecer la diferencia con las otras vejigas hipertróficas del obstruido por adenoma, esclerosis, estrechez, etc.

Estamos bien seguros de que esta modesta estadística se verá enriquecida muy pronto con nuevas aportaciones, fruto de la atenta observación de los colegas.

1) *Desde el punto de vista semiológico*, se trata, en su mayoría, de obstruidos: 3 por adenoma y 1 por esclerosis cervical en distintos períodos de retención, infectados en su mayoría por los sondeos repetidos o el cateterismo permanente.

La observación detenida del hipogastrio revela en ocasiones, una convexidad mediana, como si se tratara de una vejiga distendida, especialmente en los sujetos delgados (Nos. 1 y 3), a pesar de hallarse vacía por la sonda permanente.

A la palpación superficial y profunda, existe cierta sensibilidad y resistencia parietal, propia de las vejigas distendidas o de los divertículos de gran volumen, cuando están acompañados de discreto grado de pericistitis. Nuestro tercer enfermo operado de una adenoma prostático por la vía perineal, a consecuencia de la cual hizo una fistula próstato-perineal, presentó a los 15 días de colocada la sonda uretral en permanencia, un discreto dolor hipogástrico con sensación de una *vejiga ocupada*, del tamaño de un gran pomelo, que nos hizo pensar en una pericistitis, aunque sin temperatura. El proceso doloroso pasó a los 8 días, y la cistostomía realizada con el propósito de tratar su fistula próstato-perineal, mostró un órgano hipertrófico con las características de la paquivejiga.

II) *Desde el punto de vista quirúrgico*, una vez abierta la pared abdominal, la vejiga se presenta con los siguientes caracteres:

1º) *Distendida como si estuviera llena de orina*, hecho por demás extraño en un enfermo portador de una sonda permanente, en buenas condiciones de funcionamiento.

2º) *La grasa perivesical* es, por lo general, escasa, pálida, fibrosa y adherente al órgano impresionando como un tejido afectado por un proceso inflamatorio crónico, característica que, por otra parte, estaría de acuerdo con las manifestaciones clínicas y semiológicas existentes en su mayoría en los enfer-

mes obstruidos e infectados en forma similar a la "coque" que envuelve al divertículo vesical.

3º) *El color es rosado-grisáceo o parduzco*, distinto al rosado amarillento habitual que presenta el conjunto dado por el músculo vesical y la grasa perivesical, normales.

En ocasiones, al desprender "la cáscara" perivesical, se observa una verdadera trama muscular, bien estriada, con amplios espacios interfasciculares reconocibles a simple vista; la pared vesical, externa, tiene un aspecto lardáceo, característico, simulando un útero fibromatoso, como bien lo afirmaron los autores mencionados.

4º) *A la presión*, la pared vesical impresiona por su dureza, por su inextensibilidad, como si fuera "un cartón mojado", de allí que le llamaremos también, en los primeros tiempos, "*vejiga acartonada*" por su consistencia distinta a la de la vejiga hipertrofica del obstruido común, que es gruesa, pero depresible y elástica.

5º) *La sección* muestra detalles de singular valor que determinan con toda exactitud el diagnóstico de paquivejiga:

a) *El gran espesor de la pared*, que oscila entre 2 y 4 cms. (observación de Constantinesco), dando la impresión de haber biselado excesivamente la punción con el bisturí o de haber atravesado algún tumor de la pared anterior o cúpula vesical.

b) *Los bordes parietales se presentan gruesos y rígidos*, de aspecto un tanto granuloso o perlado, debido a la esclerosis interfascicular.

c) *La rigidez o frialdad parietal es tan acentuada*, en ocasiones, que resulta imposible tomarla con pinzas de Kocher, porque se rompe con extrema facilidad.

d) Pero el detalle más interesante está dado, sin lugar a dudas, por la *persistencia de su forma y tamaño, a pesar de la sección*; la pared no se deprime por efectos de la presión externa, ni abdominal, impresionando por la rigidez de sus paredes como una pelota de goma cortada o cáscara de naranja vacía, etc.

e) *La sección de una vejiga aparentemente llena de orina*, resulta sorprendentemente "seca", salvo algunos centímetros recogidos del bajo fondo vesical en un órgano incapaz de contraerse: a pesar de la sonda permanente, la vejiga se mantiene distendida, pero sin orina, expulsando solamente el aire retenido en su cúpula, que penetró a través del cateter, espontáneamente o por la jeringa de lavado.

El examen anátomo-patológico de los preparados, realizado en el Servicio correspondiente del Hospital "Pedro Fiorito", por el Dr. Polak, dice, resumidamente, lo siguiente: "del análisis microscópico de estos casos, se deduce que el proceso fundamental está en la hipertrofia del sector muscular de la pared vesical, que suele presentar fenómenos degenerativos, acompañada de hiperplasia de los elementos conectivos, a la que se agregan fenómenos inflamatorios de tipo crónico con tendencia a la esclerosis".

Si bien los autores mencionados en primer término le atribuyen un origen disembrigénico a este tipo de vejiga, creemos que por presentar características similares a la de algunos divertículos vesicales en los que la *obstrucción*

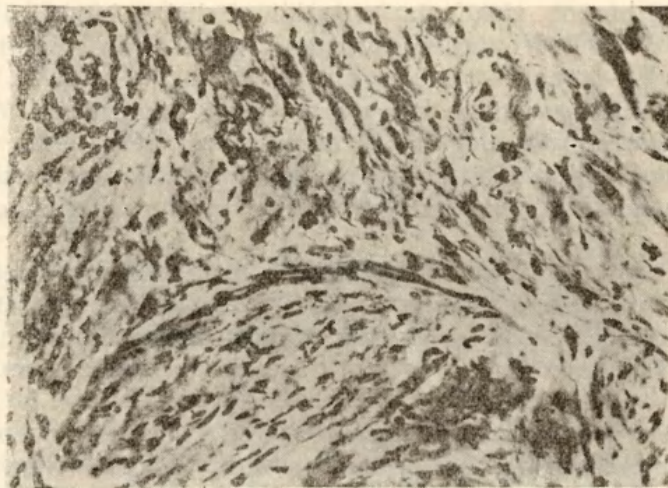
cervical y la infección prolongada producen un tipo de pared semejante, debemos admitir que se trata más bien de un origen *adquirido, inflamatorio*, coincidente con el examen histopatológico.

Otro detalle clínico de valor que afirma nuestra hipótesis, está dado por la desaparición de la retención una vez combatidas la obstrucción y la infección, reacción muy difícil de lograr en una pared afectada por un proceso exclusivamente congénito. No debe, sin embargo, descartarse en la recuperación funcional la ayuda suministrada por la contracción de la pared abdominal.

Estimamos que hubiera sido de singular valor el estudio cistométrico de estas vejigas, previa a la intervención, con el propósito de establecer el tono muscular de este tipo de pared, y que lamentablemente no pudimos realizar.

Uno solo de nuestros pacientes (caso N° 4), presenta todavía hematurias totales, a pesar de la resección alta del cuello vesical, coincidente con uno de los aspectos semiológicos señalados por Jungan, Diamantis y Constantinesco en sus trabajos.

PRIMER CASO. — Historia N° 345. J. T., 75 años; ingresó el 22-III-1945.



Desde hace 5 años antecedentes de prostatismo; retención aguda completa y hematuria; es tratado con sondeos por sus crisis de retención aguda completa.

Diagnóstico: Adenoma prostático grande.

Se hace biopsia de vejiga, cuyo estudio anatómopatológico, ficha 3365, revela: "Vejiga con su capa muscular muy hipertrofiada; en algunas zonas se observan pequeños focos de miolisis; el tejido conjuntivo interfascicular se presenta edematoso y escasamente infiltrado por elementos linfo-plasmocitarios".

2º tiempo adenomectomía.

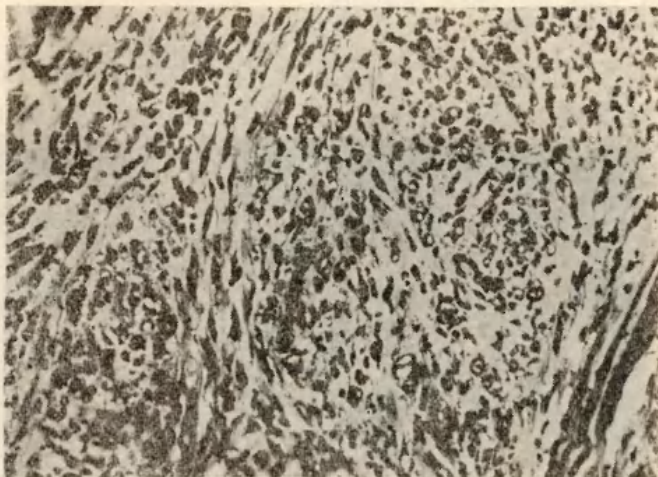
Post-operatorio: Cistitis incrustada seguida de un flegmón de pene.

SEGUNDO CASO. — Historia N° 358. P. G., 65 años; ingresó el 9-III-1945.

Desde hace 3 años antecedentes de prostatismo; retención aguda completa que obliga a la talla vesical. La vejiga se presenta con las características referidas, dura e hipertrofiada.

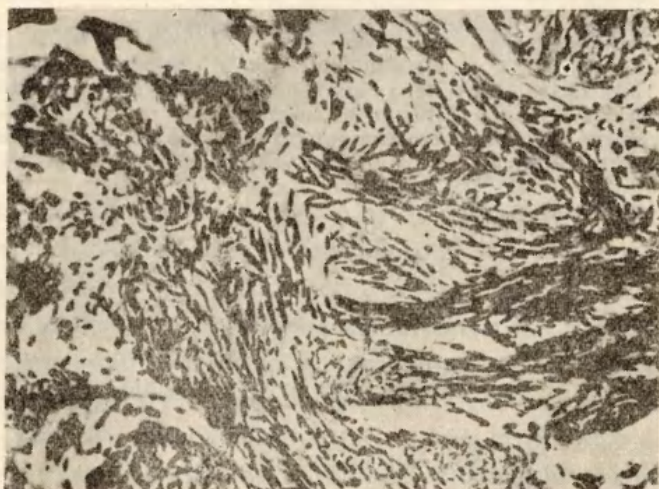
Biopsia de la pared vesical que se remite al Servicio de Anatomía Patológica del Hospital P. Fiorito (ficha 3299) y cuyo examen da lo siguiente: "Pared vesical constituida por

haces musculares hipertrofiados, separados entre sí por haces conjuntivos. Algunas fibras musculares muestran fenómenos de vacuolización y el estroma conjuntivo es de tipo joven en zonas y esclerificado en otras. Se halla surcado por vasos sanguíneos dilatados y congestivos, rodeados por histiocitos, linfocitos y escasos eosinófilos. Estos elementos se observan también entre los componentes celulares y fibrilares del estroma".



Después se le practica el 2º tiempo: Adenomectomía y biopsia de vejiga.
Examen anatómopatológico (ficha 3383): 'Fibroadenoma de próstata con zonas de transformación epiteliomatosa; pared vesical espesada con hipertrofia de sus elementos musculares que se presentan con amplias zonas degenerativas. El conectivo intermuscular se encuentra hiperplasiado, edematoso e infiltrado por linfocitos, plasmacelulas e histiocitos'.
Post-operatorio: Normal.

TERCER CASO. — Historia N° 1477. L. G., 75 años; ingresa el 19-IV-1950.



Antecedentes de prostatismo con hematurias y crisis de retención aguda completa.
Tacto rectal: Adenoma prostático mediano.
1ª intervención: Adenomectomía por vía perineal con aguja-guía.

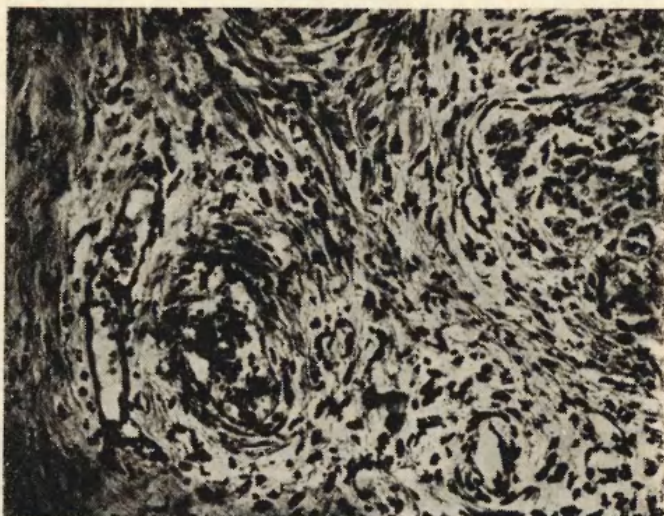
Post-operatorio: Fístula vesíco-prostática supraesfinteriana.

2ª intervención (4 meses después de la 1ª): Extirpación de la fístula y talla vesical con resección de un trozo.

Biopsia de vejiga cuyo examen anátomo-patológico (ficha 16,348) revela: "Histológicamente la pared vesical se halla constituida por haces musculares hipertrofiados, separados entre sí por gruesas tabéculas conjuntivas escasamente infiltradas por linfocitos y surcadas por algunos vasos sanguíneos dilatados".

Post-operatorio: Normal.

CUARTO CASO. — Historia Nº 1429. J. M., 60 años; ingresó el 4-II-1950.



Desde hace 4 años antecedentes de prostatismo con hematurias terminales e intermitentes. Orinas con abundante sedimento viscoso. Discreta retención urinaria.

Operación: Talla vesical y resección de la pared vesical.

Se hace biopsia de vejiga, cuya ficha 15.779 expresa: "Cistitis crónica con espesamiento de la pared a expensas especialmente del sector conjuntivo, hiperplasiado, esclerótico y con marcada infiltración linfocitaria dispuesta difusamente y alrededor de los vasos sanguíneos de paredes espesadas que surcan el estroma. Este rodea a los fascículos musculares hipertrofiados y penetra entre sus constituyentes fundamentales. El espesamiento conjuntivo y los fenómenos inflamatorios son más intensos en los estratos sub-epiteliales".