

FLEBO-TROMBOSIS ESPONTANEA DEL PLEXO ESPERMATICO

Por los Dres. RODOLFO I. MATHIS y ALBERTO J. CLARET

El concepto clínico de estos últimos años sobre las enfermedades venosas, con el mejor conocimiento de la patología vascular y el criterio profiláctico que impera actualmente en el tratamiento, tanto de la enfermedad en sí, cuanto de las complicaciones a que pueden dar lugar, nos inducen a presentar la siguiente observación en un enfermo portador de una trombo-angeítis obliterante.

Caso clínico: M. B., 50 años, argentino, empleado. Entre sus antecedentes personales conviene destacar que es atendido en clínica por una enfermedad de Leo-Buerger; en 1948 sufre la amputación del dedo gordo del pie derecho. Fumador hasta entonces de un atado diario de cigarrillos. Niega venéreas.

La enfermedad actual tiene comienzo 8 días antes de verlo por primera vez, notando el enfermo a nivel de las bolsas, en el lado izquierdo una tumoración dura que crece lentamente, día a día, sin ser acompañada de dolor ni otra molestia.

El examen practicado el 26-X-1950, comprueba un relativo buen estado general, con evidentes lesiones tróficas en los miembros inferiores ausencia del dedo gordo del pie derecho. El estudio somero del sistema arterial muestra absoluta falta de oscilaciones en los miembros inferiores. La presión arterial en el brazo es de 180 Mx. y 100 Mn.

Al examen de los genitales, discreta rubicundez del hemi-escroto izquierdo, donde los pliegues del dartros se hacen muy separados. El contenido está libre dentro del continente. Testículo de forma, tamaño y sensibilidad conservados. Vaginal con ligero derrame. A nivel del cordón inmediatamente por encima de la glándula se palpa una formación que se continúa hasta la raíz de las bolsas, de consistencia firme, bien limitada e indolora, adquiriendo el tamaño aproximado de un dedo pulgar. En su exterior es posible hacer el pellizcamiento de la fírosa, pudiéndose apreciar muy bien que todo este proceso asienta en el departamento anterior del cordón. El deferente se palpa en toda su extensión de caracteres normales.

El 28 de octubre es nuevamente examinado. El proceso ha ascendido hasta introducirse dentro del conducto inguinal no alcanzándose su límite superior.

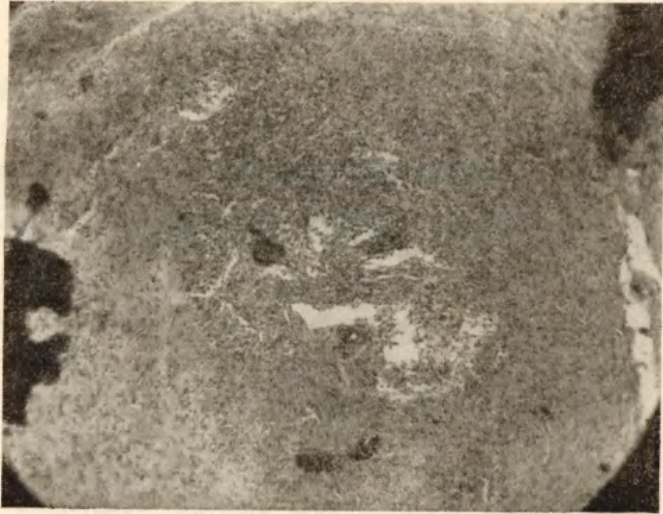


Figura 1

En esta micro-fotografía se ve el tejido de granulación con una enorme célula gigante en el medio del campo. Se observa muy bien el detalle de la neoformación capilar con la organización completa del trombo; quedan vestigios de infiltrado linfocitario.

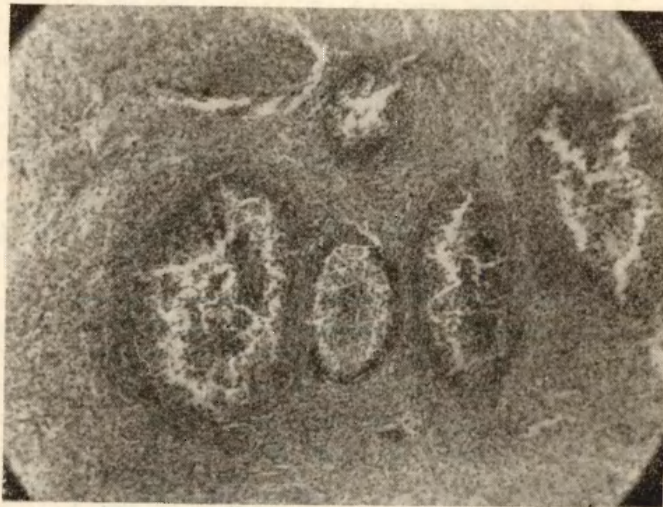

Figura 2

En el centro del campo se ven cuatro zonas de granulación nodular correspondientes a otros tantos elementos vasculares, mostrando los distintos estadios de organización.

Se aconseja operar para efectuar ligadura venosa por encima del proceso, lo que el enfermo acepta.

A las 20 horas intervención bajo anestesia raquídea con novocaína 0.10 grs. entre 2 y 3 lumbar sin inconvenientes mediatos ni inmediatos.

Incisión del hernio-laparotomía del lado izquierdo. Se llega al canal inguinal sin casi encontrar vasos sangrantes. Se secciona la aponeurosis del gran oblicuo y se investiga cordón. Se abre la fibrosa y se comprueba: *trombosis del sistema venoso* que llega hasta 1 1/2 cms. del orificio interno del conducto inguinal. Con sumo cuidado se liberan las venas, no sin dificultad por la intensa reacción conjuntiva peri-vascular. Se ligan y seccionan por encima

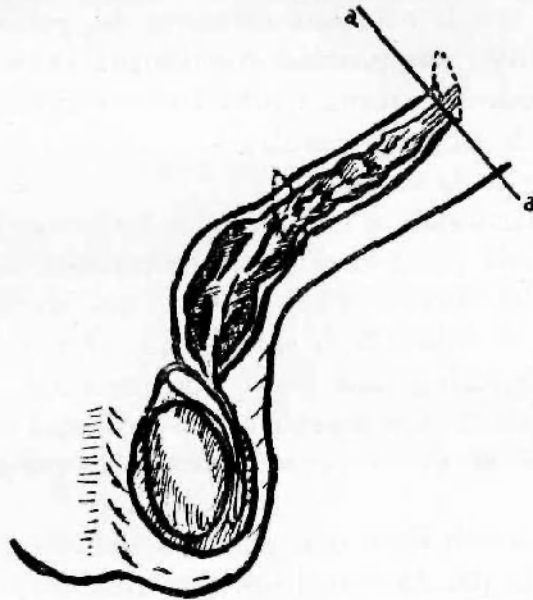


Figura 3

Esquema mostrando el plexo espermático trombosado hasta cerca del orificio interno del conducto inguinal, donde sobre vasos sanos se practicó la ligadura.

del proceso. En este momento se visualiza la arteria espermática del diámetro de una radial sumamente flexuosa y que no late. Todos los tejidos tienen aspecto de hoja seca. También por fuera de la fibrosa existen gruesas venas serpenetantes e ingurgitadas que se cuida de no traumatizar. Se disecciona el paquete pampiniforme hacia el testículo pero como el proceso es muy extenso se liga y reseca un trozo de 6 cms. de longitud para su estudio.

Cierre por planos. Postoperatorio sin particularidades, cuidando de favorecer la irrigación de los miembros inferiores. El enfermo se moviliza desde el primer día y es dado de alta del Sanatorio el 5 del corriente.

El 7 es visto nuevamente comprobando que persiste la tumoración anexa al testículo izquierdo, que se extiende hasta la raíz del escroto, llegando a adquirir el tamaño del testículo.

El 14 el enfermo reinicia sus actividades con considerable reducción del proceso.

Protocolo histopatológico de biopsia por gentileza del Prof. Dr. Andrés E. Bianchi.

Trabajo N° 10.044. Figuras Nos. 1 y 2.

Material enviado: Trozo de venas del plexo espermático.

Macroscopia: Fragmento blanco rosado de 7 x 1 cms.

Descripción: Paquete vículo-nervioso en que se encuentra tejido inflamatorio crónico a predominio peri-vascular y uno de ellos asiento de intenso proceso inflamatorio que ocluye su luz. Pequeñas arteriolas y capilares demuestran intensas lesiones de periarteritis y periflebitis y otras de panflebitis.

Como se ha visto por la descripción anterior el diagnóstico de flebitis del plexo espermático, hecho en el primer examen, fué sentado por las nítidas características del territorio afectado. La conducta quirúrgica aconsejada, y plenamente justificada por la tendencia extensiva del proceso, con sus posibles consecuencias (embolia), nos permitió tener la prueba de la enfermedad.

La flebotrombosis del sistema venosa está condicionada por tres factores:

- a) Alteración de la pared vascular.
- b) Alteraciones de la sangre.
- c) Rémora circulatoria.

La alteración de la pared vascular es perfectamente explicable por la afección de Buerger que el enfermo tenía, al punto que muchas veces la flebitis a veces migratriz abre el cuadro de la enfermedad. El factor rémora circulatoria explica la predilección del proceso en el lado izquierdo, donde asientan casi todos los casos publicados. Las alteraciones de la sangre pueden ser invocadas en otros casos. (Caso de Ercole en un portador de poliglobulia de Vaquez-Osler.)

El temor a la complicación más grave, la embolia, no es infundado; en un enfermo publicado por Boeminghaus, una trombosis en un portador de varicocele termina en una embolia pulmonar pocos días después.

En nuestro enfermo la tendencia extensiva, nos hizo aconsejar la ligadura venosa tal como preconiza la escuela de Oschner, etc., aunque esta tendencia embolígena es menor en el Buerger donde el trombo suele ser adherente y organizarse rápidamente.

La otra consecuencia del proceso es el *infarto hemorrágico* del testículo (Aschoff), la atrofia del mismo y por último la organización tal como en el caso de Trabucco y Comotto.

El diagnóstico no es siempre fácil. En la forma traumática la noción del accidente y su localización deberá hacer pensar en este proceso. Otras veces el diagnóstico se hará retrospectivamente ante la presencia de un proceso organizado que pueden confundir con un blastoma tal el caso de Russell Howard. En el caso de Boeminghaus ya citado el diagnóstico diferencial se planteó con torsión del cordón espermático y epiplocele estrangulado.

Recordemos también que en la enfermedad de Buerger se han descrito lesiones no ya venosas sino arteriales que debido a su induración (vimos qué

caracteres tenía la arteria espermática en nuestro enfermo) e irregularidades. fueron confundidas con deferentitis tuberculosas (Leriche y Mc Gavin).

BIBLIOGRAFIA

ARGENTINA

- Ercole Ricardo, Minhaar T. y Fort A.* — Trombosis del plexo pampiniforme en una enfermedad de Vaquez. "R. A. de Urología", año X, 406-412, 1941.
- Trabucco Armando y Comotto Constante.* — Trombosis esclerógena del plexo pampiniforme anterior. "R. A. de Urología", año XI, 8-3, 1950.
- Martínez Diego J. J.* — Lesiones viscerales en la trombo-angietis. "Prensa Médica Arg.", vol. XXXVII, N° 43, 2599-2603, año 1950.

EXTRANJERA

- Bo:minghaus.* — Contribution a l'étude de la pathologie de l'appareil sexuel male: a) Thrombose aseptique aigue d'un varicocele. "Journal de Chirurgie", tomo 30, pag. 25.
- Lee Mc Gregor and Simpson F. W.* — Thrombo angitis obliterans: With especial reference to a case involving the spermatic vessels. "The British Journal of Surgery", April 1929.
- Leo Buerger* (1906) citado por Kirwing y Loswley.
- O. Mayrhofer.* — Thrombosis of spermatic cord presenting clinical picture of Tuberculosis epididymitis: case. "Wien. Klin. Webusehr.", 59:401-403. June 20, 47.
- C. P. Mathé.* — Buerger's disease of spermatic arteries, case. "Journal Urologie". 44:767-776. Dic. 40.
-