

Serv. de Urología del Hosp. Fiorito
Jefe: Dr. Ricardo Bernardi

COEXISTENCIA DE DIVERTICULO VESICAL Y URETRAL EN UN ENFERMO

Por los Dres. RICARDO BERNARDI y SIMON WAINBERG

La existencia de un gran divertículo vesical con la aparición posterior rápida, en el breve lapso de 3 meses, de otro divertículo en la uretra penéana, en el mismo enfermo, constituye un hecho por demás excepcional dentro de la especialidad. Es por esta razón que presentaremos sintéticamente el caso.

Se trata de J. M. M. de 73 años (historia Nº 1327) quien ingresa al Servicio con un divertículo vesical de gran tamaño y una esclerosis cervical que son extirpados sin inconvenientes.

Tres meses después concurre nuevamente a nuestro Servicio porque dice notar "una bolsa" a nivel de la uretra peno-escrotal, del tamaño de una nuez muy grande, blanda, que se llena con la orina y se vacía lentamente después de la micción, mojándose las ropas.

El examen con el P.E.M.C y las uretrografías adjuntas muestran una bolsa uretral con todas las características de un divertículo o uretrocele adquirido, por haber aparecido después de la última intervención. Durante su internado presentó hematurias intensas, totales e intermitentes, que no pudieron ser localizadas, falleciendo pocos días después con un cuadro de colapso periférico

En cuanto a nuestro caso, consideramos que se trata de un divertículo adquirido, por cuanto de haber reconocido otra etiología no podía pasar des-

apercibido durante tanto tiempo al propio paciente y a nuestro examen físico y endoscópico realizados en la primera intervención.

Creemos se trata de un terreno con una franca *labilidad* congénita tisular en el que, el *traumatismo* ocasionado por la sonda uretral permanente colocada para el cierre de la vejiga, durante 1 y $\frac{1}{2}$ mes en la primera intervención y la *infección* canalicular producida por el cuerpo extraño fueron suficientes para desarrollar el *divertículo uretral*.

FICHA CISTOTONOMETRICA

(Clasificación de vejigas miogénicas y neurogénicas)

Por el Dr. JUAN IRAZU

INTRODUCCION

Creemos de utilidad para los colegas que se interesen por el problema de las distonias vesicales, la confección de la presente ficha.

La extensión de la misma tiene la finalidad de no omitir detalles en un tema tan interesante, facilitando la clasificación de las vejigas miogénicas y neurogénicas, su evolución y tratamiento actual.

Hospital C. Argerich
Servicio de Urología - Sala 9.
Jefe: Prof. Dr. R. de Surra Canard.

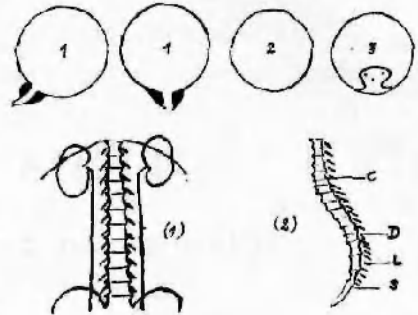
Nombre Profesión
Edad Domicilio
Sexo Fecha ingreso

I.—EXAMEN UROLOGICO:

Disuria (inicial, total, terminal)
Residuo de orina (cantidad en c.c.)
Retención (completa, incompleta)
Distensión (grado)
Micción frecuente (número y horario)
Micción imperiosa
Incontinencia (verdadera, de esfuerzo, falsa, diurna, nocturna)
.....
Tacto rectal (próstata, tonismo esfinteriano)
Orina (sedimento, densidad, pH, cultivo)
Sangre (urea, fósforo, calcio)

Endoscopia (capacidad vesical, sensibilidad, columnas, c. extraño, cistitis, hipertrofia, esclerosis(), atonía del cuello(.) y uretra()

Radiología (pielograma excretor(), uretro cistograma(), (fractura de columna y pelvis()



Complicaciones (renales, uretrales, vesicales, uretrales, genitales, cutáneas, escaras)

II.—EXAMEN NEUROLOGICO:

Cerebro (lesiones patológicas, localización, extensión)

Médula (lesiones patológicas, localización y extensión)

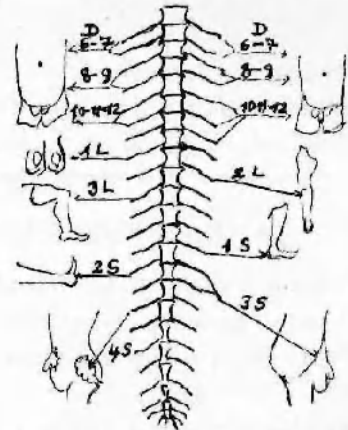
Nervios periféricos (lesiones patológicas, localización y extensión)

Reflejos (pupilar, cremasteriano, rotuliano, plantar, en masa)

Punción raquídea (aspecto del líquido)

Encefalografía

Complicaciones (paraplejia, cuadriplejia, flacidez, espasticidad, flexora y extensora)



III.—PATOLOGIA MIOGENICA Y NEUROGENICA QUE INTERFIERE LA MICCION (cerebro, médula y nervios periféricos)

A) MIOGENICAS:

Lesiones de las paredes vesicales (inflamatorias, anorexia, esclérosis, hipertónias puras, divertículos)

Lesiones endovesicales (cálculos, tumores)

Lesiones del cuello vesical (adenoma prostático, neoplasia maligna, esclérosis e hipertrofia)

Lesiones inflamatorias perivesicales (abscesos) y tumorales (quistes)

Lesiones del embarazo y del parto

B) NEUROGENICAS:

Sífilis (tabes)

Mielitis

Anestésicos (anestesia raquídea y epidural)

Tóxicas

Hematomielia

Seringomielia

Infecciones a virus

Traumatismos (contusiones, luxaciones, fracturas)

Heridas (perforantes, punciones, quirúrgicas)

Malformaciones congénitas (agenesia cerebral, meningoceles, espina bífida)

Tumores

Parálisis general

Arterioesclerosis

Apoplejía

Poliomielitis

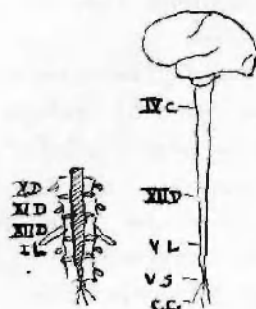
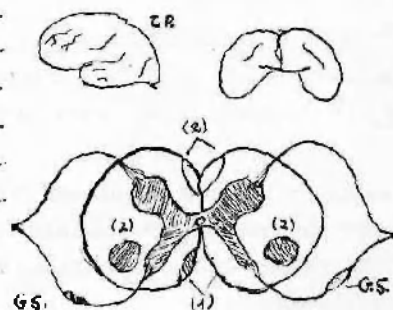
Esclérosis múltiple

Diabetes

Anemia perniciosa

Enf. de Adisson

Resección perineo-abdominal de recto



IV.—CISTOTONOMETRIA (cifras normales y patológicas) () y ()

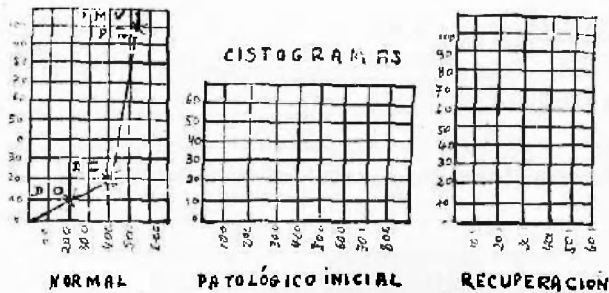
REFERENCIAS	Capacidad en c. c.			Presión en cm.				
	Normal	1a. fecha	2a. fecha	3a. fecha	Normal	1a. fecha	2a. fecha	3a. fecha
DO <i>Primer deseo de orinar</i>	200				10			
DD <i>Deseo doloroso</i>	400				20			
PR <i>Presión refleja</i>	500				100			
PMV <i>Presión máxima voluntaria</i>	500				150			

- (1) Manómetro con columna de agua. Equivalencia al de mercurio, 1 cm. Hg = 13'5 cc de agua.
 (2) Cateter empleado y No.....

CISTOGRAMAS

(Fechas)

- 1ra.
2da.
3ra.

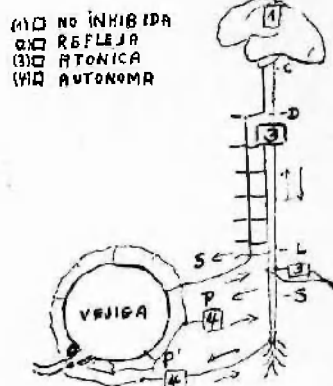


- Fuerza expulsiva* (paredes vesicales, detrusor)
- Poder de resistencia* (esfínteres) (residuo en c. c.)
- Tono* (hipertonía, hipotonía, atonía)
- Sensibilidad*
- Shock*
- Actividad refleja*
- Fatiga muscular*
- Contracciones vesicales* (nulas, débiles, fuertes, fibrilares)
- Relajación*
- Distensión y sobre-distensión*
- Vejiga retráctil* (refleja)
- Incontinencia alrededor del cateter*
- Contracciones de los músculos abdómino-perineales* (prensa abdominal, elevados del ano, bulbo isquiocavernoso)
- Vejiga compensada*
- Vejiga descompensada*
-
-
-

V.—DIAGNOSTICO:

a) *Urológico* (vejiga miogénica por)

b) *Neurológico* (vejiga neurogénica) no inhibida (),
refleja (), atónica (), autónoma () por



VI.—TRATAMIENTO:

A) *Médico*: a) Cateterismo intermitente. b) Infección antibióticos, sulfas, irrigación. "G" régimen cetógeno. c) Drenaje en marea (nivel del sifón). d) Masa abdominal, reflejo, provocado, gimnasia. e) Re-educación miccional.

B) *Quirúrgico*: a) Resección endoscópica. b) Diverticulectomía, cistectomía parcial. c) Plástica del esfínter. d) Neurectomía n. presacro, pudiendo, rhizotomía. e) De las complicaciones (nefroctomía, litotomía, tc., ligadura de deferentes, fistulectomía)

VII.—EVOLUCION (caracteres de la vejiga compensada capacidad 400 cc.; micción cada 4 horas, sin residuo)

Revista Argentina de Urología

1950

INDICE GENERAL

ANURIA

Página

- R. Bernardi y M. Budtch:*
Anuria de 48 horas de duración por cáncer de la próstata
tratada con estrógenos 180
- Roberto A. Rubí y Alfredo A. Grimaldi:*
Riñón doble único congénito. Anuria..... 217

CORDON ESPERMATICO

- Armando Trabucco y Constante Comotto:*
Trombosis esclerógena del plexo pampiniforme anterior.... 8
- Rodolfo I. Mathis y Alberto J. Claret:*
Flebo-trombosis espontánea del plexo espermático, en un
enfermo de Leo-Buerger 229

PROSTATA

- Rodolfo González, José Miguel Gómez, Mauricio Firstater y José
María Galarraga:*
Nuestra experiencia en el tratamiento quirúrgico del ade-
noma prostático 19

<i>Armando Trabucco y Fernando J. Márquez:</i> Perforación colónica post-adenomectomía	57
<i>Elías Gallegos Anda (de Ecuador):</i> Técnica de la prostatectomía en un tiempo con drenaje únicamente uretral	82
<i>Raúl E. Sandro y Simón Teplitzky:</i> Nuestra experiencia en la adenomectomía suprapúbica en un tiempo con anestesia local	133
<i>Ricardo Bernardi y Simón Waimberg:</i> A propósito de un caso de sarcoma prostático en un pa- ciente de 71 años. Presentación del enfermo y la pieza...	139
<i>Adolfo Chimentl y Darío J. Saraceni:</i> La jareta vesical como complemento de la prostatectomía suprapúbica de Freyer.....	165

RIÑÓN

<i>Frank A. Hughes (de Montevideo):</i> El abordaje transtorácico del riñón	3
<i>Oscar L. Marrugat y Antonio Cols Baqués:</i> Resultados del tratamiento de la enfermedad poliquística renal	14
<i>Lcón D. Arrues:</i> Hipertensión y nefropatía unilateral	27
<i>Roberto A. Rubí y Alfredo A. Grimaldi:</i> Adenoma del riñón	45
<i>Oscar A. Tellamanti Lescano:</i> Quiiste hidatídico de riñón. Quistectomía con resección renal	66
<i>José Gorodner y Raimundo J. Rovere:</i> Hemangioma de la papila renal	70
<i>Roberto A. Rubí y Alfredo A. Grimaldi:</i> Traumatismo de riñón ectópico pelviano. Nefrectomía intra y extraperitoneal	75
<i>Armando Trabucco y Fernando Márquez:</i> Conformación del ovillejo glomerular del riñón	87

<i>Ricardo Bernardi y Mario J. Morelli:</i>	
Nefrectomía secundaria por infarto anémico	117
<i>Roberto A. Rubí y Alfredo E. Grimaldi:</i>	
Riñón en herradura y litiasis. Su abordaje quirúrgico....	123
<i>José S. Dotta y Tomás Delporte:</i>	
Enarenamiento de ambas pelvis renales	181
<i>Oscar A. Tittamanti Lescano:</i>	
Uronefrosis bilateral por quiste hidático pelviano. Quistec- tomía	186
<i>Rodolfo I. Mathis:</i>	
Sobre una incisión tóraco-abdominal para el acceso a la celda renal	190
<i>Ricardo Bernardi y Jorge A. Castelli:</i>	
Riñón "en sommeil"	224
<i>Ricardo Bernardi y G. Iriarte:</i>	
Neo del riñón. Metástasis femoral	226

TESTICULOS

<i>Armando Trabucco y Fernando J. Márquez:</i>	
Infarto testicular simulando clínicamente una neoplasia del órgano	53
<i>Armando Trabucco y Evaristo B. Bottini (h):</i>	
Trastornos de la espermatogénesis por factores ocupacio- nales	109
<i>Alberto Rocchi:</i>	
Hematoma funicular traumático	121
<i>Rodolfo I. Mathis y J. W. Alvarez Colodrero:</i>	
Gran tumor abdominal por blastoma de testículo ectópico.	175

URETER

<i>Leónidas Rebaudi:</i>	
Sonda ureteral económica	119
<i>Armando Trabucco y Fernando J. Márquez:</i>	
Periureteritis adhesiva por peritonitis plástica apendicular.	214

URETRA

- Armando E. Trabucco y R. J. Borzone:*
Cistoadenoma metaplásico de uretra femenina 61
- Armando Trabucco y Fernando J. Márquez:*
Uretritis posterior incrustada post-adenomectomía. Su tratamiento 127
- Ricardo Bernardi y Simón Wainberg:*
Coexistencia de divertículo vesical y uretral en un enfermo. 239

VEJIGA

- Alfonso Pujol:*
Tumor vesical (de probable origen anilínico) 39
- Armando E. Trabucco y Evaristo B. Bottini (h):*
Incontinencia de orina por traumatismo de parto. Su corrección 136
- Ricardo Bernardi y S. Wainberg:*
Paquivejiga. Consideraciones semiológicas y quirúrgicas... 194
- Armando Trabucco y Fernando J. Márquez:*
Resultados alejados de la cistectomía total por cáncer de la vejiga con derivación cutánea de orinas..... 201
- A. Trabucco, F. Márquez y B. Otamendi:*
Mixosarcoma de vejiga 234
- Juan Irazu:*
Ficha cistotonométrica. (Clasificación de vejigas miogénicas y neurogénicas) 241

VARIOS

- Héctor Marino:*
"Elementos de cirugía plástica". (Conferencia)..... 141
- F. Gustavo Alsina:*
Artrosis pubiana..... 152
- Ricardo Bernardi y Mario J. Morelli:*
Sobre un caso de neuritis lumbar post-operatoria en una plástica 171