

LITIASIS RENAL. HIDRONEFROSIS POR VASO POLAR. PLASTICA RECONSTRUCTIVA

Por los Dres. J. IRAZU y J. NOLAZCO

INTRODUCCION

La cirugía conservadora del riñón trae siempre más amplias posibilidades que las supuestas al preparar un plan quirúrgico premeditado.

La comprobación de este hecho se va acentuando día a día con la adquisición de nuevas técnicas quirúrgicas.

Más de una vez recordamos haber efectuado nefrectomías que no dejaron en nuestro ánimo la satisfacción de haber realizado la operación adecuada con el perjuicio que ello involucra en pacientes con afecciones orgánicas del sistema como la litiasis renal, tuberculosis, neoplasia, hidronefrosis congénitas, etc.

Indudablemente que cuando se plantea una operación radical del riñón se tiene en cuenta diversos factores. En realidad uno sólo debería primar, es decir la condición cero de una glándula cuya lesión del parénquima es irreversible.

No debemos olvidar que son las pruebas funcionales y radiográficas las que establecen la exclusión renal. En efecto, con ellas se consigue en forma aproximada el verdadero estado anatómico del riñón y su parangón con la glándula homóloga de tal forma de poder determinar con él cuanto de parénquima remanente de ambos riñones podremos contar para una función suficiente y compatible con la vida. Tres situaciones pueden presentarse en tales circunstancias:

1°) Que exista un estado funcional poco alterado y radiográficamente groseras alteraciones anatómicas:

2°) Que la función sea deficiente en alto grado y las alteraciones anatómicas muy discretas:

3°) Que ambas alteraciones funcional y anatómica se unan anulando un riñón. En esta última circunstancia si la función del riñón adelfo es mala, la condición se torna inoperable.

De lo expuesto podríamos pensar sobre la veracidad de estos hechos como suficientes con el examen funcional, radiográfico y el estado clínico del sujeto; pero realmente no es así, pues queda aún la exploración quirúrgica

que diría la última palabra sobre la conveniencia de la operación a realizar.

Tal es la conducta que hemos adoptado en el presente caso en una enferma a quien desde afuera se le aseguraba la nefrectomía, cuando en realidad no conformes con esta manera de pensar fuimos como siempre en estos casos, preparados para la realización de una cirugía plástica conservadora y que pudimos realizar con éxito.

En muchas ocasiones hemos pretendido realizar lo mismo en cirugía renal y si bien hemos realizado mucha cirugía renal conservadora en casos de litiasis y compresiones ureterales por vaso anormal e hidronefrosis, quistes serosos; en materia de plástica de la pelvis renal, raras veces las condiciones

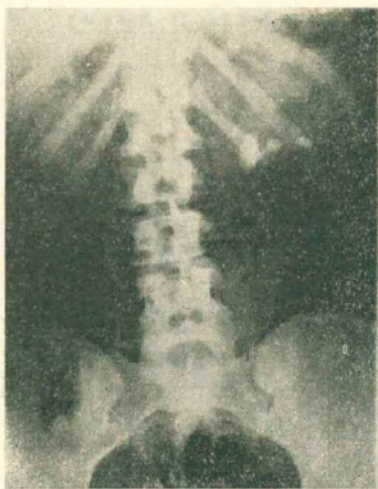

Figura 1



Figura 2

han sido favorables. En unos casos por la infección y en otros por el estado avanzado de atrofia del parénquima.

En lo que a la infección se refiere, indudablemente que las condiciones actuales imperantes en la era antibiótica, abren un sin número de posibilidades más, para la cirugía conservadora y en gran parte atribuimos a dichas medicaciones el éxito obtenido en el caso de nuestra comunicación.

La presente historia clínica se refiere a la señora L.I. Historia Clínica Nº 709 del Servicio del S. Urológico del Hospital Argerich.

Su enfermedad comienza a manifestarse hace 4 meses por una hematuria indolora de duración breve que se repite 20 días después con alguna intensidad. Sus antecedentes personales son negativos y su estado actual al examen físico era también totalmente negativo. Los exámenes complementarios demostraron la existencia de los siguientes signos positivos: Orina ácida de densidad normal con una albuminuria de 0.80 % y en el sedimento urinario apreciable cantidad de pus; algunos hematíes y cristales de oxalato de calcio. El examen radiográfico directo permitió comprobar la existencia de tres cálculos en la pelvis renal izquierda y el parénquima renal aumentado de tamaño (Radiografía 1).

El urograma excretor a los 25 minutos muestra una buena eliminación de la sustancia de contraste del riñón derecho y su pelvis discretamente dilatada con estrechez de la conjunción pielourética. En el riñón izquierdo la eliminación es normal y existe una gran dilatación hidronefrótica pielocalicial. El uréter de ambos lados no es visible (Radiografía 2).

La cistoscopia, halló una vejiga de buena capacidad con excelente evacuación de ambos lados y a nivel del cuello vesical un edema.

Con una sonda ureteral se explora el calibre del uréter izquierdo cuyo tránsito es libre al catéter N° 12 que lo recorre en toda su extensión y consigue franquear la pelvis dando lugar a la salida de orina en goteo continuo; y de aspecto claro.

No se efectúan pruebas colorantes funcionales ni pielograma de relleno por creerlos innecesarios.

Se llega a la conclusión diagnóstica de una hidronefrosis congénita con retención piélica y litiasis secundaria, con presión ureteral extrínseca por probable vaso anormal y se plantea las posibilidades de una cirugía conservadora a pesar de que otros cirujanos le habían propuesto la necesidad de una nefrectomía.

La operación efectuada consistió en la liberación prolija del riñón y su pelvis cuya posición era alta requiriendo la sección de la duodécima costilla. Liberada la glándula se notó que el uréter cabalgaba sobre un vaso polar arterial grueso, que se lo secciona. Se llevó a cabo una uréterolisis y se abrió la pelvis en su cara posterior con insición vertical, desde el seno

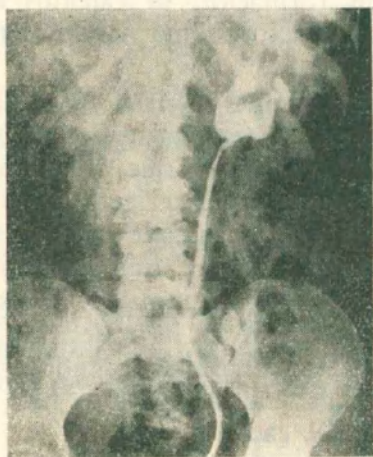


Figura 3

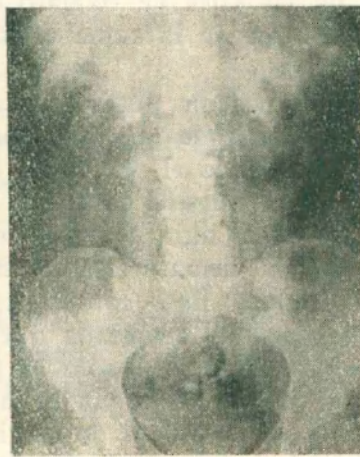

Figura 4

renal hasta la conjunción pieloureteral y por la brecha se extirpan 3 cálculos uno del tamaño de una aceituna y dos como avellana. Se reseca un losanje de la pelvis en la mayor medida posible en forma de Y hasta el uréter y se controla el calibre de la conjunción pieloureteral que dejaba pasar el catéter N° 12 explorador. Por radiografía operatoria se comprobó que no existían más cálculos en el parénquima y se colocó un catéter ureteral como tutor en la conjunción pieloureteral y una sonda Pezzer en la pelvis. Ambos, sonda y catéter, se exteriorizaron a través del cáliz inferior. El riñón se reintegró a su celda y se lo fijó con la grasa y cápsula de envoltura al Pscas según técnica de Demming.

Evolución postoperatoria: Riñón Derecho diuresis normal. Riñón izquierdo drenaba escasamente orinas sanguinolentas. A las 72 horas por descuido la enferma se arranca la Pezzer quedando el tutor ureteral que mantenía la fistulización. Al 8° día radiografía de control comprobando que el catéter estaba aparentemente en pelvis. A su alrededor drena orina. Al 10° día se efectúa un cateterismo retrógrado y el catéter pasa fácilmente hasta la conjunción pieloureteral drenando por dicha sonda abundante orina. El día 12 se cierra la fistula lumbar rápidamente. En vista de este hecho dos días después se retiró el catéter lumbar y se efectuó una pielografía descendente de control que mostró una buena función y reducción del tamaño de la pelvis. Se dejó en permanencia el catéter retrógrado que se lo retira 12 días después previa urografía de relleno (Radiografía 3). La paciente es dada de alta en perfecto estado. Al año nos visitó para un examen de control, manifestando no haber presentado ninguna sintomatología y le efectuamos en esa oportunidad una nueva pielografía excretora que mostró el grado de recuperación anatómica de su pelvis y una excelente función renal por lo que se le da de alta definitivamente curada (Radiografía 4).

COMENTARIOS:

El presente caso sugiere las siguientes consideraciones: Nos hallamos ante una afección que consideramos renal bilateral congénita de acuerdo a las deformaciones que la vía excretora presenta en ambos lados. En efecto, el riñón derecho presenta al examen radiográfico una ligera constipación piélica por una conjunción pieloureterica estrecha. El riñón izquierdo muestra una litiasis renal secundaria a una compresión ureteral por vaso anormal que ha determinado la constipación renal en un primer tiempo y ha generado la dilatación de 2º y 3er. grado con gran hidronefrosis, pero con conservación de parénquima. Agregamos en este caso que la extasia urinaria había originado cambios en la composición química de la orina determinando una precipitación de las sales de oxalato con formación de cálculos secundarios. A ello debemos agregar la suma de otros factores que actúan en la génesis de la litiasis.

Nuestra observación puede encuadrarse pues dentro del cuadro de la clasificación americana de los síndromes obstructivos a evolución crónica sin que ello halla originado el fenómeno oclusivo agudo que determina el cólico nefrítico ausente en nuestro caso. Así se explica como lentamente se ha desarrollado junto a la hidronefrosis una litiasis múltiple cuya manifestación más saliente fué la hematuria a repetición, síntoma que determinó la consulta de la paciente. Esta condición previa del fenómeno obstructivo con aumento de la presión retrógrada que determina la hidronefrosis y litiasis a larga y silenciosa evolución, sólo es posible concebirla cuando, como en el presente caso el cierre de la vía canalicular era incompleto. Nos queda por considerar ahora la conducta quirúrgica del caso.

Muchos procedimientos han sido ideados para resolver el síndrome obstructivo, siendo indispensable efectuar un prolijo estudio radiográfico. Desde la simple pielotomía y plicatura de pelvis y la liberación de vasos y bridas anormales, hasta los distintos procedimientos clásicos con o sin resección del basinete, existen un gran número de técnicas cuya totalidad creemos innecesaria enumerarlas (operación de Fanger, Young, Schwyser, Foley, Lichtenberg) hasta la resección parcial de la pelvis han podido realizarse.

En el presente caso optamos por este último procedimiento de cirugía renal conservadora, seccionando un vaso anormal, con el fin de mejorar el drenaje y liberar la presión intrarenal. La condición ideal para realizarla sería aquella situación en que la pelvis, tiene gran ensanchamiento con espesamiento y paredes acartonadas. Los otros casos según lo demostró Sergent, pueden sufrir una gran restauración como resultado de un drenaje adecuado solmante. Hay ciertos casos en que la dilatación de la pelvis se beneficia con la corrección de la obstrucción uretero-piélica, que como en el nuestro pudimos mejorar con la plástica mencionada, con la insición de Foley en Y de la pelvis y el uréter. El resultado obtenido según las pruebas radiográficas realizadas al año, hace pensar sobre la gran posibilidad de la cirugía conservadora para la que es necesario ir debidamente preparado en todos los casos en que una situación de éstas esté presente.

NOTICIAS VARIAS

FORMACION DE LA ASOCIACION INTERNACIONAL DE FERTILIDAD

El 18 de Octubre de 1951, en Río de Janeiro, Brasil, delegados de doce naciones, fundaron una nueva sociedad médica bajo el nombre de "Asociación Internacional de Fertilidad", cuyas finalidades son las siguientes:

- 1) Estudiar los problemas de la Fertilidad y Esterilidad en sus vastas manifestaciones.
- 2) Estimular la investigación científica e interés social en dicho campo.
- 3) Generalizar en todo el mundo, la nomenclatura, terminología y las pruebas y evaluación de los métodos de diagnóstico y terapia.
- 4) Celebrar congresos internacionales en diferentes partes del mundo. Estos congresos se ajustarán a un programa regular.

El primer congreso sobre Fertilidad y Esterilidad, apoyado por la nueva sociedad, será celebrado conjuntamente con la Sociedad Americana para el Estudio de la Esterilidad en la ciudad de Nueva York en Mayo de 1953.

Para mayor información, dirigirse al Dr. Carlos D. Guerrero, Secretario General, Calle Miguel E. Schulz N.º. 19, México, o al Dr. Abner I. Weisman, Adscrito al Secretario General, Fifth Avenue 1160, Nueva York, N. Y.

SEGUNDO CERTAMEN CIENTIFICO DEL CENTRO DE OXIGENO MEDICAL

“Prosiguiendo en su empeño de propulsar las investigaciones sobre el Oxígeno y sus posibilidades terapéuticas, el Centro de Oxígeno Medical invita a todos los médicos y estudiantes de medicina del país a intervenir en el Segundo Certamen sobre el tema. Para poder hacerlo bastará presentar e inscribir los trabajos en la calle Pasteur 50. Buenos Aires, o en la calle Moreno 2349, Rosario.

Se instituyen los siguientes premios: \$ 25.000.— el mejor trabajo presentado por un médico y \$ 10.000.— al mejor trabajo presentado por un estudiante de medicina.

Los trabajos deben versar sobre el tema “Oxigenoterapia” y pueden tener carácter experimental, clínico, de actualización bibliográfica, de estadística, de educación sanitaria, etc., etc.

Al inscribirlo deben entregarse dos ejemplares del mismo, escritos a máquina y de un solo lado del papel.

El Centro de Oxígeno Medical prestará toda la colaboración que se le requiera y le sea posible para facilitar la parte técnica y bibliográfica de dichos trabajos.

El plazo para la recepción de trabajos se cierra el día 30 de agosto de 1953, y el Jurado se integrará con profesionales de prestigio en las diversas ramas de la medicina”.